This is a digital copy of a book that was preserved for generations on library shelves before it was carefully scanned by Google as part of a project to make the world's books discoverable online.

It has survived long enough for the copyright to expire and the book to enter the public domain. A public domain book is one that was never subject to copyright or whose legal copyright term has expired. Whether a book is in the public domain may vary country to country. Public domain books are our gateways to the past, representing a wealth of history, culture and knowledge that's often difficult to discover.

Marks, notations and other marginalia present in the original volume will appear in this file - a reminder of this book's long journey from the publisher to a library and finally to you.

Usage guidelines

Google is proud to partner with libraries to digitize public domain materials and make them widely accessible. Public domain books belong to the public and we are merely their custodians. Nevertheless, this work is expensive, so in order to keep providing this resource, we have taken steps to prevent abuse by commercial parties, including placing technical restrictions on automated querying.

We also ask that you:

+ *Make non-commercial use of the files* We designed Google Book Search for use by individuals, and we request that you use these files for personal, non-commercial purposes.
+ *Refrain from automated querying* Do not send automated queries of any sort to Google's system: If you are conducting research on machine translation, optical character recognition or other areas where access to a large amount of text is helpful, please contact us. We encourage the use of public domain materials for these purposes and may be able to help.
+ *Maintain attribution* The Google "watermark" you see on each file is essential for informing people about this project and helping them find additional materials through Google Book Search. Please do not remove it.
+ *Keep it legal* Whatever your use, remember that you are responsible for ensuring that what you are doing is legal. Do not assume that just because we believe a book is in the public domain for users in the United States, that the work is also in the public domain for users in other countries. Whether a book is still in copyright varies from country to country, and we can't offer guidance on whether any specific use of any specific book is allowed. Please do not assume that a book's appearance in Google Book Search means it can be used in any manner anywhere in the world. Copyright infringement liability can be quite severe.

About Google Book Search

Google's mission is to organize the world's information and to make it universally accessible and useful. Google Book Search helps readers discover the world's books while helping authors and publishers reach new audiences. You can search through the full text of this book on the web at `http://books.google.com/`

A propos de ce livre

Ceci est une copie numérique d'un ouvrage conservé depuis des générations dans les rayonnages d'une bibliothèque avant d'être numérisé avec précaution par Google dans le cadre d'un projet visant à permettre aux internautes de découvrir l'ensemble du patrimoine littéraire mondial en ligne.

Ce livre étant relativement ancien, il n'est plus protégé par la loi sur les droits d'auteur et appartient à présent au domaine public. L'expression "appartenir au domaine public" signifie que le livre en question n'a jamais été soumis aux droits d'auteur ou que ses droits légaux sont arrivés à expiration. Les conditions requises pour qu'un livre tombe dans le domaine public peuvent varier d'un pays à l'autre. Les livres libres de droit sont autant de liens avec le passé. Ils sont les témoins de la richesse de notre histoire, de notre patrimoine culturel et de la connaissance humaine et sont trop souvent difficilement accessibles au public.

Les notes de bas de page et autres annotations en marge du texte présentes dans le volume original sont reprises dans ce fichier, comme un souvenir du long chemin parcouru par l'ouvrage depuis la maison d'édition en passant par la bibliothèque pour finalement se retrouver entre vos mains.

Consignes d'utilisation

Google est fier de travailler en partenariat avec des bibliothèques à la numérisation des ouvrages appartenant au domaine public et de les rendre ainsi accessibles à tous. Ces livres sont en effet la propriété de tous et de toutes et nous sommes tout simplement les gardiens de ce patrimoine. Il s'agit toutefois d'un projet coûteux. Par conséquent et en vue de poursuivre la diffusion de ces ressources inépuisables, nous avons pris les dispositions nécessaires afin de prévenir les éventuels abus auxquels pourraient se livrer des sites marchands tiers, notamment en instaurant des contraintes techniques relatives aux requêtes automatisées.

Nous vous demandons également de:

+ *Ne pas utiliser les fichiers à des fins commerciales* Nous avons conçu le programme Google Recherche de Livres à l'usage des particuliers. Nous vous demandons donc d'utiliser uniquement ces fichiers à des fins personnelles. Ils ne sauraient en effet être employés dans un quelconque but commercial.

+ *Ne pas procéder à des requêtes automatisées* N'envoyez aucune requête automatisée quelle qu'elle soit au système Google. Si vous effectuez des recherches concernant les logiciels de traduction, la reconnaissance optique de caractères ou tout autre domaine nécessitant de disposer d'importantes quantités de texte, n'hésitez pas à nous contacter. Nous encourageons pour la réalisation de ce type de travaux l'utilisation des ouvrages et documents appartenant au domaine public et serions heureux de vous être utile.

+ *Ne pas supprimer l'attribution* Le filigrane Google contenu dans chaque fichier est indispensable pour informer les internautes de notre projet et leur permettre d'accéder à davantage de documents par l'intermédiaire du Programme Google Recherche de Livres. Ne le supprimez en aucun cas.

+ *Rester dans la légalité* Quelle que soit l'utilisation que vous comptez faire des fichiers, n'oubliez pas qu'il est de votre responsabilité de veiller à respecter la loi. Si un ouvrage appartient au domaine public américain, n'en déduisez pas pour autant qu'il en va de même dans les autres pays. La durée légale des droits d'auteur d'un livre varie d'un pays à l'autre. Nous ne sommes donc pas en mesure de répertorier les ouvrages dont l'utilisation est autorisée et ceux dont elle ne l'est pas. Ne croyez pas que le simple fait d'afficher un livre sur Google Recherche de Livres signifie que celui-ci peut être utilisé de quelque façon que ce soit dans le monde entier. La condamnation à laquelle vous vous exposeriez en cas de violation des droits d'auteur peut être sévère.

À propos du service Google Recherche de Livres

En favorisant la recherche et l'accès à un nombre croissant de livres disponibles dans de nombreuses langues, dont le français, Google souhaite contribuer à promouvoir la diversité culturelle grâce à Google Recherche de Livres. En effet, le Programme Google Recherche de Livres permet aux internautes de découvrir le patrimoine littéraire mondial, tout en aidant les auteurs et les éditeurs à élargir leur public. Vous pouvez effectuer des recherches en ligne dans le texte intégral de cet ouvrage à l'adresse `http://books.google.com`

LANE MEDICAL LIBRARY STANFORD
N597 .L11 1876 STOR
Traite des tumeurs benignes du sein /
24503434457

LANE

MEDICAL

LIBRARY

LEVI COOPER LANE FUND

TRAITÉ

DES

TUMEURS BÉNIGNES DU SEIN

AUTRES TRAVAUX DES MÊMES AUTEURS

TRAVAUX DE M. LABBÉ :

Quelques réflexions au sujet du traitement des fistules génito-urinaires chez la femme. Thèse inaugurale, 1861.

De la coxalgie. Thèse d'agrégation, 1863.

Leçons sur les hernies abdominales professées à la Faculté de Médecine par le professeur Gosselin, *recueillies, rédigées et publiées* par le docteur Léon Labbé, 1865.

Mémoire sur la propagation de l'inflammation au péritoine, à la suite des adénites inguinales. (Mémoires de la Société de chirurgie, t. VI.)

Rapport sur les progrès de la chirurgie française. Imprimerie impériale, 1867, par Félix Guyon et Léon Labbé, in-8° de 768 pages.

Étude anatomo-pathologique de trois cas de névromes, par MM. Léon Labbé et Charles Legros. (*Journal d'anat. et de phys.* de Charles Robin, mars 1870.)

Sur l'action combinée de la morphine et du chloroforme. Note lue à l'Institut par MM. Labbé et Goujon, 1872.

De l'emploi de la galvano-caustique thermique dans le traitement des tumeurs épithéliales du col de l'utérus. Extrait des *Annales de gynécologie* (mai et juin 1874.)

Leçons de clinique chirurgicale, professées par Léon Labbé, *recueillies, rédigées et publiées*, par le docteur Emmanuel Bourdon. Adrien Delahaye, éditeur, 1876.

TRAVAUX DE M. COYNE :

Recherches sur l'anatomie normale de la muqueuse du larynx et sur l'anatomie pathologique des complications laryngées de la rougeole, Thèse inaugurale, 1874.

Note sur un fait d'érysipèle tuberculo-caséeux, observé dans un cas de phthisie pulmonaire. (*Archives de physiologie normale et pathologique.* 1872.)

Note sur une tumeur du voile du palais, considérée cliniquement comme un adénome. (Extrait de la *Gazette médicale* de Paris, 1874.)

Recherches cliniques et expérimentales sur l'état de la pupille pendant l'anesthésie chirurgicale produite par le chloroforme. Avec M. Budin. (*Archives de physiologie normale et pathologique.* 1875).

Pied-bot, varus congénital double. Examen de la moelle épinière. (*Archives de physiologie normale et pathologique.* 1872). Avec M. le docteur Troisier.

Droits de traduction réservés.

PARIS. — IMPRIMERIE DE E. MARTINET, RUE MIGNON, 2

TRAITÉ

DES

TUMEURS BÉNIGNES DU SEIN

LANE LIBRARY

PAR

LÉON LABBÉ

CHIRURGIEN DE L'HOPITAL DE LA PITIÉ
PROFESSEUR AGRÉGÉ A LA FACULTÉ DE MÉDECINE
MEMBRE ET ANCIEN SECRÉTAIRE DE LA SOCIÉTÉ DE CHIRURGIE
OFFICIER DE LA LÉGION D'HONNEUR

ET

PAUL COYNE

ANCIEN INTERNE ET LAURÉAT DES HOPITAUX
ADJOINT AU LABORATOIRE D'HISTOLOGIE DE LA CHARITÉ
MEMBRE ET LAURÉAT (PRIX GODARD) DE LA SOCIÉTÉ ANATOMIQUE

Avec 2 planches en couleur et 38 figures dans le texte

LANE MEDICAL LIBRARY
14290
SAN FRANCISCO

THE PROPERTY OF THE NEW YORK HOSPITAL

PARIS
G. MASSON, ÉDITEUR
LIBRAIRE DE L'ACADÉMIE DE MÉDECINE
PLACE DE L'ÉCOLE DE MÉDECINE

M DCCC LXXVI

Ka

N597
L11
1876

A LA MÉMOIRE DE VELPEAU

INTRODUCTION

L'ouvrage que je publie aujourd'hui est le résultat de plusieurs années de travail. J'en ai conçu l'idée dès 1860, alors que j'étais interne de Velpeau. A cette époque j'eus l'occasion d'observer un très-grand nombre de tumeurs du sein. Le service du professeur de la Charité était, on le sait, le rendez-vous de beaucoup de malades atteintes d'affections de cet organe, et l'on peut dire que les maladies et surtout les tumeurs du sein, formaient le sujet favori de l'enseignement clinique du célèbre chirurgien.

Bien que Velpeau, sous l'influence des travaux successivement produits par les diverses écoles anatomo-pathologiques, eût déjà modifié plusieurs des opinions qu'il avait longtemps défendues avec le plus d'ardeur, il me semblait, dès ce moment, que tout n'était pas dit sur cet important sujet.

Aussi à mon début dans la carrière hospitalière,

je me suis immédiatement préoccupé de réunir des matériaux sur ce point intéressant de chirurgie.

Mes observations personnelles ont d'abord été peu nombreuses, et l'examen anatomique des pièces que j'avais à ma disposition, fait avec le concours d'anatomo-pathologistes professant souvent des opinions différentes, ne pouvait présenter l'esprit de suite et la cohésion nécessaires dans un pareil travail.

Pour atteindre le but que je me proposais, j'ai donc dû associer à mes travaux un homme qui, par son âge et son instruction spéciale, fût au courant des progrès si rapides faits par l'histologie dans ces dernières années, et qui cependant fût assez indépendant des diverses écoles pour n'être pas entraîné par des idées préconçues dans un sens plutôt que dans un autre.

En même temps, il me paraissait nécessaire, pour que l'association projetée pût être véritablement utile, que celui qui devait prendre part à mes travaux professât des principes cliniques identiques aux miens. Un élève, ayant travaillé longtemps avec moi et destiné à continuer sans interruption ses études à mes côtés, pouvait seul partager assez mes idées pour rendre l'association tout à fait intime. J'ai eu la bonne fortune de rencontrer toutes ces conditions réunies dans un de mes élèves, M. P. Coÿne, qui, depuis cinq ans environ, a poursuivi avec moi les recherches dont nous venons aujourd'hui publier les résultats.

Dès l'année 1871, nous arrêtâmes, mon ami Coÿne et moi le plan de l'ouvrage que nous livrons aujour-

d'hui au public, bien résolus, dès cette époque, à ne lui donner le jour qu'au moment où il reposerait sur des faits, suffisants par leur nombre et aussi irréprochables que possible par la méthode qui aurait présidé à leur étude.

En effet, au début même de nos travaux, nous avons pu nous convaincre que presque toutes les observations que j'avais recueillies dans les années précédentes ne présentaient pas une valeur suffisante pour qu'il nous fût permis d'en tenir grand compte. Nous avons donc dû les laisser de côté pour la plupart. C'est à l'aide d'observations nouvelles et pour une très-grande partie personnelles, que ce livre a été composé. Toutes ces observations ont été publiées en entier. Elles ont une telle importance que nous avons tenu à les imprimer avec les mêmes caractères que le texte lui-même. Nous pouvons même ajouter que notre livre ne peut avoir quelque valeur que par la présence des observations sur lesquelles il repose. Souvent, en effet, la lecture de certaines d'entre elles sera aussi instructive et peut-être plus démonstrative que la description d'ensemble contenue dans le texte. En un mot, ce sont des démonstrations que nous avons voulu donner et non des affirmations.

La plupart de nos malades ont été étudiées par nous deux, au point de vue clinique; l'anatomie pathologique à l'œil nu a été faite en commun; enfin, l'habileté technique de mon jeune collaborateur m'a fait suivre instant par instant les résultats fournis par les recherches histologiques les plus minutieuses,

ce qui nous a permis de rapprocher intimement l'interprétation clinique de l'étude des faits anatomo-pathologiques.

Je pense que cette méthode de travail, consistant à associer les efforts d'hommes arrivés à des périodes différentes de leur vie scientifique, est celle qui présente le plus de chance de réunir les avantages d'une expérience clinique déjà longue à ceux que donnent les notions d'un ordre spécial, apanage presque exclusif des savants qui vivent dans les laboratoires.

Nous avons limité notre sujet à l'examen des *tumeurs bénignes* du sein, laissant de côté à dessein les *maladies inflammatoires* de cet organe et les *tumeurs cancéreuses* qu'on y observe en si grand nombre. Si nous avons ainsi restreint notre tâche, c'est que cette partie de la question était la plus incomplète du livre classique de Velpeau et celle qui demandait la première à être mise au courant de la science.

Nous n'avons cependant pu laisser de côté certains points de l'histoire des tumeurs cancéreuses du sein. Nous avons dû tout d'abord, à l'occasion de l'anatomie pathologique, indiquer les caractères qui différencient les tissus du cancer du sein de ceux que l'on trouve dans certaines tumeurs, placées à la limite des tumeurs bénignes et des tumeurs malignes.

Plus tard, nous en avons parlé longuement, à l'occasion du diagnostic : nous avons dû alors rechercher avec un soin minutieux tous les éléments pouvant permettre de distinguer les unes des autres ces diverses

tumeurs, dont les conséquences sont si différentes.

La perfection de ce diagnostic différentiel était en effet un des résultats que nous devions nous proposer d'atteindre dans nos recherches, et qui devait leur donner une grande utilité pratique.

Certes nous aurions pu, à la rigueur, compléter notre ouvrage par la description des tumeurs cancéreuses. Si nous ne l'avons pas entrepris, malgré le nombre considérable d'observations que nous avons déjà recueillies, c'est qu'il nous a paru nécessaire, pour fournir des faits nouveaux et suffisamment établis sur ce point si magistralement traité par Velpeau, d'attendre quelques années encore, afin de poursuivre l'étude d'un certain nombre de nos malades. Notre intention est de mettre en œuvre ces matériaux, mais nous ne le ferons que lorsque le temps leur aura apporté une consécration indispensable, qui permette d'en tirer des conclusions légitimes.

Nous avons adopté le nom de *tumeurs bénignes*, sans y attacher une importance particulière. Dans le langage scientifique, il faut des termes de convention, sur lesquels tout le monde puisse s'entendre, après explication.

Lorsqu'on est dans l'impuissance d'employer une dénomination irréprochable, il est préférable de choisir une expression vague, qui n'entraîne à sa suite aucune conséquence doctrinale.

Le nom d'*adénome*, qui est le dernier terme scientifique adopté, a le grave inconvénient de supposer

comme absolument démontrée la nature intime des tumeurs dont nous nous occupons et de réduire à l'unité des choses en réalité multiples; c'est pour cette raison que nous ne pouvons l'admettre. Celui d'*adénoïde*, créé par Velpeau, serait à la rigueur plus acceptable, à cause même de son défaut de précision. Cela est tellement vrai que Billroth, auquel le sujet qui nous occupe est redevable de progrès très-importants, après avoir décrit la plupart des formes diverses et multiples que nous admettons nous-mêmes, a consenti, au point de vue clinique, à les réunir sous le nom de *maladie adénoïde*. Ce chirurgien a fait preuve d'un grand sens pratique,en montrant que la recherche de la vérité ne l'entraînait pas à accorder une importance exagérée à une pure question de mots.

Il est aujourd'hui absolument certain que, si les diverses variétés de néoplasmes que nous désignons sous le nom de *tumeurs bénignes du sein*, offrent plusieurs caractères communs qui permettent de les réunir dans un même cadre, elles présentent cependant des différences assez tranchées pour qu'on puisse déjà leur assigner une existence indépendante.

Les efforts les plus grands devaient être tentés pour séparer dans nos descriptions ce que la nature elle-même sépare. On verra, dans le courant de notre travail, que nous avons été constamment guidés par cette préoccupation. Nous espérons pouvoir, à ce sujet, apporter un certain nombre de documents nouveaux et mettre en lumière quelques-uns des éléments qui permettent, au point de vue clinique, de diffé-

rencier plusieurs des variétés de tumeurs bénignes.

Rien n'est tranché dans la nature, et, entre ce que l'on peut, à bon droit, appeler les tumeurs bénignes, et celles qui se rapprochent des tumeurs malignes, il y a des degrés. Mais, pour *toutes les tumeurs bénignes*, *nous trouvons un caractère commun : elles sont limitées par une capsule fibreuse* dont le mode de formation nous est expliqué par la *constitution anatomique de la mamelle*, et par le *point de départ du processus morbide*. Ces tumeurs tirent en effet leur *origine d'une modification des parties qui composent le lobule primitif de la glande mammaire.*

Dans l'étude des *symptômes* nous serons conduits à donner une description générale qui s'appliquera plus ou moins complétement à toutes les variétés pathologiques que nous avons décrites. Nous devons convenir que cette étude pourrait paraître presque suffisante dans la très-grande majorité des cas. On verra cependant que les efforts que nous avons tentés nous ont permis d'aller plus loin et d'établir, dès à présent, quelques caractères cliniques différentiels, en rapport avec les diverses variétés anatomiques. Nous ne doutons pas que cette voie, une fois ouverte, n'amène à des résultats encore plus précis que ceux qu'il nous a été donné d'atteindre.

Nous emploierons souvent indistinctement, au point de vue clinique, le terme de *tumeurs bénignes* et celui de *tumeurs dites adénoïdes*, qui est entré depuis long-

temps dans le langage chirurgical. Ce que nous devons rechercher surtout, en nous plaçant sur ce terrain, c'est de décrire les choses avec le plus d'exactitude possible.

Lorsqu'il s'agira d'anatomie pathologique, nous nous croirons tenus à plus de précision, et nous ne nous servirons pas indifféremment des mots de *fibrome*, de *sarcome*, de *myxome*, d'*épithélioma intra-canaliculaire*, dénominations correspondant, ainsi que nous espérons le démontrer, à des variétés qui n'ont rien de conventionnel et qui sont parfaitement délimitées dans la nature. Mais cette précision de l'anatomie pathologique n'est pas encore possible en clinique : c'est ce qui nous sert d'excuse, lorsque nous employons le terme générique de *tumeurs bénignes* ou de *tumeurs dites adénoïdes.*

Nous avons la conviction que, si nous donnons dans cette étude des résultats plus complets que ceux qui ont été fournis jusqu'à ce jour, ce n'est pas seulement à cause du grand nombre de faits que nous avons pu réunir, c'est surtout parce que, soit chez nos propres malades, soit sur les pièces pathologiques qui nous ont été obligeamment confiées et qui, par l'examen que nous en avons fait, nous sont devenues en quelque sorte personnelles, nous avons eu la bonne fortune de pouvoir étudier les *diverses lésions* réunies sous le nom de *tumeurs bénignes, depuis leur origine jusqu'à leur développement ultime.*

Cette étude nous a permis de comprendre comment

des faits, d'ailleurs simples, mais observés *seulement à une période de leur évolution*, ont donné lieu à une interprétation fausse de la part d'observateurs sagaces, interprétation qu'ils n'eussent pas songé à produire s'ils avaient suivi l'évolution de la maladie.

Cette notion de l'évolution du processus morbide a une importance capitale et l'on doit toujours en tenir grand compte dans toute recherche d'anatomie pathologique. Elle seule permet d'obtenir des résultats certains.

Tant que cette méthode ne sera pas suivie, soit par manque de direction scientifique, soit par absence de matériaux, on ne pourra arriver qu'à des connaissances nécessairement incomplètes ou même erronées.

La loi qui doit régir les études d'anatomie pathologique n'est pas différente de celle qui, défendue avec tant de persistance surtout par M. Ch. Robin, a donné de si beaux résultats dans les *recherches d'anatomie normale, dans lesquelles l'étude histologique de l'embryon prise pour point de départ, a permis de suivre pas à pas l'évolution des éléments et des tissus.*

Nous espérons démontrer combien l'application de cette loi sera féconde dans l'étude des *tumeurs bénignes du sein.*

Je dois adresser ici mes plus sincères remercîments à MM. Poché et Calmette, qui ont bien voulu traduire les nombreux mémoires allemands que nous avons eu à consulter.

Je prie notre éditeur M. Georges Masson, et M. Martinet imprimeur, d'agréer l'expression de notre reconnaissance.

M. Masson n'a reculé devant aucuns frais, pour assurer la bonne exécution de notre ouvrage.

Grâce à l'extrême obligeance de M. Martinet, la publication de notre livre a été avancée de plusieurs mois.

Paris, le 31 décembre 1875.

LÉON LABBÉ.

TRAITÉ

DES

TUMEURS BÉNIGNES DU SEIN

PREMIÈRE PARTIE

CONSIDÉRATIONS HISTORIQUES

CHAPITRE PREMIER

PÉRIODE CLINIQUE. — ASTLEY COOPER. — VELPEAU. — CRUVEILHIER. PREMIÈRE DISCUSSION DE L'ACADÉMIE DE MÉDECINE.

L'idée de reconnaître et de classer, d'après leur structure, les diverses variétés de tumeurs du sein, n'a pu être conçue nettement qu'à une époque presque contemporaine. Entrevue pendant un certain laps de temps, elle a été réalisée par un chirurgien anglais, Astley Cooper (1) auquel on doit les premières publications probantes sur ce sujet. Ce sont ses recherches qui réussirent, en effet, à faire entrer dans le domaine de la clinique les premières notions sérieuses sur cette question si obscure.

(1) *Œuvres chirurgicales complètes d'Astley Cooper*. Traduction Richelot et Chassaignac. Paris, 1837. P. 520 et suivantes.

Antérieurement à cet auteur, jusqu'à la fin du siècle dernier, et même jusqu'aux premières années du dix-neuvième siècle, toutes les tumeurs du sein, ou tout au moins la très-grande majorité de ces tumeurs, étaient connues sous le nom générique de cancer (1). Jusqu'à cette époque, personne n'avait songé à expliquer, par une différence essentielle dans la nature des tissus qui constituaient ces tumeurs, la diversité des résultats que l'on retirait des opérations sanglantes appliquées à leur traitement. Les unes guérissaient définitivement, tandis que d'autres repullulaient et même se généralisaient rapidement. Cette différence radicale, dans les résultats obtenus, entraînait un grand nombre de chirurgiens de cette époque, à admettre la curabilité fréquente du cancer du sein, lorsque l'ablation en avait été faite largement et de bonne heure. Cette dernière condition n'était même pas indispensable, puisque, dans les anciens auteurs, on retrouve l'indication de faits considérés, à cette époque, comme des cancers ulcérés et n'ayant pas récidivé après une opération qui, cependant, avait à peine dépassé les limites de la tumeur.

On se rend compte facilement de cette ignorance, lorsque l'on réfléchit à l'état très- imparfait des connaissances anatomiques relatives à la structure de toutes les glandes et surtout des glandes mammaires. De plus, l'anatomie pathologique, cette science née d'hier, était encore dans l'enfance; elle manquait des bases solides,

(1) Voir à ce sujet le mémoire de Ledran, dans lequel ce chirurgien cite un certain nombre d'observations qui se rapportent manifestement à des tumeurs bénignes. Le titre de ce mémoire curieux est le suivant : « *Des cancers qui se forment aux mamelles des femmes, souvent occasionnés par des causes externes.* (Mémoires de l'Académie royale de chirurgie, t. III, p. 99.)

que lui donna plus tard une connaissance exacte de l'anatomie normale. Faite pour ainsi dire à l'aventure et sans idée mère directrice, elle ne pouvait servir d'un guide que l'on pût suivre sans crainte de s'égarer. Elle avait besoin de l'impulsion puissante que lui imprimèrent Bichat et ses élèves.

Il fallait que les doctrines de ce puissant génie, sur l'anatomie générale, eussent porté leurs fruits et fussent entrées dans le domaine public, pour que les conséquences qui en découlent et qui ont permis de faire l'anatomie des tissus pussent trouver leur application à l'étude anatomo-pathologique des tumeurs.

D'un autre côté la clinique, pour offrir des bases solides à une classification naturelle et fondée sur l'étude complète des faits, est tellement liée à la détermination du processus anatomo-pathologique qui a présidé au développement de la lésion, et à la connaissance exacte de la production morbide nouvelle, que nous ne devons pas nous étonner de son impuissance, lorsqu'elle est livrée à ses seules ressources. Elle ne pouvait déterminer que des variétés de formes, fondées sur la considération de caractères fugaces, variables, participant à ce polymorphisme si remarquable dans la marche et les phénomènes objectifs que présentent les tumeurs mammaires.

Boyer lui-même, au commencement de ce siècle, donne un exemple remarquable de cette nécessité de l'union de la clinique et des connaissances anatomo-pathologiques exactes. Personne ne peut nier sa vaste expérience clinique; mais pour lui, comme pour tous les chirurgiens de son époque, la nature des tumeurs était lettre close. Pour eux, toutes celles qui s'ulcéraient, qui détruisaient des tissus, étaient des cancers. Aussi, malgré sa sagacité,

Boyer n'échappe pas à l'influence des opinions régnantes et décrit sous le nom générique de cancer presque toutes les tumeurs du sein.

Toutefois, cette confusion n'est pas aussi complète qu'elle pourrait le paraître à première vue, car dans sa description il met un peu en relief une première variété de cancer du sein, à laquelle il attribue les caractères que présentent à leur origine et dans leur marche clinique un assez grand nombre des tumeurs dites adénoïdes. Voici en effet comment il s'exprime à ce sujet : « Le plus sou-
» vent il (le cancer) débute par une petite tumeur, ronde,
» dure, circonscrite, mobile, indolente, sans changement
» de couleur à la peau, occupant un point quelconque de
» la mamelle, plus ou moins loin du mamelon, et lors-
» qu'une femme chez laquelle une semblable tumeur s'est
» formée n'a pas atteint sa 30e année, elle peut la porter
» longtemps sans qu'elle prenne un accroissement sen-
» sible, et qu'elle s'aggrave ou change de nature. (1) »

A ces caractères qui, ainsi qu'on peut en juger actuellement, appartiennent pour la plupart aux fibromes mammaires circonscrits, il ajoute un certain nombre de symptômes moins importants, mais qui ont leur valeur. C'est ainsi qu'il signale un écoulement de sérosité par le mamelon, qu'il décrit des douleurs lancinantes considérées jusque dans ces derniers temps, bien à tort, on le sait maintenant, comme pathognomoniques du cancer. Si on ajoute à tous ces symptômes l'absence habituelle de récidives, dont Boyer parle d'une façon expresse, tandis que plus loin il insiste sur la gravité exceptionnelle que pré-

(1) Traité des maladies chirurgicales (Boyer), t. VII, p. 228-229 et suivantes.

sentent d'autres cancers du sein, on voit que dans l'esprit de cet auteur il y avait une distinction à établir, et que les cancers qu'il décrit en premier lieu ne devaient pas être la même chose que ceux qu'il décrit quelques pages plus loin. On peut dire, lorsqu'on a lu ces deux parties du même chapitre, qu'il n'a manqué à Boyer qu'un peu de hardiesse pour oser rompre hardiment avec les théories du passé et changer, pour la première forme de tumeurs, la dénomination de cancers. Il lui fallait, pour être logique, donner des noms différents à des tumeurs si dissemblables au point de vue clinique.

En faisant cette citation de Boyer, nous n'avons pas eu l'intention de déposséder Astley Cooper de l'honneur qui lui revient, mais nous avons voulu établir ce fait qui est pour ainsi dire vulgaire, c'est que, le plus souvent, une découverte ne se fait, en anatomie, en chirurgie, comme dans toutes les autres sciences humaines, que lorsqu'elle est arrivée à maturité.

Ce que nous avons dit de Boyer peut s'appliquer à tous les chirurgiens de son temps. La clinique livrée à ses propres forces était impuissante à faire connaître des faits qui ne sont pas uniquement de son ressort. Elle ne pouvait qu'éveiller l'attention sur des caractères particuliers, sur des symptômes dont l'explication devait être cherchée par d'autres procédés.

Mais revenons à l'œuvre capitale (1) d'Astley Cooper. Ce grand chirurgien entre le premier dans la voie féconde de l'observation patiente des faits. L'étude qu'il nous donne n'est plus incomplète comme elle l'était avant lui, elle est éclairée par une connaissance suffisante de l'ana-

(1) Ouvrage déjà cité (page 519).

tomie normale, de la structure et de la physiologie de l'organe qui est le siége du mal. C'est par l'observation clinique d'un certain nombre de malades, complétée par une étude anatomo-pathologique consciencieuse et aussi complète qu'il était possible de la faire à cette époque, qu'Astley Cooper établit d'une façon indiscutable l'existence, dans le sein, de tumeurs autres que les carcinomes. A notre avis, et de l'avis de tous, nous le croyons du moins, il peut revendiquer hautement l'honneur d'avoir fait connaître celles des tumeurs mammaires qui diffèrent des cancers; le premier il leur donne un nom particulier, celui de tumeurs *mammaires chroniques*, dénomination d'autant plus juste qu'il les rattache à un processus irritatif presque *inflammatoire*, et qu'il insiste sur la longue durée de leur évolution.

Astley Cooper décrit sous le nom de tumeurs *mammaires chroniques* un certain nombre de tumeurs qui certainement doivent être rangées dans cette classe de productions pathologiques appelées encore actuellement *adénoïdes* par les chirurgiens qui acceptent les théories de Velpeau. Il n'est pas permis d'avoir de doute sur la relation à établir entre la tumeur mammaire chronique et les tumeurs adénoïdes; c'est bien certainement la même chose, décrite sous des noms différents, et ce qui le démontre péremptoirement, c'est qu'Astley Cooper a parfaitement reconnu et signalé les rapports de ces tumeurs avec la glande mammaire; il décrit même leur disposition lobulée comme phénomène anatomo-pathologique, pouvant être vérifié souvent par l'examen clinique. Enfin l'âge peu avancé des malades, la conservation de la santé malgré le développement de ces tumeurs, ne lui avaient pas échappé. Une circonstance, sur laquelle il insiste

beaucoup, qu'il considère presque comme pathognomonique, et qui cependant ne s'est pas représentée plus tard avec le caractère de constance qu'il lui attribue, c'est l'influence de la menstruation sur le développement de ces tumeurs.

Tels sont les phénomènes cliniques importants qu'il indique comme caractérisant cette nouvelle variété de tumeurs du sein, et qui à ses yeux suffisent pour les différencier des cancers et leur mériter une description à part. Certes, cette description présente des imperfections, et à côté de cette rapide énumération des notions utiles que l'on trouve signalées dans les mémoires d'Astley Cooper, nous devons faire connaître les lacunes que l'on y rencontre; c'est ainsi que, par suite de cette relation qu'il signale entre la fonction menstruelle et le développement de ces tumeurs, il est amené à admettre comme possible leur transformation en tumeurs de mauvaise nature lorsque survient la ménopause.

« Bien qu'à leur début, dit-il, les tumeurs n'aient aucun » caractère de malignité et bien qu'elles continuent à être, » pendant plusieurs années, exemptes de toute tendance » semblable, cependant, si elles persistent jusqu'à l'époque » de la cessation des règles, elles peuvent quelquefois » devenir le siége d'un travail nouveau et subir une dé- » génération de nature cancéreuse. »

Nous sommes disposés à nier, d'une façon absolue la possibilité de cette transformation, et nous ferons remarquer que la plupart des anatomo-pathologistes s'ils l'admettent, la considèrent au moins comme excessivement rare, et dans le cas particulier des tumeurs du sein, ce fait de transformation nous semble moins facile à démontrer encore que pour les tumeurs de tout autre organe.

Les faits qui, aux yeux d'Astley Cooper (1), lui paraissent justifier son opinion, peuvent à notre avis être interprétés différemment. A propos de l'anatomie pathologique, nous aurons besoin de revenir sur ce point de doctrine, et nous verrons qu'il n'est pas vrai que sur un fibrome primitif, car telle est la nature la plus habituelle de la tumeur mammaire chronique, il se soit développé un carcinome, ce qui serait le fait d'une dégénération. Nous verrons que ce fibrome a subi une modification pour ainsi dire de règle, lorsqu'il a duré un certain temps, ou qu'il n'a pas été enlevé à propos. Il se développe alors, à côté de lui, une tumeur nouvelle dans laquelle le tissu qui la constitue est un dérivé du tissu conjonctif, et donne naissance à un myxome ou à un sarcome. Mais jamais sur cette tumeur ancienne ne se développe une autre production dont le tissu en soit aussi différent que l'est celui du cancer. Il n'y a pas là, en un mot, cette sorte de parasitisme morbide que ferait supposer le terme de transformation, de dégénération de tumeur.

Du reste, on peut se demander si Astley Cooper n'a pas étayé sa doctrine de la dégénération sur certains cas de cancer atrophique restés longtemps indolents, et qui, arrivés à une période de la vie favorable à leur développement, ont pris un accroissement rapide, *accroissement* qui est venu déceler leur véritable nature méconnue jusqu'à ce moment.

A côté de sa doctrine, contestable dans ce cas-là, du transformisme des tumeurs, on rencontre une erreur peut-être plus préjudiciable à l'exactitude des véritables *notions scientifiques*. Nous voulons parler des opinions dé-

(1) *Œuvres chirurgicales d'Astley Cooper*, p. 522 et suivantes.

fendues par Astley Cooper au sujet de la *tumeur hydatique du sein.* — Certes, il a vu de véritables hydatides, et la description qu'il en donne ne peut laisser aucun doute dans l'esprit du lecteur (1); mais lorsqu'il parle de cavités kystiques dans lesquelles sont appendues des productions polypeuses finement pédiculées, et qu'il les range dans la même catégorie que les précédentes, il devient alors indubitable qu'il a confondu, sous ce nom commun, de *tumeur hydatique de la mamelle*, des tumeurs volumineuses qu'on décrirait actuellement sous le nom de *fibromes* et de *sarcomes kystiques avec végétation endocanaliculaire;* — nous n'en voulons pour preuves que les deux paragraphes où il décrit les hydatides et les globules arrondis, formés d'un tissu cellulaire œdémateux, suspendus par des filaments aux parois des kystes, et où il parle également de la vascularité excessive des parois de ces mêmes kystes. — On sait actuellement que ces tumeurs, qui à première vue paraissent si singulières, ne sont que des tumeurs mammaires chroniques modifiées par un développement excessif, et dans lesquelles certaines particularités à peine perceptibles, lorsqu'elles sont petites, sont devenues tellement exubérantes qu'elles masquent les autres caractères de la tumeur.

Il a fait la même confusion, en décrivant comme des tumeurs tout à fait différentes de la *tumeur mammaire chronique*, les *tumeurs irritables* (2). Certes, de son temps, et pour Astley Cooper comme pour ses contemporains, la tumeur mammaire chronique ne devait jamais être douloureuse; les douleurs lancinantes étaient réservées au

(1) Ouvrage déjà cité (page 517).
(2) *Œuvres citées d'Astley Cooper*, p. 532.

cancer, et lorsqu'un pareil phénomène se présentait avec une *acuité* exceptionnelle dans des tumeurs qui, cependant, ne ressemblaient au cancer par aucun autre caractère, il devait sembler naturel d'en faire une espèce toute particulière. Aujourd'hui encore, bien que l'on soit fixé sur ce point de pathologie, et que dans la très-grande majorité des cas les tumeurs irritables ne soient que des tumeurs dites adénoïdes, ayant un siége spécial, des rapports particuliers *avec des nerfs*, certains faits échappent à une pareille classification et pourraient bien être rapportés à des formations de *névromes*. Il serait alors possible d'admettre pour ces dernières une classe spéciale.

Malgré ces lacunes, malgré ces erreurs inévitables dans un premier essai, il reste à Astley Cooper une gloire suffisante : celle d'avoir devancé son époque, d'avoir su reconnaître et d'avoir démontré qu'il existait dans le sein des tumeurs différentes des cancers, surtout par leur bénignité.

Aussi les opinions de cet auteur furent-elles rapidement contrôlées et acceptées en Angleterre et en Amérique, ainsi que le démontre notamment, pour ce dernier pays, la publication de l'ouvrage de Waren de Boston (1).

Ces notions toutes nouvelles furent, au contraire, bien plus longues à se répandre en France, et ne furent connues que plus tard à la suite des travaux de Velpeau, de Cruveilhier, et de la célèbre et stérile discussion de l'Académie de médecine au sujet des tumeurs fibreuses de la mamelle. Nous allons étudier cette nouvelle phase de la question dans laquelle nous aurons à rechercher la

(1) Waren de Boston, *Surgical observations on tumours*, édit. de Londres 1839, in-8°, p. 210 et suivantes.

part de chacun des auteurs que nous venons de citer; nous aurons en outre à analyser rapidement les thèses de concours de Bérard et de Nélaton : ces dernières publications serviront surtout à nous fixer sur l'état de la science à l'époque où elles furent publiées.

Velpeau, dans la vaste monographie (*Traité des maladies du sein*, Paris, 1854) qu'il a consacrée à l'étude des maladies du sein, a plus tard cherché à démontrer que presque à la même époque où Astley Cooper faisait ses recherches, son attention était éveillée sur cette question. — Cette prétention a été émise timidement et ne trouve réellement pas un appui bien solide dans les deux observations (1) qu'il invoque sur cette revendication. Le célèbre chirurgien de la Charité avait bien remarqué qu'il y avait une différence entre le tissu de ces tumeurs et celui que l'on rencontre habituellement dans les véritables *squirrhes* du sein; il avait bien cru soupçonner une différence dans la marche de la maladie et les résultats de l'opération, mais ces faits quoique intéressants restèrent isolés.

Il semble, disait-il, qu'il y ait dégénérescence, ou transformation du tissu cellulaire en une production nouvelle. Celle-ci était formée, d'après lui, de pelotons globuleux, et la plupart de ces bosselures étaient élastiques, comme fibreuses, d'autres ramollies en forme de gelée, ce qui l'avait amené à qualifier ce tissu de colloïde. On voit que ces observations sur quelques caractères particuliers et sur la rareté de la récidive de certaines tumeurs du sein sont loin de la description, si claire, si lucide et si démonstrative que nous devons à Astley Cooper.

(1) *Archives générales de médecine*, t. XIII, p. 526.

Ce n'est que bien plus tard qu'il fut possible à Velpeau, de formuler, en corps de doctrine, les idées qu'il avait alors émises en passant. Cependant, dès cette époque, ces idées présentent un caractère particulier qui se fait jour, bien que timidement et sous forme d'hypothèse. Plus tard elles seront le pivot autour duquel *tourneront* toutes les théories pathogéniques que Velpeau donnera des tumeurs dites adénoïdes du sein.

Il note, en effet, avec soin, que le tissu morbide ne paraît pas se continuer avec les tissus naturels de la région (1).

Dans un autre passage on lit que cette tumeur ressemblait à un noyau de tissu *cellulaire endurci;* de là à la théorie des tumeurs fibrineuses (2) il n'y a pas loin et on est tout près de nier leur relation glandulaire.

Velpeau, dont l'attention, il faut bien le reconnaître, avait été vivement et sérieusement attirée sur cette question, la reprend à l'occasion de l'article MAMELLE du Dictionnaire en 30 volumes; mais il y accentue ou plutôt il y expose entièrement ses opinions sur la nature et l'origine de ces tumeurs. Simples hypothèses, dix ans avant, elles sont devenues les bases d'une classification dont les conséquences se sont fait longtemps sentir.

Dans cette classification il établit une classe à part pour l'*hypertrophie fibro-cellulaire*, qu'il considère à

(1) La tumeur, formée de pelotons globuleux, était parfaitement indépendante des tissus naturels de la région. La plupart de ses bosselures étaient élastiques, comme fibreuses; d'autres étaient ramollies en forme de gelée ou de bouillie légèrement caséeuse, toutes étaient réunies par une trame fibro-cellulaire.

(2) Voici d'ailleurs ce que dit Velpeau à ce sujet : — Elles m'ont paru reconnaître également pour cause un épanchement de sang, ou des concrétions lymphatiques dans les tissus... Il est le plus souvent possible d'y retrouver les caractères de la fibrine ou de l'albumine solidifiée et vivifiée. *Dictionnaire* en 30 vol. — Vol. XIX, p. 77, article MAMELLE, par Velpeau.

juste titre comme analogue à la tumeur *mammaire chronique* d'Astley Cooper et de Waren ; il en rattache le développement à une sorte d'hypertrophie d'un des tissus normaux de la région, tandis qu'il range au nombre des productions anormales, des tumeurs solides d'aspect varié, auxquelles il donne les noms de fibreuses, fibrineuses, colloïdes, osseuses, en se fondant sur un caractère particulier, sur une apparence souvent fugace, quelquefois sur la présence de quelques noyaux disséminés dont l'aspect fibreux, fibrineux ou colloïde sert à dénommer la tumeur. Le plus grand nombre de ces tumeurs sont ainsi étudiées d'une façon tout à fait artificielle. Ce qu'il désigne sous le nom de *productions fibrineuses* forme la presque totalité du groupe que plus tard il décrira sous le nom d'*adénoïdes*, bien que cette classe renferme, de son aveu, des tumeurs fibreuses, et même des tumeurs mammaires chroniques.

Il semble ainsi établir une certaine opposition de nature entre les différentes variétés, et malgré les relations intimes d'origine et de développement qui les réunissent sous un nom commun, cette association ne devait, dans son esprit, rien préjuger sur leur véritable nature. Ce terme de *fibrineux* était assez significatif, et bien qu'il ait toujours rencontré les tumeurs qu'il désignait sous ce nom, dans le voisinage immédiat de la glande mammaire et souvent adhérentes au tissu glandulaire, trompé par leur énucléation facile, par l'isolement tout particulier que présentent quelquefois certaines d'entre elles, il méconnaît leur véritable point de départ, les considère comme produites par l'organisation du sang épanché (1) et nie

(1) « Il résulte de ces détails néanmoins que les tumeurs adénoïdes du sein reconnaissent au moins dans un certain nombre de cas, l'épanchement d'un

d'une façon absolue leur *connexion* avec le tissu de la glande (1).

Depuis longtemps les recherches modernes sur le sang et les modifications qu'il subit lorsqu'il est répandu dans les tissus, ont fait justice de la première partie de cette théorie tout à fait spécieuse, mais que l'état imparfait de la physiologie pathologique de cette époque pouvait excuser. Quant à la seconde partie, celle qui, découlant naturellement de la première, rejetait comme non prouvée l'origine glandulaire de ces tumeurs, elle a une portée considérable, non-seulement au point de vue anatomo-pathologique, mais aussi au point de vue des conséquences qui en résultent pour la pratique.

Cette dernière opinion a longtemps détourné de la voie qu'il fallait suivre, et cette étude historique fera connaître surabondamment la masse énorme d'efforts, le nombre prodigieux de recherches qui ont été nécessaires pour déraciner cette idée, et démontrer d'une façon indiscutable, même en se passant de l'examen microscopique, les connexions étroites qui réunissent ces tumeurs aux tissus de la

grumeau de matière plastique ou de fibrine pour cause première. » (Velpeau, *Traité des maladies du sein et de la région mammaire*, p. 365, 1854. Voir aussi aux pages 360, 366.)

(1) En effet, Velpeau dit : « Astley Cooper et Bérard ajoutent, mais à tort, qu'elle (la tumeur) tient ordinairement par un pédicule plus ou moins épais, plus ou moins large, à quelque lobule de la glande dont elle semble être la continuation.

Je me suis assuré un grand nombre de fois, par la dissection, de l'indépendance complète des tumeurs adénoïdes. Il m'est arrivé si fréquemment de les isoler comme un lipome, comme un stéatome, comme un peloton fibreux de l'utérus, et de montrer qu'elles n'étaient unies aux tissus voisins que par simple juxtaposition, par agglutination ou par enchevêtrement des inégalités de leur surface, qu'il ne m'est pas possible d'admettre comme un de leurs caractères essentiels le pédicule glandulaire dont on a parlé. (Velpeau, ouvrage déjà cité, p. 359; et *Dictionnaire* en 30 vol.) vol. 19, p. 77 et suivantes).

glande, et qui font qu'elles en sont une dépendance directe. Néanmoins cet article de Velpeau, dans le *Dictionnaire* en 30 vol., et l'essai de classification qu'il contient ne fut pas sans quelque utilité, car il exerça une influence salutaire sur toutes les publications de cette époque : c'est ce que démontre la lecture attentive des thèses de concours de A. Bérard et de Nélaton, et la discussion que souleva, au sein de l'Académie de médecine, le mémoire de M. Cruveilhier consacré à l'étude des tumeurs fibreuses de la mamelle.

Nous ne nous arrêterons pas davantage sur les recherches de Velpeau, car, dans son *Traité des maladies du sein*, la partie consacrée aux tumeurs adénoïdes n'est que le développement de ce qu'il avait écrit sur les tumeurs fibrineuses en 1839; le nom seul est changé; mais la théorie reste la même, ainsi qu'on peut le voir par les quelques citations que nous avons faites. S'il accepte les données nouvelles que le microscope a introduites dans la science par la découverte d'éléments glandulaires dans ces tumeurs, il explique le fait par une sorte d'action de contact qui oblige les produits hématiques épanchés dans un organe, à prendre en s'organisant les caractères anatomiques des éléments soit simples, soit composés, qui entrent dans la constitution de cette partie du corps humain (1).

(1) « On dirait qu'avec la matière plastique ou fibrineuse épanchée, qu'avec l'élément fibro-plastique, chaque organe s'efforce d'assimiler à sa propre nature sans pouvoir y arriver complétement les créations pathologiques de son voisinage. » (P. 357, même ouvrage, Velpeau.)

« D'ailleurs s'il est vrai, comme je l'ai supposé plus haut, que l'organisme puisse approcher beaucoup en fait de création normale de ce qui existe à l'état normal; on ne voit pas pourquoi des produits pathologiques ne revêtiraient pas dans la mamelle, aussi bien qu'ailleurs, les caractères de l'organe

Ce travail reste cependant, jusqu'à ce jour, au point de vue clinique, le seul que l'on puisse consulter, le seul dans lequel ait été établi, d'une façon précise, le diagnostic général de ces tumeurs. Fondé sur l'immense expérience de son auteur qui possédait un jugement clinique hors ligne, ce livre n'a pas vieilli dans les parties qui pouvaient être étudiées à l'aide du malade seul. Il offre surtout un mérite : c'est d'avoir su réunir dans une description d'ensemble, et très-suffisante pour la pratique, des faits qui ont entre eux bien des points de contact, et qui, dans certains cas, sont unis par les liens d'une parenté étroite que leur impose une origine commune.

Il n'est pas jusqu'au nom d'*adénoïde* qui, suffisamment défini, ne mériterait, peut être, d'être conservé. Car, s'il n'est pas vrai de dire que ces tumeurs n'ont pas pour point de départ une glande, s'il n'est pas vrai qu'elles procèdent d'un épanchement fibrineux qui se serait organisé avec une apparence glandulaire, il n'est pas vrai non plus qu'elles soient constituées par des glandes véritables ayant tous les caractères anatomiques et surtout les propriétés physiologiques de l'élément glandulaire normal, à un degré suffisant pour leur mériter le nom d'*adénomes*. Ces dépressions, ces apparences de culs-de-sac ont bien été glandes à un moment donné, mais elles ont perdu leur forme ancienne, leur épithélium a été modifié dans sa nature, et c'est pour cette raison que la plupart de ces tumeurs ne sont plus des *adénomes*. Elles pourraient conserver le nom d'*adénoïde* si l'on trouvait utile de réunir par un terme commun, et ne préjugeant rien

qui en est le siége, sans avoir fait pour cela partie intégrante de la glande même au début. » p. 359. (Velpeau).

Voir d'ailleurs à ce sujet le traité des maladies du sein, p. 355 et suivantes

sur la nature de leur tissu, ces diverses variétés de tumeurs plus ou moins bénignes. Certes Velpeau, en assignant à ces productions morbides la dénomination d'*adénoïde*, ne se doutait pas que cette même dénomination pourrait être conservée, par des raisons diamétralement opposées à celles qui l'avaient conduit à la créer. Il leur imposait ce nom d'*adénoïde* parce qu'il niait leur origine glandulaire; il serait permis de le leur conserver, parce que, nées d'une glande, elles ont perdu la plupart des véritables caractères de la glande.

Mais revenons en arrière et reprenons les points intéressants que nous avons laissés de côté. La thèse d'agrégation de Nélaton (1), celle que A. Bérard présenta à un concours pour une chaire de professeur, rentrent complétement dans ce que nous venons de dire des premières recherches de Velpeau; elles en sont pour ainsi dire une émanation directe, et dans quelques points, une simple reproduction. Ainsi Nélaton donne une classification de ces tumeurs bénignes identique à celle de Velpeau; il fait la même description que cet auteur des tumeurs fibreuses, de la tumeur mammaire chronique, des tumeurs fibrineuses; mais la critique est presque entièrement absente de ce travail, car son auteur, citant les deux théories pathogéniques, celle de l'inflammation due à Astley Cooper et celle de l'origine fibrineuse défendue par Velpeau, ne prend parti pour aucune.

On peut dire de cette thèse, comme de toutes les thèses d'agrégation, qu'elles sont le miroir fidèle et le compendium de ce qui est connu sur la question au moment où

(1) *Des tumeurs de la mamelle* in *Thèses de concours agrégat. chirurg.*, Paris, 1839, par Nélaton.

elles sont faites; celle-ci en particulier a parfaitement rempli le rôle auquel elle était destinée.

On arrive aux mêmes conclusions lorsque l'on analyse la thèse de A. Bérard (1). Elle a pour sujet le diagnostic des tumeurs du sein, mais au fond, elle n'est que le résumé de ce qui est enseigné soit par A. Cooper, soit par Velpeau; ce sont en particulier les mêmes divisions que celles qui avaient été adoptées par ce dernier auteur : les tumeurs provenant du tissu péri-acineux se trouvent séparées en un certain nombre de classes artificielles. Des tumeurs de même nature, mais étudiées à des périodes diverses de leur développement, sont considérées comme tout à fait différentes, et constituent autant de variétés étudiées dans des chapitres à part. C'est ainsi qu'il fait une description spéciale des kystes uniloculaires et des kystes multiloculaires, et c'est dans cette dernière classe qu'il fait rentrer les hydatides celluleuses. Nous ne ferons pas d'autres objections, car nous n'aurions qu'à répéter ce que nous avons déjà dit à propos des ouvrages précédents.

Seul, parmi les publications de cette époque, le mémoire de Cruveilhier sur les *fibromes mammaires* présente un cachet d'originalité qui ne doit pas nous étonner. Cruveilhier sort de l'ornière dans laquelle persistaient à rester les chirurgiens de son temps, à cause de leur mépris pour la véritable anatomie et physiologie pathologique, et s'il fut vivement attaqué à l'Académie de médecine, ce travail n'en subsista pas moins comme une œuvre importante. D'ailleurs le mémoire lui-même et la discussion dont il fut l'occasion et l'objet méritent d'être étudiés longuement; l'étude du mémoire nous permettra de voir ce

(1) Diagnostic différentiel des tumeurs du sein. (*Thèses de concours* pour le professorat, 1842, par A. Bérard.)

que pouvait faire un esprit observateur et sagace malgré les moyens grossiers d'investigation que lui offrait la science de cette époque. D'autre part, la discussion soutenue à l'Académie de médecine nous fera connaître les doctrines régnantes parmi les chirurgiens de cette génération.

Cette discussion longue et confuse resta stérile, tout au moins, dans ses résultats immédiats. Soulevée d'ailleurs prématurément, elle ne pouvait apporter aucune lumière sur bien des points en litige; elle ne pouvait faire qu'une chose : montrer l'impuissance de la clinique abandonnée à ses propres ressources, ou aidée par une anatomie pathologique encore grossière, à élucider complétement la question.

Le mémoire de Cruveilhier (1) est consacré à l'étude de ce qu'il appelle les corps fibreux de la mamelle, non décrits dit-il, dans le traité de Boyer et dans le travail d'Astley Cooper sur les maladies du sein. Il cherche, bien à tort selon nous, à considérer ces corps fibreux comme présentant des différences radicales avec la tumeur mammaire chronique, trompé en ce point par des apparences extérieures et des caractères de forme qui lui faisaient considérer ces corps fibreux comme entièrement analogues à ceux qui se développent dans les parois utérines.

« Ces corps fibreux, dit-il, sont une lésion purement » locale, une production organique indépendante de toute » espèce d'infection générale de l'économie, soit comme » cause, soit comme effet. » Tels sont les points importants qu'il veut discuter et mettre en lumière, mais qu'il fait précéder d'une étude sur les tumeurs fibreuses en général. Les caractères généraux, qu'il invoque dans ce

(1) J. Cruveilhier, *Mémoire sur les corps fibreux de la mamelle* (*Bulletin de l'Académie de médecine*, t. IX).

préambule sur les tumeurs fibreuses, et qui précèdent l'application qu'il en fait à la mamelle, ne peuvent plus être acceptés comme absolument pathognomoniques; quelques-uns même doivent être rejetés comme ne s'appliquant plus à ces productions morbides. Les progrès de l'anatomie pathologique ont démontré qu'ils sont communs à un grand nombre de tumeurs de nature différente et ne se rapprochant des fibromes que par des points de contact très-éloignés. Il n'est pas douteux, cependant, qu'il avait bien saisi la différence qu'il fallait établir entre les cancers et certaines tumeurs du sein présentant une marche lente. Il a reconnu le lien qui rattache ces productions nouvelles à la glande mammaire et leur point de départ primitif, soit superficiel, soit profond, ou bien encore interstitiel. Les formations kystiques qui y sont si fréquentes, les végétations polypeuses, qui partent des parois de ces kystes (1), si caractéristiques à tous égards et qui plus tard, en Allemagne, ont servi de base à la dénomination de ces tumeurs, tout cela n'avait pas échappé à son attention; il compare même ces cavités à

(1) « Cette étude anatomique des corps fibreux de la mamelle m'a permis de constater un fait d'anatomie pathologique assez remarquable; c'est que un certain nombre de tumeurs fibreuses mammaires qui paraissaient pleines au premier abord étaient disposées en géodes. — Or, si on divisait les tumeurs en deux parties égales, il était possible de renverser au dedans d'elles-mêmes chacune de ces deux moitiés, de manière à les convertir en une cavité hémisphérique dont la surface interne était constituée par la surface externe de la tumeur, et dont la surface externe était formée par la surface de la coupe.

Or cette surface externe était hérissée de végétations glanduleuses ou granulations fibreuses, tantôt isolées, tantôt ramassées à la manière d'un polype. — Ces végétations ou globules fibreux qui se modelaient les uns sur les autres, étaient tantôt libres, tantôt adhérentes entre elles au moyen de petits prolongements.»

Bulletin de l'Académie de médecine. t. IX, p. 330. (*Mémoire sur les corps fibreux de la mamelle*, par J. Cruveilhier.)

des géodes, voulant les rapprocher des cavités qui se forment dans les corps fibreux utérins.

Mais à côté de ces notions exactes, il en indique d'autres qui ne sont plus admissibles actuellement. Ainsi, il a confondu toutes les variétés, sous le même nom de tumeurs fibreuses, et donné, des modifications que subirait le tissu qui les constitue, une interprétation erronée, comme le démontre le passage suivant de son mémoire.

« Dans quelques cas, au centre de ces corps fibreux, » était une cavité remplie par un liquide visqueux ana- » logue par l'aspect à la synovie. J'ai eu occasion de voir » plusieurs exemples de corps fibreux mammaires œdé- » mateux qui avaient acquis rapidement un très-grand » volume et qu'on s'était hâté d'extirper. Ces corps » fibreux mammaires œdémateux représentaient exacte- » ment les corps fibreux utérins, leur masse étant pénétrée » par un liquide visqueux analogue à la synovie; et il m'est » arrivé de trouver çà et là, au centre de ces tumeurs, » plusieurs cavités ou géodes sans membranes avec kystes » remplis de matière liquide. » (Pages 338-339.)

Personne ne peut nier que dans les fibro-myomes utérins il ne se développe des géodes, des cavités qui succèdent à une modification muqueuse des tissus, au niveau des points où apparaissent ces cavités; c'est tout au moins un des modes de formation qui ont été admis dans ce cas. Mais il est douteux qu'on puisse comparer ces géodes des tumeurs utérines à ces poches remplies d'un liquide analogue à la synovie que Cruveilhier rencontre dans les tumeurs mammaires. Un examen microscopique minutieux de ce liquide et des parois de ces cavités ne laisse aucun doute sur leur véritable nature; le liquide est formé de cellules épithéliales, de leucocytes, d'éléments des-

quamés ayant subi, avant de se détacher des parois, l'altération vésiculeuse. D'un autre côté, les limites de la cavité sont tapissées par une couche épithéliale qu'il est toujours possible de retrouver lorsque l'examen est fait peu d'heures après l'extirpation de la tumeur. Non, ce ne sont pas des géodes succédant à une altération colloïde des portions de la tumeur qui en ont été atteintes, ce sont des lacunes, des kystes qui dérivent de parties glandulaires dilatées et déformées.

En résumant ce que nous venons de dire, on voit que Gruveilhier a nettement reconnu et déterminé les liens étroits qui réunissaient ces tumeurs à la glande mammaire, ainsi que leurs différentes variétés de siége. Les kystes et leurs végétations n'ont pas échappé à son attention. Enfin, il établit cliniquement leur bénignité et nie absolument la possibilité de leur dégénération. Les corps fibreux, dit-il à ce sujet, sont une lésion purement locale, une production organique indépendante de toute espèce d'infection générale de l'économie, soit comme cause, soit comme effet. Jusque-là il était dans le vrai, mais lorsqu'il sort de son rôle d'anatomo-pathologiste, lorsqu'il veut régler l'intervention chirurgicale au sujet de ces tumeurs, il s'expose à de vives attaques qui ne lui manquèrent pas au sein de l'Académie, et ce fut même la principale cause des objections qui lui furent faites. Il était prématuré à cette époque et il l'est encore actuellement de dire de ces tumeurs que *leur extirpation n'est pas nécessaire*, qu'elle n'est, en quelque sorte, que *facultative* et ne saurait être motivée que *par l'incommodité résultant de leur poids et de leur volume*.

Lorsque nous aurons étudié la marche qu'elles suivent, nous verrons que bien d'autres raisons viennent comman-

der une *intervention chirurgicale hardie*, et qu'en formulant les idées qui furent blâmées par les chirurgiens ses contemporains, Cruveilhier était sorti de son véritable terrain pour faire une digression malheureuse.

La discussion qui fut soulevée à l'occasion de ce mémoire, quelque confuse qu'elle soit, mérite toutefois d'être rapportée; elle fait voir l'état véritable des opinions régnantes au sujet des tumeurs du sein; elle démontre que les idées d'Astley Cooper et de Velpeau avaient entraîné assez peu de convictions sérieuses pour que, dix ans après leur publication, des chirurgiens éminents pûssent les passer presque sous silence.

Comme preuve, on en peut donner l'argumentation de Blandin, argumentation qui fait voir quelle obscurité régnait encore dans les esprits de la majorité des chirurgiens sur la nature et le diagnostic des cancers du sein. C'est ainsi que, s'appuyant sur une variété de tumeur qu'il appelle le cancer enkysté et auquel il assigne pour principaux caractères d'être dur, mobile, énucléable, de rester longtemps stationnaire et indolent, il combat quelques conclusions du mémoire qui tendaient à établir la possibilité du diagnostic clinique et anatomique de ces tumeurs; il ne croit possible de les reconnaître et de les différencier des autres que dans des conditions tout à fait exceptionnelles.

Gerdy, plus éclectique et plus judicieux, accepte qu'il existe certains signes qui appartiennent en propre aux cancers vrais du sein; tout en faisant remarquer que pratiquement et dans le cas de doute, il vaut mieux opérer. Telles sont les deux opinions extrêmes autour desquelles se rangent les différents orateurs qui prennent successivement la parole. Ceux qui adoptent la première font une

opposition irréconciliable; les partisans de la seconde, beaucoup moins nombreux, acceptent sous bénéfice d'inventaire les conclusions du mémoire et l'existence du nouveau produit pathologique.

Parmi les premiers Roux apporte dans la discussion un caractère de violence et d'âpreté singulier; car prenant à partie chacune des conclusions, il cherche à les réduire à néant.

S'il consent à accepter l'existence de ces tumeurs comme démontrée, il conteste à Cruveilhier la moindre originalité dans ses recherches. « Dire qu'il se forme dans le sein » des tumeurs fibreuses, c'est dire seulement qu'il con- » vient de nommer fibreuses et de considérer comme telles » des tumeurs déjà bien observées, connues et décrites » sous d'autres noms. » Il conteste leur fréquence en se fondant sur les résultats de sa pratique; il nie qu'il soit possible de les distinguer facilement des tumeurs cancéreuses, et s'il consent à accepter cette idée, il ne la considère comme réalisable qu'après l'extirpation. C'est une idée malencontreuse, dit-il, d'espérer pouvoir diagnostiquer cliniquement ces tumeurs fibreuses et les différencier du cancer.

Enfin, s'il accepte l'existence des tumeurs fibreuses, il ne croit pas à leur innocuité, et pense qu'il est fréquent de les voir se transformer en cancers.

Ce sont les mêmes objections que présentent successivement, mais avec plus d'urbanité, Amussat, A. Bérard, Lisfranc.

Velpeau lui-même, bien qu'intéressé dans la lutte, ne soutient que mollement Cruveilhier. Il complète d'abord sa théorie pathogénique des tumeurs qu'il a désignées sous le nom de fibrineuses, en se fondant sur une prétendue

organisation de produits hématiques épanchés à la suite de coups, de contusions, d'ecchymoses liées à la menstruation. Chose curieuse à noter, ainsi que le fait remarquer M. Broca, il reproche à Cruveilhier de n'avoir pas distingué les tumeurs *fibrineuses* des tumeurs *fibreuses*, et cependant la différence qui les séparait n'était que dans les mots, c'était des mêmes choses qu'ils parlaient, les mêmes tumeurs qu'ils avaient décrites.

Tels furent les principaux arguments présentés dans le cours de cette discussion si longue et si solennelle, et cependant les résultats qu'elle produisit furent presque nuls. Il devait en être ainsi. La clinique seule, avait donné tout ce qu'on pouvait en attendre; avec elle seule il n'était possible d'arriver qu'à un résultat : c'était de reconnaître que, parmi les tumeurs du sein, il en était qui présentaient un développement lent, n'avaient le plus ordinairement aucun retentissement ganglionnaire et ne se généralisaient pas.

L'étude anatomo-pathologique de ces mêmes faits, avec les moyens d'investigation en usage à cette époque, avait permis de reconnaître quelques particularités intéressantes, la forme lobulée, l'existence de cavités kystiques et de végétations. On avait pu déterminer exactement les connexions glandulaires de la tumeur dans la plupart des cas, en suivant le pédicule plus ou moins large qui unit ces tumeurs au tissu de la glande mammaire. D'ailleurs, leur siége et leur point de départ dans le centre de la glande, constatés maintes fois, devaient rendre indiscutables ces connexions intimes que Velpeau, cependant, a niées pendant vingt ans. D'autres hommes et d'autres méthodes étaient nécessaires pour démontrer que toutes ces tumeurs, appelées successivement *tumeurs mammaires*

chroniques, hydatides de la mamelle, tumeurs fibrineuses, fibromes de la mamelle, n'étaient au fond que la même chose, avec quelques différences dans la nature des tissus associés et l'arrangement des éléments. Quelles que fussent leurs différences apparentes, elles devaient être réunies par un lien commun, celui de tirer *leur origine d'une modification des parties constituantes du lobule primitif de la glande mammaire.*

Mais ce n'était pas tout, l'analyse devait être poussée plus loin. Il fallait déterminer les causes des différences de formes et d'aspect, et reconnaître le mode pathogénique de chacune des variétés de ces tumeurs. Cette étude était réservée non plus aux cliniciens, mais aux anatomo-pathologistes. Nous allons voir tout le parti que ces derniers en ont tiré, et étudier en détail tous les résultats auxquels les ont amenés leurs recherches.

CHAPITRE II

LEBERT ET SES ÉLÈVES. — ROBIN. — BROCA. — VERNEUIL. — RECHERCHE DES ÉLÉMENTS SPÉCIFIQUES. — ÉCOLE ANGLAISE. — SES RELATIONS AVEC L'ÉCOLE FRANÇAISE.

Dans le chapitre précédent, nous avons autant que possible cherché à faire connaître comment on était arrivé à la connaissance des tumeurs bénignes du sein, et nous avons déterminé nettement, nous le croyons du moins, les raisons qui empêchèrent les anatomo-pathologistes et les cliniciens de cette époque de dépasser les limites auxquelles ils se sont arrêtés. La clinique, disions-nous, et l'anatomie pathologique macroscopique avaient donné tout ce qu'elles pouvaient apporter à la science.

Il fallait d'autres méthodes d'examen pour arriver à d'autres notions. Ce sont les moyens nouveaux d'investigation, ce sont des principes différents de ceux dont nous avons analysé précédemment les résultats, qui dirigèrent les auteurs dont nous devons chercher à étudier l'influence prépondérante pendant un certain nombre d'années. Nous voulons parler de Lebert, de ses élèves Robin, Broca, Verneuil. Les efforts de cette école abou-

tirent à un certain nombre de résultats heureux, et disons immédiatement que c'est à ses recherches incessantes que nous devons la démonstration d'un grand nombre de faits qui, jusqu'à elle, étaient restés ou ignorés ou douteux. Mais, après lui avoir rendu pleine justice, nous sommes obligé de reconnaître que les préoccupations dogmatiques de ses principaux représentants et surtout la doctrine si exclusive de l'*élément spécifique*, comme moyen constant et infaillible de déterminer la nature des tumeurs, l'ont entraînée souvent hors des voies de la véritable méthode naturelle.— Vouloir, en effet, déterminer la nature d'une production morbide d'après un seul de ses caractères, serait déjà une tentative difficile dont les résultats ne seraient pas de longue durée; ce serait créer une méthode analogue à celle de Linné dans les sciences naturelles, et qui n'aboutirait, comme elle, qu'à des classifications artificielles; à plus forte raison doit-on trouver prématurés les essais qui ont voulu faire reposer toute la pathologie des tumeurs sur des caractères aussi fugaces, aussi contingents que ceux qui sont présentés par des éléments anatomiques isolés, considérés en eux-mêmes, et dont on connaît la fragilité et les mutations incessantes.

Après avoir signalé le point de départ, erroné à notre avis, d'où ont procédé les recherches de Lebert et de son école, nous devons étudier en détail les résultats de ces recherches et faire connaître les avantages que la science en a retirés. Si dans l'état actuel de nos connaissances, ces résultats ne sont plus acceptables comme corps de doctrine, les faits n'en subsistent pas moins avec toute leur valeur, parce qu'ils ont été bien observés, et à ce titre ils méritent d'être pris en grande considération.

Lebert parle des tumeurs *dites bénignes du sein* dans trois ouvrages différents, ou plutôt traite cette question trois fois; mais c'est dans sa *Physiologie pathologique* (1) en premier lieu, et quelques années plus tard dans un mémoire inséré dans les *Bulletins de la Société anatomique* (2) qu'il fait surtout connaître les résultats de ses recherches. La première étude, celle que l'on trouve dans la *Physiologie pathologique*, n'est pour ainsi dire que le premier jalon posé pour faire connaître l'idée qu'il avait déjà de ces tumeurs; il la développera plus tard, lorsqu'il aura recueilli un plus grand nombre de faits. Bien que sommaire, cette étude contient en germe ou même explicitement tout le fond de la doctrine de Lebert.

En effet, après avoir rappelé les caractères cliniques que A. Bérard avait attribués à ces tumeurs dans sa thèse de concours; et qui n'étaient, ainsi que nous l'avons vu, qu'un résumé des opinions défendues par Astley Cooper dans le mémoire que nous avons analysé, cet auteur cite, à l'appui de cette description clinique très-succincte, quatre observations ayant plusieurs caractères communs.

Les tumeurs dont il s'agit appartenaient, sauf dans un cas, à des femmes jeunes. Dans les quatre faits, ces productions morbides étaient mamelonnées, et lorsque, après les avoir enlevées, on en faisait une section, on trouvait à la surface de la coupe une apparence lobulée.

Enfin on y constatait une hypertrophie du tissu cellulo-fibreux de la glande, accompagnée de formations kystiques plus ou moins évidentes, et de végétations intrakystiques mamelonnées, présentant l'apparence de véritables choux-fleurs.

(1) Lebert (*Physiologie pathologique*. Paris, 1845, t. II, p. 189-202).
(2) *Bullet. de la Société anatomique*. 1850, t. XXV, p. 11-18 et 49-51.

Ces caractères anatomiques sont suffisants pour nous permettre d'établir dès maintenant que dans les quatre faits que Lebert avait observés, il avait été en présence de tumeurs fibreuses ou sarcomateuses avec végétations endo-canaliculaires. Mais, ainsi qu'on peut le constater dans l'examen histologique de ces tumeurs, la préoccupation constante, pour ainsi dire unique de Lebert, est de chercher à déterminer la nature, la forme, les caractères histologiques des éléments anatomiques entrant dans la constitution de ces productions nouvelles. Il décrit longuement les éléments figurés considérés séparément, laissant tout à fait dans l'ombre l'aspect caractéristique qu'ils présentent, par suite de leur arrangement et des rapports réciproques adoptés par eux pour former un tissu plus ou moins complexe.

Lebert ne paraît pas s'être douté que, pour déterminer la nature d'une tumeur, il est nécessaire de considérer successivement la question sous deux faces : reconnaître d'abord la nature et la forme des différents éléments anatomiques; examiner et déterminer ensuite l'arrangement de ces éléments; en un mot faire l'étude complète des tissus constituants et de la texture de la production nouvelle. C'est cette seconde partie, de beaucoup la plus importante, qui a été complétement négligée par Lebert et son école. Par sa méthode générale d'examen, il a bien reconnu des éléments du tissu conjonctif, des cellules épithéliales, des cellules fibro-plastiques, des apparences de culs-de-sac glandulaires à côté de véritables acini; mais il n'a pu déterminer la véritable nature et le mode de développement des productions morbides bénignes. Comme conséquence de ces examens incomplets est née la théorie de l'*adénôme*.

Le développement de ces tumeurs a été rattaché à une véritable *hypertrophie glandulaire*, alors que le plus souvent la partie véritablement sécrétante n'était que secondairement affectée et que tout le processus pathologique se passait, au début du moins, dans le tissu conjonctif interlobulaire et péri-acineux.

En outre, Lebert a émis une singulière opinion sur le mode d'après lequel se développeraient certains kystes que l'on rencontre dans les tumeurs du sein : il attribue leur formation à l'infiltration d'un suc fibro-plastique, gélatiniforme, abondant, se déposant dans les interstices du tissu fibreux pour y former plus tard des loges kystiques.

On le voit, cette théorie n'est que la reproduction de celle de Cruveilhier, qui avait cherché à expliquer de la même façon la production des géodes qu'on rencontre dans les tumeurs fibreuses en général, et qu'il avait cru retrouver dans les fibromes mammaires. Si dans les fibromes utérins ces géodes ne sont pas douteuses, elles ne se présentent pas dans les fibromes de la mamelle avec un caractère de fréquence et de netteté tel que nous devions nous y arrêter longuement et leur attribuer ce mode de production qui leur est assigné par Lebert et Cruveilhier. Sans vouloir nier leur existence d'une façon absolue, nous pouvons dire que ces sortes de cavités sont tellement rares que, dans une étude générale de ces tumeurs, on peut en faire abstraction.

Cette première étude, dans laquelle se trouve en entier la théorie de l'adénôme, est complétée plus tard par le mémoire présenté à la Société anatomique. — Ce dernier travail, fondé sur l'examen clinique et anatomo-pathologique de près de trente malades, ne fait que développer

les idées que nous venons d'analyser. Les tumeurs qu'il étudie sont d'après Lebert des *adénômes* à cause de l'*apparence glandulaire* que présentent certaines parties de ces productions nouvelles, et à cause de la présence d'*acini* dans les préparations microscopiques.

Certes, avoir démontré, d'une façon indiscutable, les relations de ces tumeurs avec le tissu glandulaire était un point dont l'acquisition à la science était importante. D'autres anatomo-pathologistes avaient fait cette démonstration par d'autres procédés, par d'autres moyens d'investigation, mais la démonstration due à Lebert était tellement nette que Velpeau lui-même fut obligé de s'incliner et, ainsi que nous l'avons vu, de modifier sa théorie pathogénique des tumeurs fibrineuses, pour admettre une certaine action de contact amenant la production d'éléments d'apparence glandulaire alors qu'un plasma quelconque s'organise au milieu d'une glande.

Ainsi, en résumé, alors que la plupart des chirurgiens, se laissant égarer par la fausse physiologie pathologique de Velpeau, expliquaient ou plutôt n'expliquaient pas du tout l'origine des tumeurs adénoïdes, Lebert démontre nettement que ces productions morbides se développent dans le tissu glandulaire de la mamelle et sont dues à une modification d'une partie plus ou moins considérable de cette glande; il en donne la preuve en démontrant dans ces tumeurs la présence d'éléments glandulaires plus ou moins modifiés. — Mais faut-il avec lui leur donner le nom d'adénôme et considérer ces tumeurs comme le résultat d'une *hypertrophie vraie?* Pour ceux qui ne considèrent la glande mammaire qu'en dehors de l'état de lactation, cette opinion pouvait paraître soutena-

ble. En effet, dans les productions nouvelles qu'il appelle *adénomes*, les acini sont élargis, allongés. plus développés que sur une glande à l'état de repos. Mais il ne faut pas prendre pour point de départ une de ces glandes atrophiées, ratatinées et ne fonctionnant plus depuis longtemps. C'est la glande à l'état physiologique, c'est-à-dire à la période de lactation, qui doit servir de point de comparaison. Si l'on procède ainsi, on s'aperçoit bien vite que dans ces tumeurs, au lieu d'une *véritable hypertrophie de l'élément glandulaire*, il n'existe en réalité que des *modifications* qui toutes tendent à faire *disparaître l'élément sécréteur proprement dit*. Si les acini ont semblé s'allonger et se dilater, c'est en réalité pour former des kystes, des espaces lacunaires qui n'ont plus *rien de glandulaire que leur origine*. Aussi pouvons-nous dire, contrairement à l'opinion de Lebert, que la très-grande majorité des tumeurs bénignes du sein ne sont pas des *adénômes*, et que si elles se sont développées dans un *tissu glandulaire*, elles n'ont plus que les *apparences d'une glande*.

Un des élèves de cette école, celui qui a le plus étudié cette question, sentant bien le défaut de la théorie de Lebert, est obligé de passer de la théorie de la *cellule spécifique* à celle de l'*élément composé spécifique*. A côté de l'*élément anatomique*, qui seul suffit à déterminer une production nouvelle, il y aura l'*organule spécifique*, dont la présence sera caractéristique de l'adénome.

Envisagée à un certain point de vue, cette conception nouvelle de M. Broca ne manque pas d'originalité, et se trouve certainement plus vraie, plus exacte que celle de Lebert; mais disons-le tout de suite, malgré tout elle n'est pas suffisante et n'autorise pas à considérer comme glandulaires, et à donner le nom d'adénômes, à des tu-

meurs dans lesquelles les parties constituantes ont été si profondément modifiées, qu'elles ont perdu la propriété sécrétante du tissu glandulaire normal. L'épithélium a changé de nature et de forme, le tissu péri-acineux s'est hypertrophié et s'est modifié souvent dans sa nature intime; de simple tissu conjonctif ordinaire il est devenu fibreux, sarcomateux, myxomateux; il a pris quelquefois un tel développement que d'accessoire il est devenu la partie principale et importante de la tumeur. L'élément glandulaire, au contraire, a tellement changé de forme et d'aspect qu'il n'est plus reconnaissable, à moins que l'on ait pu le suivre, dans toute la série des modifications qu'il a parcourues, pour arriver à la forme sous laquelle on le retrouve en dernier lieu.

Aussi, toutes ces raisons réunies : perte de la fonction normale, modification profonde des rapports réciproques de l'élément conjonctif et de la partie glandulaire, transformation radicale dans la forme et la texture de l'élément sécrétant, toutes ces raisons, disons-nous, obligent à rejeter et le nom d'adénôme et la théorie de l'organule spécifique, sur laquelle nous reviendrons d'ailleurs dans le cours de cette étude.

Voyons rapidement les recherches qui, succédant à celles de Lebert, proviennent de son école. Presque toutes procédant de la même origine, arrivent presque aux mêmes conséquences. C'est tout au moins ce que permet de constater la lecture des publications de M. Broca en France et des nombreuses thèses dues à son inspiration, et celle des ouvrages de Birkett et de Paget en Angleterre. Toutefois, avant d'arriver à cette partie de notre historique, nous devons faire connaître la part que M. Charles Robin a prise à ce mouvement scientifique, non que l'ac-

tion de cet éminent histologiste ait été directe, mais parce que l'on retrouve ses idées dans différentes publications sur les tumeurs du sein.

Les travaux de M. Robin, soit seul, soit en collaboration avec plusieurs de ses élèves, ne touchent pas directement à la question des tumeurs adénoïdes et des adénômes, et l'on s'explique difficilement comment quelques auteurs ont pu s'en servir pour appuyer la doctrine de l'adénôme tel que l'entendait l'école de Lebert. Nous n'en voulons comme preuve que les titres donnés aux publications diverses, sur les tumeurs du sein, auxquelles nous faisons allusion; aucune n'a en vue ni directement ni indirectement l'adénôme.

Dans son mémoire sur quelques hypertrophies glandulaires, M. Robin (1) étudie le mécanisme suivant lequel les glandes en grappe augmentées de volume s'atrophient par la compression du canal excréteur; il établit qu'il faut admettre une distinction entre les hypertrophies glandulaires et les productions épithéliales de l'intérieur des glandes, puisque ces dernières détruisent l'élément glandulaire après l'avoir distendu, et envahissent les tissus voisins. Mais dans toute cette description on ne voit pas se dégager nettement une notion qu'on puisse appliquer à la théorie de l'adénôme.

Est-on plus heureux si l'on veut s'en rapporter au mémoire fait en collaboration avec M. Lorain et inséré dans la *Gazette des hôpitaux* (2)? Est-on autorisé, comme le

(1) Robin, Note sur quelques hypertrophies glandulaires. (*Gazette des hôpitaux*, 1852.)

(2) Robin et Lorain : Mémoire sur une altération spéciale de la glande mammaire qui a reçu le nom de tumeur, bien qu'il y ait le plus souvent diminution de volume de l'organe, et celui de cancer squirrheux quoiqu'elle ne soit pas cancéreuse. (*Gazette des hôpitaux*, 14 septembre 1854, p. 433.)

veut M. Broca, à considérer le fait clinique et anatomique qui fait le sujet de ce mémoire, comme se rapportant à un adénôme dont le blastème transporté dans les ganglions y produirait des culs-de-sac de nouvelle formation et y déterminerait la genèse d'un véritable tissu glandulaire? — Nous ne le croyons pas. MM. Robin et Lorain (1) ne considéraient point le fait comme se rapportant à un adénôme; si telle eût été leur opinion, ils l'eussent dit explicitement. S'ils l'ont considéré, peut-être à tort, comme ne se rapportant point au cancer, il est certain qu'ils étaient autorisés à admettre une certaine différence de nature entre cette tumeur et le cancer véritable; nous n'en voulons pour preuve que la description qu'ils en donnent.

En effet, à l'examen anatomique on trouve des culs-de-sac remplis d'épithéliums pavimenteux et la description de cette tumeur pourrait se rapporter à un *épithélioma tubulé* dans lequel les cellules épithéliales seraient en voie de reproduction, de prolifération très-active. Ce sont les mêmes caractères que ces histologistes attribuent à des productions semblables dans un travail ultérieur.

Les caractères intimes de ces tumeurs consistent, en effet, en une augmentation de volume de la plupart des culs-de-sac dans lesquels l'épithélium nucléaire a donné naissance à un épithélium pavimenteux; de plus, cet épithélium ne forme plus une simple gaîne tapissant un cylindre creux, mais il constitue un cylindre solide et plein. Ces culs-de-sac, en se développant, au lieu d'être séparés, écartés les uns des autres par une couche considérable de vaisseaux, de vésicules adipeuses, de fibres du tissu cellulaire, se trouvent au contraire amenés au contact les

(1) Lorain et Robin, *Archives générales de médecine*, 5e série, t. V. (*Mémoire sur une altération spéciale de la glande mammaire.*)

uns des autres; ils sont très-fortement adhérents entre eux, et difficiles à isoler, au moins, sans déchirures. A ces caractères nous ne reconnaissons rien qui se rapproche de la description donnée par Lebert de son adénôme mammaire. Ces tumeurs ne sont donc pas des adénômes; serait-ce des cancers? On pourrait considérer cette seconde hypothèse comme plus probable, bien que la description qui en est faite diffère notablement de celle des diverses variétés de cancers rencontrées habituellement dans le sein. C'est pour cette raison qu'il nous paraît juste de conserver la distinction établie par les auteurs du mémoire, distinction sur laquelle nous reviendrons dans une autre partie de cet ouvrage.

Telles sont, parmi les publications de M. Robin, celles que l'on a essayé de rapporter à la description de l'adénôme et que, par une extension abusive, on aurait voulu faire servir à la démonstration d'une généralisation réelle par l'intermédiaire des lymphatiques glandulaires, bien que, dans les différents mémoires que nous venons de citer, rien n'autorise à admettre une pareille interprétation. Mais si, à notre avis, ceux qui veulent se servir des recherches de M. Robin pour étayer ou infirmer certaines théories particulières relatives *aux adénômes*, ne sont pas fondés dans leurs prétentions, on doit reconnaître hautement que les faits dont il s'agit n'en existent pas moins avec leur valeur tout entière. Exprimés dans leurs détails les plus minutieux, décrits avec charme et méthode, ils puisent dans la compétence toute particulière de l'observateur auquel ils sont dus, une importance considérable, et ils la conservent, quelque théorie que l'on veuille édifier avec eux.

Dans un passage de cette étude nous avons déjà pu

attirer l'attention sur un des résultats indirects des recherches de Lebert. C'est, en effet, grâce à elles que Velpeau modifia la pathogénie des *tumeurs adénoïdes* du sein. Nous avons vu, toutefois, que cette modification avait été incomplète, et que s'il avait renoncé à la *tumeur fibrineuse*, s'il s'était arrêté à une désignation plus exacte en leur donnant le nom d'*adénoïde*, il avait dévié de la véritable voie en leur attribuant une *nature glandulaire* qui serait due à l'organisation de la matière plastique en glande véritable, sous l'influence d'une sorte d'*action catalytique* puisant *sa source* dans le *tissu glandulaire préexistant*.

Certes on ne peut nier cette action de contact si bien démontrée en anatomie normale et en anatomie pathologique, et grâce à laquelle un élément anatomique venant se greffer dans une région éloignée de celle où il s'est développé, imprime aux éléments embryonnaires voisins de son nouveau domicile une tendance générale qui les fait dévier dans un sens plutôt que dans un autre. Cet élément a fécondé les éléments indifférents et en a fait des éléments anatomiques qui suivront fatalement la même évolution que l'élément générateur. Cette action est trop bien démontrée, surtout par l'étude du cancer et des tumeurs malignes, pour être mise en doute même un seul instant. — Mais cette même action de contact peut-elle aller jusqu'à permettre la reproduction d'un organe aussi complexe que l'acinus d'une glande en grappe? Nous ne le croyons pas. Dans la série animale, sur des animaux en voie d'évolution formative, on a pu voir des phénomènes analogues se produire même avec une plus grande complexité; mais sur les mammifères, l'homme surtout, alors que la période embryonnaire a cessé, que les organes se

sont délimités, que leur territoire de formation s'est circonscrit, que leur forme et leur constitution intime s'est arrêtée, il ne nous paraît pas facile de démontrer une néoformation aussi complexe. C'est à peine si l'effort réparateur peut aller jusqu'à reconstituer des éléments anatomiques. Pour des épithéliums, pour des éléments conjonctifs, le fait a été démontré facilement; mais ce n'est que dans ces dernières années, et par des voies détournées, que la rénovation de fibres musculaires, de tubes nerveux, a pu être nettement déterminée (1).

Dans le corps humain, il existe toutefois un organe, celui dont nous nous occupons à l'occasion des tumeurs dont il est le siége, la glande mammaire, qui peut paraître une exception à cette loi de néoformation. Lorsque, en effet, on l'examine comparativement, après son développement complet, soit à l'état de repos physiologique, soit à l'état de lactation, on trouve une différence telle, que l'on est presque autorisé à supposer que les modifications si considérables qu'elle a subies pour arriver à sécréter sont la conséquence de néoformations d'organes nouveaux. En supposant que ce fait fût vrai, il serait pour ainsi dire une confirmation de la règle à laquelle nous avons fait allusion, car à chaque grossesse nouvelle la glande passerait alors par une voie de rénovation complexe, par une reconstitution analogue à celle qui procède à sa formation première. Mais il n'en est rien, toutes les parties, qui doivent ultérieurement prendre un développement si extraordinaire, existent en puissance, mais atrophiées, ratatinées, dormant pour ainsi dire jusqu'au jour

(1) Voir à ce sujet le mémoire de L. Ranvier : *De la dégénérescence et de la régénération des nerfs sectionnés.* (Comptes rendus de la Société de biologie, 1874, p. 63.)

où l'action de l'utérus vient mettre en mouvement l'activité nutritive de tous les éléments de la glande mammaire, et faire que les acini rétrécis et représentés, sur les parties latérales du lobule, sous forme de bosselures insignifiantes, s'allongent, s'élargissent, se contournent et donnent à ce lobule le volume qu'on lui trouve lorsqu'il est entré en pleine fonction sécrétante.

Ces faits paraissent enlever toute base solide à l'opinion de Velpeau.

Nous devons de plus reconnaître, pour être justes, que ces modifications dans les idées de Velpeau ne sont pas dues uniquement à Lebert. Ses élèves ont une large part à revendiquer dans ce résultat, et, entre tous, M. Broca mérite la première place par l'importance de ses travaux.

En effet, pour démontrer la dépendance dans laquelle se trouvaient ces tumeurs par rapport au tissu de la mamelle, il a fallu, s'ajoutant aux examens microscopiques, les nombreuses et minutieuses dissections de M. Broca, et les recherches de M. Ollier sur les migrations des fibromes mammaires. C'est dans le même ordre d'idées que l'on peut encore citer les observations de Goyrand d'Aix et de Lenoir qui concourent au même résultat et établissent, d'une façon indiscutable, le développement des adénoïdes dans le tissu de la glande. Elles démontrent cette connexion pour celles même d'entre ces tumeurs qui paraissent le plus nettement séparées de la masse glandulaire, qui en sont extérieurement isolées, au point qu'on pourrait les en croire indépendantes. En effet, ces recherches font voir que ces tumeurs se rattachent à la glande par un pédicule quelquefois très-grêle, mais que l'on peut toujours retrouver par une dissection attentive.

Les travaux de M. Broca ne se confinent pas dans ce

point restreint d'anatomie pathologique surabondamment démontré; ils ont une portée plus grande, et par leur étendue, l'influence qu'ils ont exercée et qu'ils exercent encore, ils méritent d'être discutés avec soin. Disons toutefois que s'ils sont plus complets et plus étendus que ceux de Lebert, ils ne sont que le développement naturel de la doctrine de cet éminent anatomo-pathologiste et peut-être en exagèrent-ils les conséquences doctrinales.

M. Broca (1) développe cette importante question dans deux ouvrages dont l'un toutefois n'est que l'abrégé ou la reproduction presque textuelle de l'autre : nous voulons parler de son *Traité des tumeurs* et de l'article du *Dictionnaire encyclopédique* consacré à l'étude des adénômes. Bien que ces articles embrassent la description des adénômes en général, sans distinction d'origine, ils s'appliquent plus particulièrement à ce que l'on désigne communément sous le nom d'adénômes mammaires. Car, ainsi que M. Broca le fait remarquer avec raison, les tumeurs de cette région ont été les premières connues; elles sont les plus fréquentes, aussi ce sont elles qu'on peut étudier le plus souvent. Il en résulte que c'est à l'adénôme mammaire ou à la tumeur qui porte habituellement ce nom, que s'applique d'une façon particulière, pour ne pas dire d'une façon exclusive, la description qu'il en donne.

Comme pour Lebert, pour M. Broca, les *adénômes* de la mamelle forment un groupe compact comprenant les tumeurs mammaires chroniques d'Astley Cooper, les tumeurs fibrineuses de Velpeau, les fibromes de Cruveilhier. Ce terme commun sert à désigner toutes les tumeurs de la glande mammaire qui ne se conduisent pas cliniquement

(1) Voy. Broca, *Traité des tumeurs*, t. II, p. 413, et *Dictionnaire encyclopédique des sciences médicales*, t. I, art. ADÉNÔME.

comme des cancers et qui peuvent être rattachées à une hypertrophie ; car pour M. Broca comme pour Lebert, ces *adénômes* sont le *type des tumeurs hypertrophiques*. Nous verrons dans quel sens il faut entendre ce terme, jusqu'à quelle limite il faut l'accepter, et s'il est vrai qu'il y ait *hypertrophie élémentaire*.

D'après l'ensemble des caractères qu'il reconnaît à ces tumeurs, il lui paraît évident qu'il faut les diviser en deux variétés assez distinctes. La première, dans laquelle prédominerait le *stroma* : elles auraient alors une consistance dure et correspondraient aux *tumeurs fibreuses* de Cruveilhier. Dans l'autre variété, ce que M. Broca regarde comme l'*élément glandulaire* prendrait un développement plus considérable que le stroma. Elle représenterait les *tumeurs fibrineuses* de Velpeau, les *hydatides de la mamelle* d'Astley Cooper.

Nous pouvons voir déjà par cette division du travail de M. Broca, qu'on peut lui adresser certaines critiques.

Il n'est pas douteux, en effet, que toutes les tumeurs décrites sous le nom d'adénômes par les uns, d'adénoïdes par les autres, dérivent de modifications diverses des différentes parties constituantes de la glande, soit de ses éléments sécrétants ou sécréteurs, acini ou conduits collecteurs (cas le plus rare à notre avis, en tant qu'origine de la lésion), soit, et ce second cas est le plus fréquent, par suite d'altérations survenues dans le stroma conjonctif péri-acineux réunissant les uns aux autres les éléments glandulaires.

Mais est-il vrai que le plus souvent ce que l'on considère, avec les procédés d'examen par dissociation, comme de véritables culs-de-sac glandulaires, à cause de leur forme en tube et de l'épithélium qui tapisse les

bords et le fond de ces dépressions tubulaires; est-il vrai, disons-nous, que cette disposition anatomique soit due à de véritables acini néoformés ? On peut émettre des doutes sérieux sur ce point particulier, dans le plus grand nombre des circonstances. On sait, en effet, que dans celles de ces tumeurs qui sont les plus nombreuses, les *fibrômes endo-canaliculaires*, on rencontre de véritables acini plus ou moins altérés et plus ou moins modifiés, et à côté de ce tissu glandulaire encore reconnaissable par ses caractères extérieurs, on trouve des cavités kystiques d'origine glandulaire et remplies par des végétations foliacées dont les différentes nervures sont séparées par des dépressions plus ou moins profondes. A un examen superficiel on pourrait prendre ces dépressions pour une glande en tube. Mais elles se différencient du véritable acini même modifié, et par la forme de la dépression, et par la nature de l'épithélium qui la tapisse, et par le mode de développement qui préside à sa formation.

Lorsqu'on procède à l'examen d'une parcelle de ces tumeurs par le raclage et la dissociation des tissus, on obtient des débris microscopiques où l'on peut quelquefois reconnaître un véritable acinus, mais où l'on ne découvre le plus souvent que ces dépressions interfoliacées plus ou moins complètes et se présentant dans une étendue plus ou moins considérable de leur longueur.

Ne peut-on pas supposer que cette confusion entre ces dépressions et une véritable organisation glandulaire, soit venue altérer les résultats des recherches microscopiques de Lebert et de M. Broca (1)? Cette supposition de-

(1) *Traité des tumeurs*, t. II, p. 406.

« Les conditions anatomiques qui ont permis de constater la formation *d'éléments glandulaires entièrement nouveaux*, se rencontrent rarement dans

vient presque une certitude lorsqu'on sait qu'un nombre assez considérable de ces tumeurs ne contiennent plus, quel que soit le point que l'on examine, quelle que soit l'étendue des coupes que l'on pratique, que des éléments glandulaires profondément modifiés. Les changements qu'ils ont subis sont tels, qu'il faut, pour les reconnaître, une étude attentive de faits nombreux, ayant permis de suivre ces altérations depuis leur début jusqu'à leurs termes extrêmes.

Pour résumer en quelques mots cette partie de notre critique, nous pensons pouvoir reprocher à M. Broca d'avoir décrit souvent comme *formation glandulaire* une disposition anatomique qui n'est en réalité qu'un *accident de développement*, et que l'on peut retrouver dans toutes les végétations, dans tous les papillomes en choufleur. Comme on le voit, cette objection, sérieuse à notre avis, s'adresse à la théorie de l'adénôme et à celle de l'hypertrophie, quel que soit le sens dans lequel on l'entende, partielle ou élémentaire.

Nous avons déjà combattu la théorie de l'adénôme lorsque nous avons analysé les travaux de Lebert, alors que nous avons cherché à faire voir combien l'hypertrophie vraie était improbable, et quelles étaient les objections que l'on devait élever contre elle. Nous ne reviendrons pas sur ce point particulier; mais en discutant cette question nous aurions dû parler de la distinction que M. Broca avait voulu établir entre l'*hypertrophie générale* et l'*hy-*

les adénômes multi-glandulaires. Il paraît assez probable toutefois que les végétations des kystes prolifères de la mamelle observées par M. Paget, dans une variété exceptionnelle d'adénômes que cet auteur distingué a prise à tort pour le type des adénômes mammaires, renferment quelquefois des *éléments glandulaires tout à fait indépendants* du tissu de la glande adjacente. » (Broca.)

pertrophie partielle de Lebert, et la manière dont il désirait que fût comprise cette dernière. A son avis, l'*hypertrophie partielle* devait être synonyme d'*hypertrophie élémentaire*. Mais que faut-il comprendre sous cette désignation d'hypertrophie élémentaire? Est-elle due au développement exagéré des cellules épithéliales, ou bien à celui du tissu conjonctif qui entoure la partie sécrétante? Certainement c'est un peu tout cela, mais c'est plus encore et l'on retire de la lecture attentive du *Traité des tumeurs*, l'impression que les *parties sécrétantes augmenteraient*, non-seulement *de volume*, mais encore *de nombre* (1). Le cul-de-sac glandulaire prend la valeur d'un élément anatomique, et après avoir eu la *cellule spécifique*, nous arrivons à *l'organule spécifique*.

Ce que nous avons dit sur les causes d'erreur, dans les examens anatomiques des *fibromes papillaires*, répond pour une large part au plus grand nombre des faits dans lesquels on serait tenté de croire à cette multiplication des organules glandulaires, et permet de rejeter le plus souvent cette interprétation.

Le résultat des recherches de M. Ranvier (2) vient con-

(1) Pour démontrer que l'hypertrophie est due surtout à la multiplication des culs-de-sac glandulaires, M. Broca se livre à des calculs dont voici le résumé.

L'ampliation des culs-de-sac n'entre donc que pour une part très-minime dans l'accroissement des adénômes du 1er type, et cet accroissement est dû presque entièrement, souvent même il est dû entièrement à la multiplication des culs-de-sac, c'est-à-dire à la formation continuelle de culs-de-sac nouveaux qui s'ajoutent aux anciens. (Broca, *Traité des tumeurs*, t. II, p. 432.)

(2) Dans son traité d'*Anatomie pathologique*, malgré l'affirmation donnée devant la Société anatomique, M. Ranvier reconnaît n'avoir vu qu'un seul fait d'adénôme vrai. (*Bulletin de la Société anatomique*, année 1869.)

Voici d'ailleurs les caractères que M. Ranvier considère comme ceux des adénômes véritables.

Ils sont composés du tissu même de la glande et se confondent pour

firmer cette opinion. Cet anatomo-pathologiste, avec beaucoup d'autres, sans nier d'une façon absolue l'existence de l'*adénôme vrai*, l'admet avec de telles restrictions qu'il en fait une rareté pathologique. Nous sommes disposés à admettre que les faits qui ont été considérés comme des exemples d'*adénômes vrais* doivent être rapportés à une variété de tumeurs que nous étudierons plus tard, sous le nom d'*épithélioma intra-canaliculaire*.

Dans cette partie de notre exposé historique nous nous sommes occupés que d'anatomie pathologique pure, que des travaux de Lebert et de son école, sans chercher à nous rendre compte de l'influence exercée par les théories que nous avons exposées sur la pratique chirurgicale; aussi, pour apprécier actuellement cette influence, nous devons faire connaître les points principaux de deux discussions scientifiques très-importantes soulevées la même année, l'une à l'Académie de médecine (1), l'autre à la Société de chirurgie (2).

Devant cette dernière société il fut question, plus particulièrement de l'écoulement de sérosité sanguinolente par le mamelon, de sa valeur diagnostique et pronostique, et c'est tout à fait secondairement que la question des adénoïdes, et surtout de l'origine des kystes des tumeurs mammaires, fut soulevée par M. Verneuil. Aussi, nous ne nous arrêterons pas actuellement sur ce point particulier

ainsi dire avec la masse de la mamelle. Les culs-de-sac sont alors séparés les uns des autres par une faible quantité de tissu fibreux. Les tumeurs sont limitées par une membrane bien nette et présentent à leur intérieur un épithélium pavimenteux.

Cet auteur ajoute que ces tumeurs sont très-rares et qu'il n'a eu qu'une seule fois l'occasion d'en voir une. Voir également l'art. ADÉNÔMES du *Manuel d'histologie pathologique* par *Cornil et Ranvier*, 1re partie, page 291.

(1) *Bulletin de l'Académie de médecine*, 1854.

(2) *Comptes rendus des séances de la Société de chirurgie*, 1854.

nous y reviendrons plus utilement lorsque nous ferons une étude complète du phénomène alors en litige et sur lequel Richard avait attiré l'attention dès 1852, à l'occasion d'une malade de M. Nélaton, malade qui avait été le sujet d'une leçon clinique intéressante.

L'origine de la discussion académique de 1854, bien que paraissant, à première vue, en dehors de ces recherches, nous intéresse au fond plus directement, parce que les points particuliers discutés et mis en lumière viennent à l'appui de l'opinion que nous avons défendue lorsque nous avons cherché à faire connaître les résultats obtenus par Lebert et son école.

Quand nous avons parlé des premiers travaux de Lebert, nous avons établi ce fait, c'est que la préoccupation constante des histologistes de cette époque, leur objectif perpétuel, avait été la découverte d'*un élément spécifique* pour caractériser le cancer. Toutes leurs recherches étaient dominées par le désir de constater l'existence ou l'absence de cette *cellule spécifique*. Lorsqu'elle existait, la production morbide qui la contenait était un *cancer;* lorsqu'on ne la rencontrait pas, la tumeur perdait tout de suite tout caractère de malignité, elle était *homéomorphe*, elle ne récidivait pas. Nous avons rejeté cette manière de voir, en nous fondant surtout sur la variabilité et la mutabilité de tous les caractères distinctifs des différents éléments anatomiques; mais la discussion académique de 1854 est encore plus démonstrative à ce sujet. Elle a pour point de départ la question de la *curabilité du cancer*. Faut-il admettre et accepter comme *cancéreuses* les tumeurs dans lesquelles on rencontre *la prétendue cellule?* Faut-il considérer, au contraire, comme *bénignes* celles dans lesquelles elle n'existe pas? Velpeau et Dela-

fond ne le croient pas; suivant eux la spécificité des éléments n'est pas démontrée. Ce sont d'autres caractères différentiels qu'il faut rechercher. Velpeau aurait voulu trouver dans l'étude microscopique du sang ce caractère différentiel, qui, jusqu'à ce jour, n'a pu être déterminé dans ce liquide.

Nous pouvons dire que les arguments apportés dans le cours de la discussion par ces deux orateurs, par le premier au point de vue clinique, par le second au point de vue histologique, contre la valeur attribuée à la *cellule spécifique*, emportent la conviction, et l'on peut conclure avec eux que la *présence même de cette cellule* ne serait pas caractéristique puisqu'on la rencontre dans des tissus qui n'ont rien de cancéreux.

La démonstration clinique donnée par Velpeau de ce fait est également péremptoire, irréfutable, et on peut dire qu'à partir de ce jour la *spécificité des éléments* a perdu toute autorité dans le diagnostic et le pronostic des productions morbides de nouvelle formation. D'ailleurs cette discussion fait ressortir pleinement le grand écueil (1) des travaux de l'école de Lebert; c'était d'avoir voulu généraliser trop tôt à l'aide de quelques faits particuliers et d'avoir voulu appliquer immédiatement à la pratique chi-

(1) Il faut toutefois dire, à la décharge de l'école de Lebert, que les recherches histologiques ne lui étaient pas rendues faciles. Le discours de M. Larrey est très-instructif à cet égard et rend compte des devinettes que les chirurgiens voulaient imposer aux anatomo-pathologistes. Les uns et les autres imposaient et acceptaient cette situation par suite de l'opinion erronée acceptée par tout le monde sur la valeur du microscope comme moyen de diagnostic. Dans l'opinion généralement dominante, l'examen microscopique devait tout faire connaître et tenir lieu de tout, alors qu'il n'est qu'un moyen de dissection perfectionnée et donnant la connaissance des notions qu'on ne pourrait avoir autrement, mais ne dispensant pas des autres moyens d'investigation.

rurgicale des résultats qui pouvaient et ne devaient avoir de valeur, pendant de longues années, que pour les laboratoires. La partie du discours de Velpeau relative aux tumeurs homéomorphes et hétéromorphes est particulièrement intéressante à ce point de vue, dans les parties où il étudie l'épithélioma, la tumeur fibro-plastique et la généralisation des tumeurs de cette nature.

Les monographies qui parurent en France, après le travail considérable de M. Broca, ont une importance bien minime. Lorsqu'on les compare à ce travail, on s'aperçoit bientôt qu'elles n'en sont qu'une pâle imitation. C'est en effet le jugement que l'on peut porter sur la thèse de M. Porez (1) et sur celle de M. Launay (2). Cette dernière toutefois mérite une mention particulière à cause des bonnes observations cliniques qu'elle renferme. Enfin une thèse publiée à Strasbourg, et due à M. Huvelin (3), a des prétentions qu'elle ne justifie guère. Destinée à faire la critique des travaux parus jusqu'à ce jour sur les tumeurs adénoïdes, elle ne parle pas des faits nouveaux et peu connus en France, que l'école de Strasbourg devait certainement connaître, par suite de ses relations avec l'Allemagne. Ainsi donc, en France, l'école de Lebert se trouve surtout personnifiée par les travaux personnels de Lebert et par les publications de M. Broca.

Comme conclusion de l'analyse minutieuse des travaux de cette école, nous dirons que sa doctrine des *tumeurs hypertrophiques du sein* a été erronée, d'abord par l'excès de généralisation qui l'avait amenée à confondre sous le

(1) Porez, *Des tumeurs adénoïdes du sein*, th. Paris, 1858.

(2) Launay, *Des tumeurs adénoïdes ou tumeurs partielles de la mamelle*, th. Paris, 1863.

(3) Huvelin, *Étude critique des tumeurs dites adénoïdes*, th. Strasbourg, 1865.

nom *générique d'adénôme* des tumeurs qui n'étaient plus glandulaires; et ensuite par une *conception artificielle* de *l'hypertrophie*, conception qui ne correspond en rien à la réalité des faits. Enfin, nous avons cherché à étudier les causes de cette erreur en démontrant qu'elle était due surtout à une méthode d'examen défectueuse et à un désir de généralisation prématuré.

A la suite des travaux de Lebert et de son école nous devons placer les publications importantes de deux chirurgiens anglais Paget et Birkett, qui procèdent bien évidemment, pour le fond de leurs travaux, de l'école française, dont ils acceptent la plupart des théories ; ils les modifient toutefois en quelques points, par suite de l'influence antérieure d'Astley Cooper et de Benj. Brodie.

Sir Paget consacre une partie importante de ses *Leçons sur les tumeurs* à l'étude anatomo-pathologique des tumeurs du sein, et plus particulièrement de celles qui sont bénignes; mais, par suite même de la distribution de ces leçons, et comme conséquence du processus pathogénique assez singulier et toujours le même qu'il leur attribue, il est amené à étudier dans des chapitres différents chacune des diverses formes qu'elles peuvent présenter. Aussi, pour arriver à se faire une idée de ses opinions, il faut les rechercher successivement dans les leçons sur les kystes simples (1), sur les kystes proli-

(1) Voir *Lecture on Surgical Pathology*, t. II, par John Paget, p. 27, 28, 29.

Cette partie est surtout relative à la formation des kystes simples auxquels il attribue trois modes de développement.

Le premier par l'élargissement et la fusion des espaces du tissu aréolaire cellulo-fibreux.

Le deuxième par dilatation des conduits excréteurs ou sécrétants des parties de la glande. Dans le troisième, beaucoup moins facile à comprendre, les

fères (1), sur les tumeurs glandulaires (2). C'est dans les parties de son ouvrage qui traitent des kystes prolifères que nous trouvons les renseignements les plus étendus; c'est là qu'il développe très-complétement le mode de formation de ces tumeurs et qu'il se rallie à une hypothèse unique, celle des *kystes prolifères*, qui, à ses yeux, peut expliquer toutes les apparences les plus variées que l'on rencontre dans l'étude anatomique de ces tumeurs.

Sir Paget, en effet, avait certainement observé et les *tumeurs péri-canaliculaires* et celles qui deviennent *endo-canaliculaires :* ces deux formes, on le verra, se combinent souvent, aussi ce sont des *tumeurs mixtes* que l'on rencontre le plus habituellement. Mais il arrive quelquefois que ces deux résultats différents du processus irritatif, portant sur les tissus péri-glandulaires, restent isolés, parce que dans les uns la formation péri-acineuse seule s'est développée, tandis que dans les autres toutes les parties de la tumeur ont donné naissance à des végétations endo-canaliculaires. Ces deux formes différentes ne peuvent être expliquées, ne peuvent se comprendre que si l'on accepte l'existence de processus différents dans les deux cas, se combinant le plus souvent, mais pouvant rester isolés dans certaines circonstances.

Paget ne veut admettre qu'un seul mode de développement; c'est celui des *kystes prolifères*. Dans cette théorie, un kyste séreux se développe, et son origine peut se rattacher aux trois modes de formation qu'admet Paget et que

kystes sont dus à la prodigieuse végétation d'éléments nouveaux, ayant la structure de cellules ou de noyaux, et qui dès l'origine ont pris un caractère morbide. — Il compare cette formation kystique à celle que Rokitansky a décrite dans le rein, suivi plus tard dans cette voie par Frerichs et Simon.

(1) Même ouvrage, p. 56, 57 et suivantes.

(2) Même ouvrage, p. 248 et suivantes.

nous avons signalés (1). C'est ce kyste qui va devenir l'origine de toutes les variétés de tumeurs. En effet, sa cavité au début serait remplie d'un liquide séreux, ses parois seraient minces, et à cette période il serait impossible de le différencier d'un kyste séreux ordinaire; mais bientôt, et c'est à cette particularité qu'on le reconnaîtrait, la face interne de ses parois se recouvrirait de végétations plus ou moins sessiles, plus ou moins pédiculées. Puis, les végétations, augmentant de volume, finiraient par remplir la cavité du kyste, et se souderaient par toute leur périphérie aux parois kystiques; le liquide, d'ailleurs, se serait résorbé au fur et à mesure que les végétations se seraient développées. Ce travail d'adhérence terminé, une tumeur primitivement liquide puis contenant des parties liquides et solides en quantité variable, donnerait naissance à une tumeur entièrement solide, qui néanmoins conserverait la forme lobulée qu'elle avait alors qu'elle était en voie de développement.

Telle est, en peu de mots, l'explication que Paget donne du mode de développement de ces tumeurs. Cette théorie est simple et originale, mais elle n'a que cette qualité, tandis qu'on peut lui reprocher de n'avoir pas tenu un compte suffisant de l'étude des tumeurs fibreuses ou sarcomateuses du sein *de petit volume*. Elle n'expliquerait pas du tout la formation de ces dernières, qui, ainsi qu'on le sait, se présentent sous forme de masses solides dans lesquelles les productions kystiques complètes sont rares, pour ne pas dire exceptionnelles.

Explique-t-elle le développement des tumeurs *volumineuses* de même nature dans lesquelles il est de règle de trouver des cavités kystiques le plus souvent considérables,

(1) Voir la note à la page 50.

contenant d'énormes végétations et des produits liquides variés? Nous ne le croyons pas davantage. En effet, d'après la théorie des kystes prolifères, une tumeur serait d'autant plus kystique qu'elle serait plus petite, plus jeune, plus récente, plus près de son début, tandis qu'en réalité cette disposition n'existe pas et que même, à leur début, ces tumeurs sont entièrement solides. L'observation des faits démontre, au contraire, qu'elles sont d'autant plus kystiques qu'elles sont plus volumineuses et plus anciennes. On rencontre souvent dans ces énormes tumeurs d'immenses cavités à parois charnues, irrégulières, et contenant d'autant plus de liquide qu'elles remontent à une époque plus éloignée. On est en droit de se demander si jamais sir Paget a pu examiner ces grosses tumeurs fibro-cystiques, si caractéristiques au point de vue anatomo-pathologique, et dont l'étude condamne absolument sa théorie.

A côté des *kystes prolifères*, nous devons accorder quelque attention à une autre variété de *cavités kystiques, d'origine glandulaire* et dues à *la dilatation des conduits excréteurs*. Ces cavités, pour Paget, auraient perdu leurs propriétés proligères, ce qui expliquerait le peu de développement qu'elles prennent. Le liquide contenu dans ces kystes est séreux, mêlé à des produits dérivés du lait ou du colostrum; mais il faut bien le reconnaître, ces kystes, qui coexistent quelquefois avec un état cirrhotique de la glande, n'appartiennent pas exclusivement aux tumeurs bénignes, et s'ils peuvent exister dans les diverses formes que nous avons à étudier, on les retrouve également dans certains squirrhes atrophiques de la mamelle. Leur origine glandulaire n'est pas douteuse, et s'ils ne sont pas devenus prolifères, ce n'est pas qu'ils aient perdu cette propriété, c'est que leur mode de formation ne comportait

pas ce genre de développement. Le tissu conjonctif périacineux n'était pas le siége d'un processus irritatif suffisant pour amener la formation de lacunes et de végétations intra-lacunaires. Ce sont de simples kystes par rétention, dus à une atrésie des voies d'excrétion, à une gêne apportée dans l'écoulement de produits sécrétés qui n'ont pu être résorbés en totalité.

Postérieurement à sir Paget, mais procédant évidemment de la même école que cet éminent chirurgien, parurent les publications multiples de Birkett. De même que son devancier, ce dernier s'occupe surtout des formations kystiques si curieuses et le plus souvent si caractéristiques des productions morbides bénignes du sein. Mais s'il décrit avec soin ces différentes formes de cavités, il renonce à la théorie de Paget et de Hodgkin, celle des kystes prolifères, du moins en partie; car il n'admet plus que ce soit uniquement à une modification particulière de leur paroi qu'un certain nombre de ces cavités doivent de rester stériles, tandis que les autres donnent naissance à des végétations pariétales d'où procéderaient des tumeurs solides.

Birkett admet dans le sein *deux variétés de cavités kystiques :* les unes, dues à une dilatation des canaux excréteurs de la glande, ne seraient autre chose que des *kystes par rétention;* c'est à cette variété qu'il propose de donner le nom de *maladie kystique des conduits;* les autres cavités se développeraient dans les fascia de la glande, en dehors par conséquent du tissu glandulaire, sans avoir le moindre rapport avec les canaux excréteurs; il les désigne sous le nom de *kystes blastématiques*, parce qu'il attribue leur formation à l'organisation d'un blastème

épanché; ce seraient ces derniers qui présenteraient des végétations solides, proéminentes dans leur cavité, végétations tellement remarquables, à ses yeux, par leur apparence glandulaire, qu'il les considère comme une dépendance de la glande; il leur manquerait seulement des conduits excréteurs.

D'après Birkett, la partie importante de l'histoire de ces derniers kystes consiste dans ce fait : qu'ils pourraient se développer indépendamment de la glande normale, quoiqu'on les trouve toujours dans la sphère d'activité de l'action nutritive de cet organe.

Dans l'étude que nous avons faite des travaux français de cette période, nous avons laissé de côté la théorie exposée par M. Broca, d'après laquelle il se formerait des kystes venant coiffer les végétations glandulaires, les adénômes, comme il les appelle. Nous reconnaissons là la théorie de Birkett, dans laquelle un blastème épanché donnerait naissance à un kyste recevant dans son intérieur des végétations d'apparence glandulaire. Le *kyste séreux adventif* de M. Broca et le *kyste blastématique* de Birkett se ressemblent beaucoup. Doit-on admettre et le mode de formation de ces kystes, et l'existence même de cavités dues au mécanisme que nous venons d'exposer? Nous ne le croyons pas. Il existe bien des cavités avec des végétations, mais elles n'ont aucune origine blastématique et elles ne sont pas dues non plus aux bourses séreuses étudiées par Massot (1).

Cette erreur d'interprétation est due, nous le pensons du moins, à ce que Birkett et M. Broca n'ont étudié, dans

(1) Massot, thèse. Paris, 1851. Des hygromas ou des kystes séreux qui compliquent les tumeurs.

les tumeurs qu'ils ont eu à examiner, que les parties anciennes, dans lesquelles l'évolution kystique, arrivée à son degré extrême de développement, était complétement achevée depuis longtemps. Ils avaient laissé de côté les parties où le travail morbide récent, en voie d'évolution, permet de saisir le mode de formation qui préside à la production des *cavités lacunaires;* c'est alors qu'on peut s'assurer que ces kystes sont dus à des déformations et à des dilatations des cavités glandulaires préexistantes.

Certes, ces premiers travaux de Birkett ne nous donneraient pas beaucoup de renseignements nouveaux; mais une série de publications (1) dues au même auteur nous font connaître les résultats de recherches plus originales et plus vraies sur les adénoïdes.

Il divise ces tumeurs en trois classes, d'après leur forme extérieure, leurs caractères anatomiques, macroscopiques et histologiques. Cette division paraît très-naturelle, si l'on en juge par la première variété, qui comprend les tumeurs solides sans cavités kystiques appréciables à l'œil nu, et correspondant aux fibromes de Cruveilhier. Mais doit-on accepter la division qu'il veut ensuite établir dans les tumeurs cystiques, suivant que les cavités normales seraient dues à des cavités glandulaires, ou bien se développeraient de toute pièce dans un blastème?

C'est peut-être un moyen commode de faire rentrer tous les faits dans une étude générale, mais il est artificiel et fondé sur une pathogénie erronée du mode de production de ces cavités.

(1) Birkett, *Description of some of the tumours removed from the Breast and preserved.*

In *Guy's hospital report*, 2e série, t. VI, p. 327. 1849.

In *Guy's hospital report*, 2e série t. VII, p. 305. 1851.

Adénocèle, *Guy's hospital report*, 3e série, t. I, p. 131. 1855.

En résumé, nous avons vu, en France, l'école anatomo-pathologique pure arriver à la doctrine de l'*élément spécifique* et, après un engouement extraordinaire, dû d'ailleurs à la simplicité apparente de son enseignement, aboutir à un résultat incomplet. Cette doctrine ne put rendre compte de tous les faits, et fondée sur une hypothèse, sur un caractère artificiel, variable, contingent, elle fut abandonnée presque immédiatement par les cliniciens au service desquels elle s'était mise presque exclusivement, et trop aveuglément, mais que souvent aussi elle avait eu la prétention de diriger. Ceux-ci ne trouvèrent pas, dans les résultats que donnaient ces études, des moyens de renseignements suffisants, car, sans parler des défauts de la méthode et des dangers de l'hypothèse, l'époque n'était pas encore venue de recueillir les fruits de ces recherches. Les résultats obtenus n'étaient pas établis depuis assez longtemps pour servir de base à un diagnostic anatomique exact, à un pronostic clinique certain.

Les uns et les autres, anatomo-pathologistes ou cliniciens, étaient injustes en demandant à une science encore incertaine et qui cherchait ses voies plus qu'elle ne pouvait donner. Il fallait étudier les tumeurs comme on étudie tous les objets dans les sciences naturelles, et les déterminer d'après un ensemble de caractères pouvant servir de base à une classification n'ayant plus rien d'artificiel. Ce sont les recherches, les tentatives faites dans ce sens et les résultats auxquels on est arrivé, que nous allons actuellement chercher à faire connaître.

CHAPITRE III

RECHERCHES ALLEMANDES. — MULLER. — WIRCHOW. — BILLROTH. — VÉRITABLES PRINCIPES QUI DOIVENT GUIDER DANS L'ÉTUDE DES TUMEURS DU SEIN. — DÉTERMINATION DES TISSUS ET RELATIONS DES TISSUS NÉOFORMÉS AVEC LES ORGANES GLANDULAIRES SIMPLES OU COMPOSÉS. — APPLICATION DE CES PRINCIPES PAR CORNIL ET RANVIER ET LEURS ÉLÈVES. — TENTATIVE DE CADIAT POUR RESSUSCITER L'ORGANULE SPÉCIFIQUE.

Dans le chapitre précédent, nous avons étudié les résultats auxquels était arrivée l'école de Lebert, et nous avons vu que l'*élément spécifique* auquel avaient abouti ses recherches, n'avait pu être pour elle un criterium exact. Il résulte de l'insuffisance de ce point de départ que la théorie de l'*adénome*, qui pendant un temps avait pu être défendue, grâce à la doctrine de la spécificité des éléments et des organules primitifs, avait cessé de pouvoir être admise, par suite des nombreuses objections qu'elle avait soulevées.

La partie de la tâche qu'il nous reste à remplir n'est pas moins difficile, ni moins longue que la précédente, car elle comprend, d'une façon indirecte il est vrai, presque toute l'anatomie pathologique des tumeurs. Nous devons, en effet, exposer les résultats obtenus par les écoles ana-

tomo-pathologiques qui, se faisant une idée plus exacte, plus réelle de la valeur de l'histologie, ne lui ont demandé que ce qu'elle pouvait donner rigoureusement. Mais, pour être juste envers leurs devanciers, il faut dire que la tâche était devenue plus facile, grâce aux recherches antérieures qui avaient fait connaître assez exactement les caractères des éléments anatomiques considérés en eux-mêmes.

C'est par suite de ces études antérieures d'analyse, que le travail inverse a pu se produire d'une façon fructueuse, et que la notion des tissus a pu être acceptée comme base de l'examen des tumeurs. Mais ce progrès dans la méthode employée pour étudier les productions morbides a été accompagné d'une complexité plus grande dans le travail. Antérieurement le laboratoire de l'histologiste était facile à installer, facile à transporter; tandis qu'avec une rigueur plus grande et une exactitude plus considérable dans les procédés employés, et au fur et à mesure que l'histologie a bénéficié des progrès récents et si rapides de la chimie, les difficultés pratiques ont augmenté. Toutefois, si les résultats obtenus ont été plus rigoureusement déduits, s'ils ont pris une apparence plus scientifique, il en est résulté un défaut contre lequel il est nécessaire de réagir actuellement : nous voulons parler de la spécialisation excessive des hommes qui s'occupent de ces études, de leur isolement par trop continuel de la clinique, de leur éloignement du malade.

Partie de l'Allemagne, cette tendance s'accentue de plus en plus en France et mérite d'attirer l'attention. Alors que le plus grand nombre dédaignent absolument l'histologie et l'anatomie pathologique rigoureuse de notre époque, quelques-uns, en revanche, négligent peut-être trop la fréquentation des malades et n'étudient que

des productions morbides isolées, sans tenir compte des notions si utiles, cependant, que leur fournirait l'observation de l'évolution pathologique des néoplasmes qu'ils doivent examiner. C'est, croyons-nous, entre les deux extrêmes que se trouve la vérité. La pathologie des tumeurs ne peut faire de véritables progrès qu'à cette condition, que leur étude anatomo-pathologique marche de front avec l'étude clinique.

Ces réflexions sont inspirées par la lecture des travaux des différents auteurs trop spécialement anatomo-pathologistes que nous devons analyser. Elles indiquent, on le voit, et les dangers à éviter et la voie à suivre pour compléter les résultats acquis par les différentes écoles pathologiques.

Les noms les plus saillants, parmi les auteurs qui doivent plus spécialement attirer notre attention, sont ceux de Müller, de Wirchow, de Billroth, de Waldeyer, de Ranvier. Ce sont surtout des représentants de la science allemande qui seront en jeu, ce sont du moins les plus nombreux. Seront-ils les plus utiles? C'est ce que cette étude démontrera.

Pendant longtemps en Allemagne, comme en France, l'influence d'Astley Cooper et de Velpeau a été prédominante, et dans les ouvrages de chirurgie et d'anatomie pathologique on ne trouve rien qui s'éloigne de ce que nous avons vu enseigner et accepter par la généralité des chirurgiens.

C'est J. Muller, le premier, qui attire l'attention, d'une façon spéciale, sur l'existence de cavités, de kystes contenant des végétations de forme variée. Il crée pour ces tumeurs, et à cause de ce caractère anatomique, la dénomination spéciale de *cysto-sarcôme phyllode* et *prolife-*

rum, décrivant ainsi les tumeurs que Paget désignait sous le nom de *kystes proligères*. Cependant, par cette double dénomination, Muller (1) manifeste l'intention d'établir une différence entre deux variétés de tumeurs : en effet, il décrit comme cysto-sarcôme *proliférant* des faits où les *végétations intra-kystiques contenaient de nouveaux kystes*, tandis que le terme de *cysto-sarcôme phyllode* s'applique aux tumeurs dans lesquelles les mêmes végétations sont entièrement solides. Cette différence mérite-t-elle d'être conservée et correspond-elle à un caractère tellement important qu'elle doive être signalée par une dénomination spéciale? Nous ne le pensons pas.

D'un autre côté, ce terme générique de *cysto-sarcôme* est-il toujours exact? Oui, dans le plus grand nombre de cas, mais il élimine forcément la presque totalité des tumeurs qui sont à leur début et dans lesquelles les cavités kystiques et les végétations qui s'y développent ne sont encore que rudimentaires. Cette dénomination de *cysto-sarcôme* créée par Muller ne s'applique qu'aux tumeurs anciennes, arrivées au dernier terme de leur développement, dans lesquelles la formation kystique a, pour ainsi dire, absorbé tous les autres caractères pathologiques.

Ces recherches de Muller, tout en attirant l'attention comme elles méritaient de le faire, n'eurent d'influence qu'en Allemagne, où le terme de *cysto-sarcôme*, servit pendant longtemps et sert encore communément, à désigner la plupart des tumeurs bénignes du sein.

Cette notion de la nature kystique de ces productions morbides fut plus tard complétée par Reinhard (2), qui,

(1) J. Muller, *Uber den feineren Bau der Geschwülste.*

(2) Reinhard, *Pathologisch-anatomische Untersuchungen.* Berlin, 1852, p. 125.

le premier en Allemagne, découvrit que les cysto-sarcômes de Muller n'étaient que des tumeurs d'origine glandulaire, des sarcômes développés dans la sphère conjonctive des organes sécréteurs, et étaient dus à une modification importante survenue dans la constitution intime du tissu conjonctif péri-acineux et interlobulaire. Cette notion nouvelle, entrevue déjà par Brodie, fut confirmée par Meckel (1). Cet auteur démontre en effet, par la dissection minutieuse d'une pièce où l'on pouvait suivre les canaux excréteurs dilatés jusque dans les acini, que le processus morbide s'est développé autour des conduits glandulaires.

Ces faits pathologiques qui jusqu'à ce jour étaient peu connus en France, l'étaient davantage en Angleterre grâce aux travaux de Brodie. Ils puisent leur principale valeur dans ce fait, qu'ils attirent plus spécialement l'attention sur un point important de l'anatomie de ces tumeurs : nous voulons parler des *formations kystiques* et des *relations de ces cavités* si remarquables avec *les cavités glandulaires préexistantes.*

Ces recherches d'anatomie pathologique avaient été précédées de recherches d'anatomie normale sur la glande mammaire, d'après lesquelles Meckel arrivait à cette conclusion : que les lobules, constitués par la réunion de petites granulations folliculeuses, étaient entourés d'une enveloppe de tissu cellulaire. Dans les granulations glandulaires ainsi formées se trouvaient des cavités arrondies, creusées dans le tissu cellulaire, cavités dans lesquelles siégeaient les acini avec leurs canaux excréteurs. Ces notions d'anatomie expliquent l'opinion de Meckel sur le développement des cysto-sarcômes dans le tissu conjonctif.

(1) H. Meckel, Von Hemsbach : *Patholog. Anatom. der Brustdrüse. Illust. med. Zeitung. München.* (1852, 3e livraison, p. 141.)

Les notions acquises sur le développement de la glande justifient la division qu'il donne des cavités kystiques de la mamelle; il les divise en effet en *kystes d'évolution* qui se développeraient dans les mamelles jeunes en voie d'accroissement et qui seraient dus à ce que les canaux excréteurs n'auraient pas un développement aussi rapide que les parties sécrétantes.

Les *kystes d'involution*, au contraire, se formeraient par un travail inverse : c'est-à-dire qu'à l'époque où commence le retrait de la glande, la rétraction des canaux excréteurs se produirait plus rapidement que l'atrophie des grains glandulaires. Cette donnée est-elle vraie et autorise-t-elle une pareille division? Elle soulève contre elle de sérieuses objections. Les canaux se développent avant les acini, et c'est par un bourgeonnement continu que se produit cette formation, la cavité du canal excréteur se creusant avant celle de l'acinus; aussi croyons-nous cette division plus théorique que réelle, et nous la considérons comme une vue de l'esprit ingénieuse, mais ne répondant pas complétement à l'étude des faits.

Bientôt les recherches de Langer (1), de Luschka (2) et de H. Meckel sur la structure histologique de la glande mammaire et sur son développement, viennent permettre de pouvoir aborder, avec quelque chance de succès, l'étude des tumeurs du sein, en faisant connaître le processus suivant lequel elles se développent, les modifications que fait subir à la glande l'atrophie sénile, et les rapports réciproques que présentent entre eux la partie sécrétante et le tissu conjonctif de cloisonnement et de soutien. Ce

(1) Langer, *Über den Bau und die Entwickelung der Milchdrüsen*, in *Deutsch d. Wiener Akad.*, t. III. Vienne, 1859.

(2) Luschka, *Zur Anat. der Brustdrüsen*, in *Müll. Arch.* 1852, p. 402.

n'est que lorsque des notions suffisantes sur ces points importants ont été nettement établies qu'une étude histologique fructueuse est devenue possible.

Ces recherches ont donné lieu dans le début à quelques erreurs et à quelques fausses interprétations; c'est ce qui ressort du moins de la lecture de la thèse de Ad. Weber, consacrée à des recherches sur les *adénoïdes* de la mamelle. Cet auteur comprend sous ce nom le *cystosarcôme* de Muller et les *hyperthrophies partielles* des autres auteurs. Pour Weber (1), ces tumeurs sont des productions dues au développement *d'un tissu de formation entièrement nouvelle*, pouvant revêtir successivement toutes les diverses formes de tumeurs que l'on ren-

(1) Nous donnons une analyse de cette partie du travail de cet auteur.

Il n'est pas rare de trouver les vésicules terminales et les conduits plus isolés ou réunis en groupes plus volumineux, constitués par une tunique propre et de l'épithélium. Cet épithélium est très-développé, quelquefois cylindrique, et permet de reconnaître une cavité centrale qui contient parfois une masse sombre analogue à du lait caillé ou à de la caséine.

Les conduits eux-mêmes sont rares, et comme des racines courtes auxquelles il manque la tunique fibreuse épaissie de l'état normal. Ils siégent, avec leur tunique propre, immédiatement dans le stroma. A un développement plus avancé les vésicules terminales atteignent un volume notable. Elles sont allongées, crénelées, de façon à représenter des espaces qui sont parfois visibles à l'œil nu, contenant un épithélium épais, non transparent, mais sans tunique propre, les séparant du stroma fibreux environnant, qui est rempli par une grande abondance de noyaux volumineux, ou de petites cellules. Dans la fente elle-même se trouve une substance graisseuse trouble. Il est vraisemblable que ces fentes ont été produites tant par la dilatation de quelques vésicules et de canaux, que par l'influence de plusieurs de ces vésicules dilatées.

A côté de cette formation, il se produit une transformation en kystes à parois unies, pour lesquels Weber adopte la théorie de Rokitansky. De la paroi du kyste partiraient de nouvelles productions, tantôt de nouveaux kystes à parois propres, tantôt des excroissances consistant en une membrane anhiste. Ces excroissances augmentant de volume, rompent la paroi du kyste et la peau, et constituent le cancer en chou-fleur.

(Ad. Weber. — Analysé dans le *Canstatt's Jahresbericht über die Fortschritte der gesammten Medicin*, 1854 Wurzburg., t. II, p. 31.)

contre. Le premier degré serait formé par les *fibroïdes* de la mamelle, dans lesquels on trouverait des « *fibres disposées sous forme de bandes isolées* », qui, quelquefois plus étendues, se séparent seulement à leur extrémité et offrent alors une disposition circulaire.

Plus tard, des cellules et des noyaux devenant plus abondants, se rassembleraient en groupes qui, de plus en plus volumineux, repousseraient le tissu cellulaire, en donnant naissance à de petites masses rondes. Plus tard encore, des noyaux s'accumulant autour de ces masses, formeraient autour d'elles une enveloppe sans structure. Enfin ces corps bulbiformes ou en forme de bouteille s'allongeraient et une de leurs extrémités se diviserait en trois ou quatre excroissances. Weber compare cet état à la structure de la glande avant la puberté, telle que l'a donnée Langer. On voit que cet auteur adopte complétement la théorie de la néoformation des éléments glandulaires; néoformation de toute pièce par une série de modifications du tissu conjonctif, modifications qu'il croit avoir vérifiées.

Cette opinion est essentiellement différente de celle de l'école française, qui rattache le développement des nouveaux culs-de-sac au bourgeonnement latéral et indéfini des acini préexistants. Mais cette théorie soulève de grandes et sérieuses objections : les différentes apparences que décrit Weber sont-elles bien interprétées? Les fibres qui se pelotonnent existent-elles réellement? Ces nids, ces accumulations ne donnent jamais naissance à de véritables culs-de-sac glandulaires; il est à croire plutôt que les accumulations d'éléments et de cellules que signale cet auteur ne sont que le résultat d'une apparence due à ce que les coupes à ce niveau intéressent seu-

lement des parties restreintes d'acini dans le sens de leur longueur. Portant seulement sur la paroi inférieure, les coupes ne laissent apercevoir que les épithéliums de cette portion de paroi. Quoi qu'il en soit d'ailleurs des explications que l'on veuille ou que l'on puisse donner de l'erreur dans laquelle est tombé Weber, cette néoformation de toutes pièces, cette genèse d'éléments sécrétants n'existe pas telle qu'il croit l'avoir vue. Mais si le point de départ de cet anatomo-pathologiste ne nous paraît pas exact, on doit reconnaître toutefois que Weber décrit très-exactement les déformations ultérieures que subissent les culs-de-sac glandulaires pour donner naissance à des cavités kystiques, soit simples, soit avec végétation intérieure, végétations dans lesquelles, du reste, il reconnaît n'avoir jamais vu se produire un développement secondaire de tissu glandulaire. D'où vient donc que dans cette partie de la tumeur la puissance génératrice de nouveaux culs-de-sac se serait perdue? Ce fait est certainement un de ceux qui condamnent le plus la théorie de Weber.

Cette théorie nous amène à parler des recherches de Wirchow, qui, on le sait, fait dériver *du tissu conjonctif* tous les *néoplasmes*, par une série de transformations subies par ce tissu; mais cet auteur ne pousse pas les conséquences de ses théories jusqu'à leur dernière limite et ne paraît pas admettre cette génèse conjonctive des véritables culs-de-sac glandulaires.

Wirchow (1), le premier, fait entrer dans l'étude de ces tumeurs, comme considération principale, la nature des tissus constituants du néoplasme, faisant, aux produits pathologiques, l'application des principes posés

(1) *Pathologie des tumeurs*, par Rud. Virchow, t. I, p. 281, 318, 339, et t. II, p. 351, édition française traduite par P. Aronhson.

par Bichat pour l'anatomie normale. Aussi, dans son remarquable travail sur les tumeurs, dont l'importance au point de vue clinique ne peut même un seul instant être mise en doute, il est amené naturellement, par suite de ses théories sur les tissus de substances conjonctives, à étudier les tumeurs bénignes du sein, selon la nature du tissu fondamental, à l'occasion des *fibromes*, des *myxomes* et des *sarcomes;* car telles sont les trois productions morbides nouvelles auxquelles peut donner naissance l'hyperplasie du tissu conjonctif.

Cette division est-elle toujours la représentation exacte des faits, et trouve-t-on toujours dans une tumeur qu'on appelle par exemple un sarcome, seulement du tissu sarcomateux? Le plus souvent il n'en est rien, et il est très-fréquent d'y trouver des zones fibreuses plus ou moins étendues; de telle sorte que des parties de la tumeur sont entièrement embryonnaires, tandis que d'autres parties intermédiaires sont mixtes. Enfin l'on y trouve des nodules fibreux, et quelquefois des points myxomateux; c'est de ce fait que découle une première règle sur laquelle Virchow insiste particulièrement, prescrivant d'examiner des points multiples du néoplasme.

Mais une conséquence bien plus importante doit être tirée de cette notion préliminaire; elle est relative à la dénomination à imposer à une production morbide ainsi constituée. La règle qui paraît la plus naturelle est de considérer comme le plus important celui de ces tissus qui prédomine, et de regarder uniquement comme accessoires les tissus qui entrent en proportion bien moindre dans la composition de la tumeur. Cette manière de procéder de Virchow a été féconde en résultats, car en donnant une influence prédominante à l'étude du tissu, en faisant re-

jeter sur un plan plus éloigné et considérer comme secondaires les relations du tissu de nouvelle formation avec l'élément glandulaire, il a été possible de combattre la théorie de l'adénôme par une recherche minutieuse du point de départ réel de l'altération pathologique. Toutefois, il faut bien le reconnaître, et Wirchow ne le met pas en doute, si la notion du tissu est la plus importante, les relations du néoplasme avec l'organe affecté ne sont pas moins utiles à étudier; car cette notion secondaire permet de se rendre compte des modifications de forme que subira le néoplasme dans son évolution ultérieure. Ce n'est qu'avec une connaissance complète et nettement établie de ces deux points importants que l'on pourra s'expliquer la production des cavités kystiques, si singulières dans leur forme et leur développement.

Wirchow a-t-il fait connaître tous les détails intéressants de l'histoire anatomo-pathologique de ces tumeurs? Nous ne le croyons pas. S'est-il rendu un compte suffisamment exact du mode de production des lacunes et des végétations intra-canaliculaires? Nous ne le croyons pas non plus. Mais il a, et ce fait était suffisant, nettement établi que ces tumeurs étaient des fibrômes, des myxômes et des sarcômes, et que les uns et les autres pouvaient rester circonscrits autour de l'élément glandulaire, ou bien pénétrer dans son intérieur et donner naissance à des végétations intra-canaliculaires. Cette notion, nouvelle du moins, par l'exposition si complète que l'on trouve dans le *Traité des tumeurs*, n'avait été émise avant Virchow qu'avec des réserves telles qu'elle avait pu passer presque inaperçue. Elle est une démonstration péremptoire de l'erreur dans laquelle était tombé Paget en édifiant sa théorie du kyste proligère.

Les recherches qui succèdent à celles de Wirchow ne sont que la continuation directe des siennes; elles reposent toutes et sur la connaissance préalable de la nature du tissu constituant et sur ses rapports avec l'élément glandulaire; c'est ce qui ressort pleinement de l'étude du manuel d'Anatomie pathologique de Cornil et Ranvier, où l'on trouve un grand nombre de renseignements très-utiles sur la texture et la structure des tumeurs du sein. Mais ces renseignements sont disséminés dans les différents chapitres consacrés à l'étude des tumeurs en général, et bien que très-utiles à la connaissance exacte des tumeurs bénignes de la glande mammaire, ne sont accompagnés d'aucune donnée clinique, ce qui leur enlève une partie de leur valeur.

Nous pouvons dire la même chose de Rindfleisch (1) dont le traité d'Anatomie pathologique n'est qu'une sorte de résumé de ce que Wirchow avait dit avant lui; résumé infidèle en quelques points, car il omet de parler du fibrome.

A côté de ces travaux, qui, s'ils sont dus à des auteurs très-compétents, ont été faits à un point de vue un peu trop spécial et exclusivement anatomo-pathologique, on doit mentionner les recherches de Billroth sur les tumeurs du sein; les résultats auxquels est arrivé ce chirurgien datent de deux époques et sont consignés dans deux publications différentes.

Le premier mémoire de Billroth (2), consistant en un recueil de faits n'est qu'un simple travail d'analyse. Il ne

(1) *Traité d'histologie pathologique*, par E. Rindfleisch, traduction F. Gross, pages 549-558.

(2) *Untersuchungen über den feineren Bau und die Entwickelung der Brustdrüsengeschwülste; in Virchow's Arch.*, t. XVIII, p. 51, 1860.

présente qu'un seul point important : nous voulons parler de la marche suivie par l'auteur, qui, pour étudier histologiquement les productions morbides dont il cherchait à se rendre compte, est parti d'une connaissance claire, précise de la structure de l'élément glandulaire, telle que les recherches de Langer l'avaient mise en lumière. Cette marche essentiellement philosophique devait amener plus tard Billroth à une conception assez nette de l'évolution que présentent les tumeurs bénignes de la glande mammaire.

Plus tard, Billroth (1) revient sur cette question dans l'ouvrage de chirurgie publié en collaboration avec Pitha. Dans cet article, l'auteur suit exactement la même marche que dans le mémoire dont nous venons de parler; c'est l'ordre anatomique qui sert de point de départ à la description des différentes tumeurs du sein. Il en résulte que la description est morcelée en plusieurs chapitres. Toutefois, malgré cet inconvénient, ce travail est certainement le seul qui, actuellement, contienne une description anatomique exacte des tumeurs du sein, rapprochée d'une façon imparfaite, il est vrai, de leur marche clinique.

Cette tentative de rapprochement faite par Billroth, soulevait quelques difficultés dans notre pays, où une tumeur étudiée cliniquement, enlevée par un chirurgien, n'est examinée histologiquement, avec toutes les ressources de la science moderne, que dans des laboratoires où les chirurgiens ne pénètrent que rarement; il en résulte et pour le clinicien et pour l'anatomo-pathologiste la perte d'un grand nombre de notions très-utiles à tous les points de vue.

(1) *In Handbuch der allgemeinen und speciellen Chirurgie.* 3e vol., 2e partie, 1re livraison. Erlangen, 1865, par Pitha et Billroth.

Nous n'analyserons pas, ici, en détail, les recherches de Billroth, car nous aurons occasion d'y revenir longuement, lorsque nous étudierons la pathogénie des kystes et des lacunes. Nous ferons remarquer seulement que, serrant de plus près que ne l'avait fait avant lui Wirchow, le mode de développement des différentes tumeurs mammaires, il juge toutefois inutile de conserver au point de vue clinique les termes de *fibrôme*, de *sarcôme*, de *myxôme*. — Il range la plupart des tumeurs bénignes du sein sous la dénomination commune de *sarcômes adénoïdes*. Si à un point de vue théorique on peut le blâmer d'englober ainsi des tumeurs assez différentes par leur nature et leur mode d'évolution, il faut bien le reconnaître, la clinique ne lui fournissait pas encore des éléments suffisants pour établir un diagnostic certain entre ces diverses espèces morbides.

Tel était l'état de la science sur les tumeurs dites bénignes du sein, lorsque des publications récentes ont cherché à modifier les bases du travail d'analyse entrepris dans ces dernières années. Nous voulons parler d'un mémoire de M. Cadiat (1), et des publications de M. Rosenstein et de M. Ch. Monod.

Dans cette publication, M. Cadiat cherche à établir que l'élément glandulaire, considéré dans son ensemble, acinus, épithélium intérieur, membrane limitante et revêtement conjonctif, forme un tout unique qui, par son ensemble, est le véritable point de départ des tumeurs cystiques de la mamelle. Il se produirait au début un

(1) *Du développement des tumeurs cystiques du sein*, par M. Cadiat, préparateur du cours d'histologie normale de la faculté de médecine de Paris. Extrait du *Journal de l'anatomie et de la physiologie* de Ch. Robin, 1874.

travail d'hypertrophie vraie, amenant la genèse de culs-de-sac nouveaux. Il se passerait dans cette glande un processus analogue à celui que l'on observe lorsque cet organe passe de l'état de repos à celui d'activité physiologique; il se formerait alors des culs-de-sac glandulaires nouveaux, puis, l'épithélium devenant plus abondant, se superposant en couches multiples, amènerait la dilatation excentrique des acini néoformés, et donnerait ainsi naissance à des cavités kystiques, parce que le développement des conduits excréteurs ne suivrait pas une marche parallèle à celui des éléments glandulaires; plus tard, le tissu conjonctif de cloisonnement entrant en action, finirait par repousser dans l'intérieur des kystes ainsi formés la couche limitante, et donnerait naissance à un cystosarcôme. Ainsi, *au début, adénôme proprement dit*, puis *adénôme kystique par rétention;* enfin *protrusion du tissu de cloisonnement* donnant naissance *aux végétations* et aux *kystes proligères*, telle est la théorie de M. Cadiat.

Nous avons déjà, par avance, suffisamment combattu la théorie de cet auteur, alors que nous avons étudié l'opinion de ceux qui considéraient la plupart de ces tumeurs comme de véritables hypertrophies glandulaires; nous avons vu les objections que soulevait cette manière de considérer les faits, sur laquelle nous reviendrons d'ailleurs plus utilement et avec plus de détails alors que nous étudierons le mode de développement des cavités kystiques des tumeurs bénignes du sein.

D'ailleurs, cette théorie a été implicitement combattue dans le travail de Billroth, puis dans le traité de Pitha et Billroth. La description, que ces auteurs donnent de la série de modifications que subissent les culs-de-sac glandulaires dans les fibrômes du sein, pour arriver à la formation de

lacunes et de kystes, est assez nette pour ne laisser aucun doute.

Parallèlement au travail de M. Cadiat, les recherches de M. Rosenstein (1) sur l'étude anatomique des fibromes contiennent des faits intéressants qui doivent nous arrêter quelques instants: cet auteur a bien vu que la prolifération conjonctive péri-acineuse était le premier degré de la maladie. Mais est-il vrai, comme il le prétend, que lorsque cette hyperplasie conjonctive a amené une dilatation des conduits, ce tissu nouveau arrive à rompre la membrane limitante, pénètre dans la lumière du canal, et amène une séparation de la partie ainsi dilatée du reste du conduit? Dans cette partie isolée, la sécrétion continuant à se faire, il en résulterait plus tard une dilatation par rétention des produits sécrétés. Ce mode de production ou plutôt d'augmentation des cavités kystiques nous paraît difficile à admettre, ou tout au moins exceptionnnel au début. Ce n'est que plus tard, alors que les végétations intérieures ont suffisamment dilaté la cavité ainsi formée, que l'irritation sécrétoire et souvent des hémorrhagies concourent à son agrandissement rapide.

Mais, comme on le voit, ces deux mémoires intéressants n'apportent aucun élément nouveau dans la question, aussi ne nous arrêteront-ils pas davantage.

C'est pour une raison analogue que nous n'analyserons

(1) Je crois qu'il se fait un détachement, une séparation de canaux galactophores déjà dilatés par la prolifération des tissus conjonctifs, et qu'il continue à se faire une sécrétion, une dégénération dans l'intérieur des bouts de canaux aussi isolés. C'est ainsi que se forment les kystes par rétention. (Rosenstein, *Contribution à l'histologie et au développement du fibrôme de la mamelle.* Extrait des *Archives de Virchow*, t. LXXV. Berlin, 1873.)

pas en détail le mémoire récent de M. Charles Monod (1). L'auteur de ce travail très-bien fait défend les mêmes théories pathogéniques que Billroth sur le mode de développement des tumeurs bénignes et des cavités qu'elles contiennent toujours. Mais s'il n'apporte pas des faits nouveaux, ce travail sera toujours très-utilement consulté à cause de la clarté véritablement saisissante avec laquelle sont présentées les notions que M. Monod voulait mettre en relief. — Élève de Ranvier, il croit utile de conserver les dénominations spéciales de fibrôme et de sarcôme, et blâme Billroth d'avoir voulu rétablir la *maladie adénoïde*.

Pour résumer ce long historique, nous voyons qu'il y a eu *au début une période purement clinique*, dans laquelle on a déterminé l'existence dans le sein d'une variété de tumeurs relativement bénignes et se différenciant du cancer.

Les caractères *anatomiques accessibles aux moyens d'investigation* en usage à l'époque de ces recherches sont notés; on y constate l'*existence de cavités kystiques*, de *végétations singulières*, et surtout la présence d'une *membrane fibreuse* qui limite nettement la production nouvelle. Ces tumeurs sont-elles glandulaires, ou bien sont-elles fournies par un tissu entièrement nouveau? Les opinions diffèrent à ce sujet. C'est dans cette période que nous avons vu les noms d'Astley Cooper, de Velpeau, de Cruveilhier, la première discussion de l'Académie.

Plus tard, dans une période plus scientifique, mais certainement plus théorique que la précédente, des recherches

(1) Contribution à l'étude des tumeurs non carcinomateuses du sein par Ch. Monod. (Extrait des *Archives générales de médecine*, 1875.)

nouvelles sont entreprises; mais leur point de départ est erroné; c'est l'époque où la doctrine de l'*élément spécifique* s'impose, où la *prétendue cellule cancéreuse* est découverte; toute tumeur du sein dans laquelle cette cellule n'est pas trouvée n'est pas un cancer; c'est une tumeur bénigne. Cette théorie était séduisante et facile à mettre en pratique, elle facilitait les examens histologiques. Puis nous avons vu que de l'*élément spécifique* on était arrivé à la doctrine de l'*organule spécifique* et à la théorie de l'*adénôme* qui en découlait tout naturellement. Toute tumeur qui se développait dans une glande et qui ne présentait pas la cellule cancéreuse, qui présentait au contraire la petite dépression en cul-de-sac, si caractéristique aux yeux des anatomo-pathologistes de l'époque était un adénôme. Nous avons signalé l'écueil de cette doctrine qui conduisait à considérer comme des culs-de-sac véritables des fentes et des fissures interfoliacées.

C'est l'époque de Lebert, de M. Broca, de Paget, de Birkett.

Dans une *dernière période par trop exclusivement anatomo-pathologique*, il est vrai, nous avons vu se développer successivement une série de notions exactes sur la nature des tumeurs bénignes du sein. Cette période est surtout caractérisée par les travaux de Wirchow.

Enfin, nous voyons Billroth faire des efforts pour rapprocher étroitement *l'étude anatomo-pathologique de l'étude clinique* sans y réussir complétement, faute de documents cliniques suffisants.

C'est dans cette voie féconde que, désormais, l'on doit marcher résolûment.

DEUXIÈME PARTIE

DE LA GLANDE MAMMAIRE ET DE SES TUMEURS.

1° Développement de la glande; ses rapports avec la peau. — Modifications qu'elle subit sous l'influence de la menstruation, de la lactation et de la vieillesse.

Les tumeurs de la glande mammaire peuvent se développer, comme toutes les tumeurs glandulaires, dans les différents tissus dont la réunion constitue cette glande. Nous devons donc, pour nous rendre un compte exact de ce fait, et de la manière dont il se produit, faire précéder nos recherches anatomo-pathologiques par une étude rapide de la structure et du développement de cet organe, étude dans laquelle nous insisterons, seulement, sur les points particuliers qui touchent plus spécialement à notre sujet et dont la connaissance poura nous servir pour expliquer certains faits pathologiques.

La glande mammaire est, comme on le sait, une glande en grappe qui présente une particularité intéressante, celle d'avoir un développement continu depuis le moment de son apparition jusqu'à celui où commence la première gros-

sesse, époque à laquelle elle arrive au terme de son évolution ascendante. Elle apparaît au quatrième mois de la vie intra-utérine, sous forme d'un petit bourgeon verruqueux qui est une dépendance de la couche muqueuse de Malpighi. Vers le septième mois il se développe sur cette excroissance épithéliale un certain nombre de bourgeons secondaires qui formeront plus tard par leur accroissement progressif les premiers rudiments des lobes principaux de la glande.

Pendant le premier mois de leur apparition, ces bourgeons sont pleins et sont formés par des amas épithéliaux; ce n'est que plus tard, vers la fin de la vie fœtale, qu'ils s'isolent les uns des autres et se creusent de cavités qui communiquent avec l'extérieur. A l'époque de la naissance, la glande, mesurant 7 à 9^{mm} de diamètre, est composée de douze à quinze lobes qui se décomposent eux-mêmes en un nombre variable de lobules, avec cette particularité que les lobes périphériques sont plus avancés dans leur évolution que les lobes situés dans le centre de la glande encore rudimentaire.

Ces derniers, en effet, se terminent par trois ou quatre culs-de-sac en forme de bouteille, et sont encore pleins à cette période de leur développement. Les acini périphériques ont un nombre bien plus considérable de culs-de-sac terminaux. Faisons remarquer, en outre, qu'à cette période aucun de ces bourgeons ne présente de cavité centrale et ne mérite à proprement parler d'être appelé vésicule glandulaire.

Le canal excréteur, au contraire, est déjà creux et plus ou moins ramifié suivant le volume du lobe auquel il appartient; sa structure est assez simple, il est constitué par une tunique fibreuse, tapissée à son intérieur par un épithélium cylindrique.

Pendant tout le temps que dure la période infantile, la glande s'accroît lentement et progressivement par addition de nouveaux bourgeons qui se développent sur les extrémités en massue des canaux glandulaires. Ces derniers eux-mêmes se creusent successivement à mesure que le développement de nouveaux bourgeons se produit; c'est à ce mode de formation que sont dus les canaux excréteurs de la glande mammaire, canaux dont les ramifications se font pour ainsi dire à l'infini. Ces transformations ont lieu lentement et durent pendant toute la période de l'enfance qui précède l'éruption des règles (1); les parties qui se forment ainsi donnent naissance à des canaux incomplétement développés, terminés en massue. Ainsi que nous l'avons déjà dit, pendant toute cette période on ne trouve pas de véritables vésicules terminales; c'est également après l'établissement de la puberté que l'on commence à rencontrer des vésicules glandulaires proprement dites, et les premières que l'on trouve apparaissent à la périphérie de la glande. C'est seulement plus tard, à l'époque de la première grossesse, que la structure glandulaire se perfectionne et arrive à son complet développement; c'est, en effet, à ce moment que tous les canauxexcréteurs se hérissent de véritables et de nombreuses vésicules glandulaires (fig. 1).

Lorsque l'excitation nutritive produite par la grossesse et la lactation a cessé, la glande diminue de volume. Mais est-il vrai qu'un certain nombre de grains glandulaires disparaissent complétement, pour se reformer à l'occasion d'une nouvelle grossesse? On peut le supposer, mais rien dans l'examen des acini ne le démontre d'une façon

(1) Langer. Voir les études de cet auteur (*Über den Bau und die Entwickelung der Milchdrüsen, etc.* Wien, 1851).

péremptoire. Si ce point d'anatomie doit rester douteux, il n'en est pas de même pour ce qui se passe après la

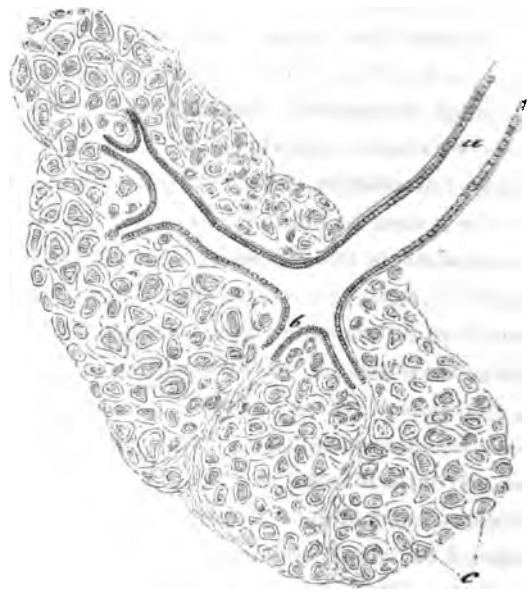

Fig. 1. — Lobule glandulaire provenant d'une glande encore en état de lactation. — Dilatation physiologique des culs-de-sac. — Développement considérable des conduits excréteurs. — (Ocul. 2 object. 1. Hartnack.) — *a*. Conduit excréteur principal. — *b*. Conduit excréteur secondaire. — *ccc*. Culs-de-sac glandulaires.

ménopause, car alors les grains glandulaires disparaissent peu à peu, les bosselures qu'ils forment s'effacent, et il ne reste plus dans les mamelles de vieilles femmes que les canaux excréteurs, atrophiés eux-mêmes, et dont les plus fins sont tellement rétractés qu'ils se confondent avec les tractus fibreux du tissu cellulo-adipeux ambiant. Au fur et à mesure que la partie glandulaire a subi ce mouvement de retrait, l'élément cellulo-adipeux a envahi la place laissée vide, de telle sorte que chez les femmes âgées, les résidus de la glande

se perdent dans une vaste atmosphère adipeuse; ce qui permet assez souvent à la mamelle de conserver sa forme et une apparence extérieure normale, dans une certaine mesure du moins, alors que la partie glandulaire a perdu son volume habituel.

Mais ce n'est pas ces états extrêmes de développement du début et d'atrophie terminale que nous désirons étudier d'une façon spéciale. Nous avons surtout besoin de connaître la structure de la glande en état d'activité, non pas alors qu'elle sécrète, et qu'elle a subi cette hypernutrition toute physiologique et exceptionnelle, mais telle qu'on la retrouve chez une femme jeune, alors que la glande subit les influences génitales en rapport avec la fonction menstruelle, et avec l'excitation génésique. C'est, en effet, pendant cette période que se développent surtout les tumeurs que nous étudierons.

Dans ce cas, la glande se trouve dans une sorte d'état moyen, où l'on peut mieux juger des rapports réciproques existant entre les parties qui constituent la portion sécrétante et celles qui forment la charpente de soutènement et de cloisonnement.

Nous pourrons beaucoup mieux, à cette période, étudier la constitution intime de l'acinus, la structure des conduits excréteurs secondaires et principaux dont ils sont la dépendance, enfin la disposition spéciale du tissu conjonctif péri-acineux, relativement à l'élément glandulaire proprement dit.

2° Du lobule primitif et de l'acinus. — Sa structure. — Du tissu conjonctif péri-acineux et péri-lobulaire.

Les grains glandulaires ont une forme ovoïde dont le volume, chez une femme adulte, est à peu près uniforme ;

ils ont de 15 à 18 centièmes de millimètre, dans le sens de leur plus grande longueur, tandis que dans leur largeur ils ont de 10 à 12 centièmes de millimètre; ils sont légèrement rétrécis au niveau de leur embouchure. En s'abouchant ensemble au nombre de trois ou quatre, et c'est le fait le plus habituel, ils donnent naissance à un petit canal excréteur dont le diamètre égale ou dépasse de peu le plus grand diamètre des grains glandulaires qui l'ont formé, et dont il ne se distingue, avec netteté, que par l'étranglement placé au niveau du point d'abouchement.

Pendant toute la période embryonnaire, alors que la glande était en voie de formation, ces grains glandulaires, encore remplis de l'épithélium qui en faisait une dépendance de la couche muqueuse de Malpighi, n'avaient pas de membrane d'enveloppe conjonctive bien nette. Les bourgeons épithéliaux plongeaient, en effet, dans un tissu conjonctif embryonnaire contenant de nombreuses cellules arrondies pourvues de un à trois noyaux.

Ce n'est que plus tard, alors que la glande est arrivée à son entier développement, que la distinction peut être établie entre les différentes parties constituantes de l'acinus, dans lequel on trouve alors une membrane d'enveloppe très-nette, membrane dont l'épaisseur est marquée par un double contour. Cette membrane est amorphe, on n'y trouve pas d'éléments figurés, mais elle se colore en jaune orangé par les réactifs colorés, carmin ou picrocarminate d'ammoniaque par exemple; par sa face externe elle se continue avec le tissu conjonctif ambiant, dont elle est, pour quelques auteurs, une dépendance et dont les éléments concourent à la former par une série de modifications qui n'ont pas été étudiées.

Le tissu conjonctif qui entoure la membrane limitante présente le plus souvent, à une distance très-minime de sa limite externe, une condensation des éléments qui entrent dans sa constitution. En effet, à ce niveau, ils sont disposés concentriquement au grain glandulaire.

Les cavités de ces grains glandulaires sont tapissées par une couche unique d'épithélium cubique, presque aplati, (fig. 2), très-facile à étudier sur des pièces récentes, ou

FIG. 2. — Coupe d'un cul-de-sac glandulaire. — Ocul. 2. ob. 8 (Hartnack). Forme cubique aplatie de l'épithélium.

bien conservées, car sur les coupes bien réussies, faites dans ces conditions, les cellules qui constituent ce revêtement épithélial restent adhérentes à la face interne de la cavité (fig. 3).

Cet épithélium (1) est constitué par des cellules régulières, dans lesquelles les dimensions en longueur et en largeur sont sensiblement les mêmes; seule l'épaisseur est de moitié moindre environ que les autres dimensions, de telle sorte qu'on peut le considérer comme formé de cellules à peu près cubiques. On retrouve un épithélium

(1) Cet épithélium est dans quelques cas, chez le fœtus, superposé en couches multiples et remplit la cavité du grain glandulaire. Lorsqu'il subit l'évolution granulo-graisseuse, il donne naissance à du colostrum, dont le mode de formation se rapproche beaucoup de celui du lait. On doit voir à ce sujet le travail intéressant de M. de Sinety, sur la mamelle des enfants nouveau-nés. (De Sinety. *Gazette médicale de Paris*, n° du 24 avril 1875, page 198.)

analogue dans les canaux excréteurs primitifs, c'est-à-dire dans ceux qui partent immédiatement de l'acinus et qui ne se différencient pas par leur structure de celle des acini.

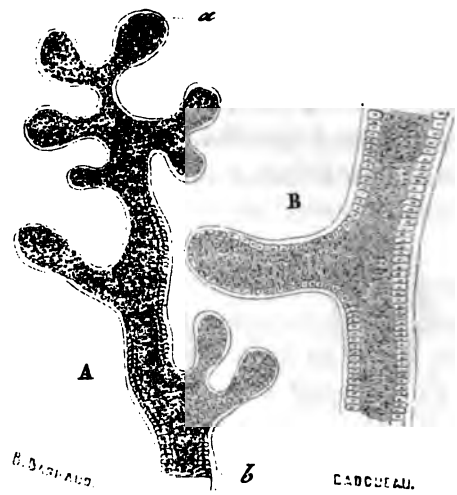

Fig. 3. — A. Lobule glandulaire, 120 diam. — *a*. Cul-de-sac glandulaire. — *b*. Canal excréteur. — B. Même partie à un plus fort grossissement pour montrer les modifications subies dans la forme de l'épithélium.

En effet, la membrane d'enveloppe du canal est anhyste, sans éléments figurés et entourée des mêmes zones de tissu conjonctif que l'acinus lui-même. Les cellules sont parallèles à la direction du canal et lui forment comme une seconde gaîne conjonctive qui l'emboîte à distance; cette analogie de structure, soit dans la membrane d'enveloppe, soit dans la nature de l'épithélium intérieur, doit faire supposer une certaine communauté dans les fonctions de ces deux parties. C'est ce que permet de constater une étude attentive de ces portions de la glande lorsqu'elle est en pleine activité sécrétoire. Dans cet état, l'épithélium de l'acinus et celui du conduit auquel il est

immédiatement appendu, se tuméfie, se remplit de granulations graisseuses, se desquame et donne naissance aux globules du lait.

Ce n'est que dans les canaux plus volumineux et formés par la réunion de plusieurs de ces canalicules primitifs que la structure se modifie notablement Dans ces nouveaux conduits, la membrane limitante présente une structure conjonctive très-manifeste; elle est formée de plusieurs couches d'un tissu conjonctif fibreux dont les cellules plates, interposées entre les faisceaux, sont toutefois encore visibles. Ils sont tapissés à leur intérieur par un épithélium dont la forme est différente de celui que nous avons trouvé dans les acini. Les cellules épithéliales forment des cubes parfaits, ce qui, sur la surface de la coupe microscopique, représente une sorte de dessin quadrangulaire (fig. 5 B); mais bientôt le diamètre en épaisseur l'emporte sur les autres dimensions, et les cellules deviennent alors cylindriques (fig. 3, b). Lorsqu'on les aperçoit de face par leur base, elles représentent une sorte de mosaïque polygonale à cinq côtés en général, tapissant les conduits devenus alors véritablement excréteurs.

Les gros conduits lobulaires sont constitués par une membrane épaisse, formée de tissu conjonctif mêlé de nombreuses fibres élastiques, entourée d'une zone également conjonctive d'une épaisseur variable. Entre la partie conjonctive et l'épithélium, on voit une couche lamelleuse qui aurait la plus grande analogie avec l'élastique interne des vaisseaux et qui, plus épaisse que la membrane limitante des acini, présente la plus grande ressemblance avec elle.

Existe-t-il des fibres musculaires lisses dans les parois de ces canaux? Sur de nombreuses coupes nous n'en

avons jamais rencontré; l'existence de ces fibres musculaires, acceptée par quelques auteurs, avait également été niée par Kölliker (1), Eberth et Henle.

Comme conclusion de cette courte étude anatomique, nous désirons faire remarquer que la *structure de l'acinus* et celle du *canal excréteur* qui lui est immédiatement accolé sont *identiques* ou tout au moins *ont beaucoup de rapport*. En effet, la face interne de l'une et l'autre de ces deux cavités est tapissée par un épithélium cubique, identique et par la forme qu'il présente et par les modifications physiologiques qu'il subit. La membrane limitante de l'acinus se continue également d'une façon manifeste avec celle du canal excréteur (fig. 4).

Dans les conduits *excréteurs plus volumineux* nous

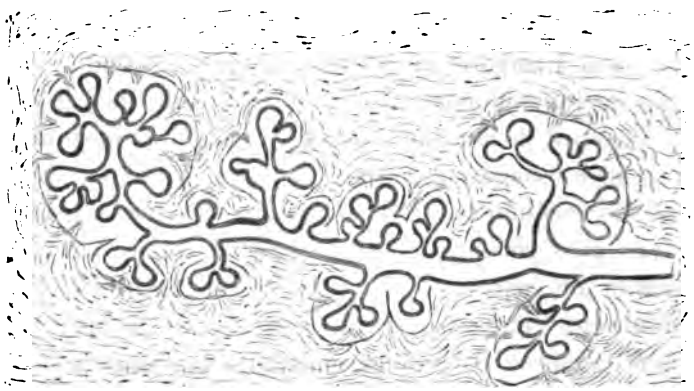

FIG. 4. — Lobules glandulaires montrant la disposition du tissu conjonctif périacineux (Ocul. 2, object. 4, Hartnack). Zone claire, éléments cellulaires clair-semés. — Plus en dehors, zone opaque à éléments cellulaires condensés.

trouvons une *disposition différente*. On peut en effet di-

(1) D'ailleurs Kölliker dit, expressément, à son sujet : que c'est une membrane dans laquelle il n'a pas trouvé d'une manière certaine des fibres musculaires, mais seulement du tissu conjonctif à fibres longitudinales. » (Kölliker, p. 736. Traduct. française par M. Sée.)

viser les parois de ces canaux en deux zones, l'une interne qui pourrait être considérée comme l'analogue, avec certaines modifications, de ce qui forme l'acinus, et qui serait constituée par l'épithélium cylindrique et la membrane limitante épaisse sur laquelle il s'appuie. Cette première couche serait pour ainsi dire la partie principale. La seconde zone ne serait que surajoutée, et les grandes variations qu'elle présente dans son épaisseur montrent qu'elle est bien plutôt sous la dépendance des couches de tissus ambiants. Ce sont, ainsi que nous l'avons dit, différentes couches de tissu conjonctif entremêlées de fibres élastiques.

De cette description il ressort que, malgré cette distinction légitime à établir entre la zone interne et la zone externe, on ne trouve pas dans ces canaux, même les plus volumineux, une membrane distincte représentant une véritable muqueuse.

En décrivant l'acinus proprement dit et le conduit dont il dépend, nous avons déjà indiqué sommairement la disposition du tissu conjonctif, péri-acineux (fig. 4). Immédiatement en dehors de la membrane limitante se trouve une zone claire très-mince, dans laquelle les éléments figurés sont rares ou tout au moins peu apparents; puis plus en dehors existe une seconde couche, formée d'un tissu dont les cellules sont plus nombreuses et concentriquement disposées à l'élément glandulaire, de telle sorte que, par leur accumulation, elles paraissent former une seconde membrane limitante (fig. 5) aux grains glandulaires. La nature conjonctive de cette membrane n'est pas douteuse. Insensiblement le tissu, au fur et à mesure que l'on s'éloigne de la zone glandulaire, se combine, s'entremêle avec des faisceaux dirigés dans des sens différents,

ce qui lui donne un aspect aréolaire ; de plus, les éléments figurés y sont moins nombreux ou peut-être moins apparents.

Cette couche, d'une étendue variable, se confond peu à

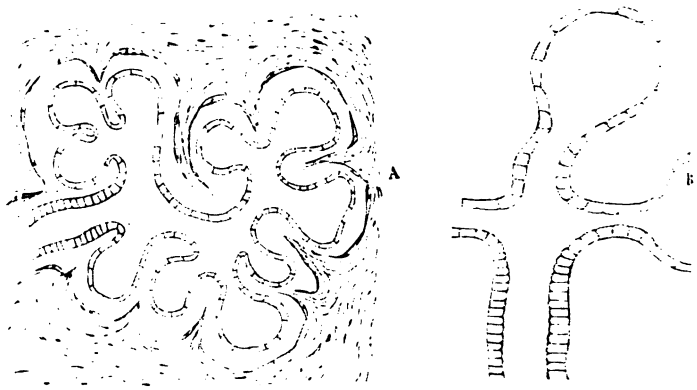

FIG. 5. — Même préparation d'un plus fort grossissement (Ocul. 2, object. 8, Hartnack.) — En A, pour montrer les détails du revêtement épithélial, ceux de la zone claire et de la zone opaque du tissu conjonctif péri-acineux. — En B, revêtement épithélial, sur un dessin schematisé, et ses diverses modifications.

peu avec les cloisons fibreuses plus ou moins épaisses et les masses conjonctives, qui forment la charpente de la glande, et dans laquelle sont disséminés les lobules.

Dans l'état moyen, physiologique, que nous avons supposé, on retrouve au milieu de cette charpente fibreuse *quelques îlots adipeux* au niveau desquels la disposition micrographique du tissu cellulo-adipeux se présente avec tous ses caractères particuliers. Mais ces îlots sont peu étendus et occupent ces portions de la masse du tissu conjonctif qui est intermédiaire à plusieurs lobules glandulaires lorsque ces derniers présentent déjà un certain volume.

Lorsque la glande subit le mouvement de retrait qui succède à la cessation de la vie utérine, *les îlots de graisse*

augmentent de nombre et d'étendue, et la charpente fibreuse finit par être noyée dans une masse adipeuse considérable; la glande a subi alors une surcharge graisseuse.

Au contraire, lorsque la glande est en pleine activité physiologique et sécrète le liquide lacté, on constate une disposition inverse; ces *îlots adipeux interlobulaires n'existent plus*, ou, s'ils existent, sont à peine visibles; mais ce qui est plus caractéristique encore, c'est l'état du tissu conjonctif péri-acineux et péri-lobulaire. Autour de chaque acinus, les deux zones situées en dehors de la membrane limitante se sont accentuées davantage, si c'est possible. La première, celle qui paraissait la plus claire, contient manifestement des vaisseaux capillaires sanguins, ce qu'indique la disposition des cellules et des noyaux qui paraissent limiter des canaux très-fins; les éléments cellulaires sont d'ailleurs très-abondants à ce niveau. La deuxième couche est plus épaisse, elle est formée de faisceaux conjonctifs volumineux, très-réfringents, qui, par les réactifs colorés, prennent un éclat d'un brillant tout spécial, qu'on ne retrouve que dans le tissu conjonctif en pleine activité nutritive, lorsqu'il est rempli de sucs, et présente pour ainsi dire l'œdème physiologique. De plus les cellules interposées entre les faisceaux sont tuméfiées et plus visibles qu'à l'état normal.

Telle est la disposition habituelle du tissu conjonctif péri-lobulaire et telles sont les différentes modifications qu'il peut subir, et qui, de l'absence presque complète de tissu cellulo-adipeux, amène graduellement la mamelle à un état polysarcique. Dans cet état, et il se présente lorsque la glande est atrophiée, ce qui reste des acini et des canaux excréteurs est comme perdu au milieu de la masse graisseuse.

3° Des vaisseaux lymphatiques glandulaires. — Leurs rapports avec le lobule primitif et les zones conjonctives péri-acineuses.

Les vaisseaux sanguins des lobules sont très-visibles dans l'état de lactation; ils entourent complétement le grain glandulaire, et sont presque immédiatement appuyés sur la membrane limitante; mais lorsque l'activité physiologique de la glande se ralentit, ils deviennent bien moins visibles.

Existe-t-il des vaisseaux lymphatiques péri-acineux et péri-lobulaires? Cette question est très-controversée, si l'on consulte les auteurs. Le plus grand nombre des micrographes, en effet, met en doute la présence de vaisseaux de cette nature dans le voisinage immédiat de l'élément glandulaire.

M. Sappey décrit dans la mamelle des lymphatiques profonds. « Il existe en effet, dit-il, un plan profond ou » glandulaire, d'une prodigieuse richesse, qui enlace de » ses radicules chacun des lobules et des lobes de la » glande. » Kölliker déclare au contraire que personne n'en a encore rencontré.

Dans une première série de recherches entreprises pour résoudre cette difficulté, nous devons dire que d'abord nous n'avons pas été plus heureux que les anatomistes auxquels nous faisons allusion. Dans un grand nombre de coupes faites sur des glandes mammaires, à l'état de repos physiologique, et prises, il est vrai, sur des femmes un peu âgées, nous n'avons pas retrouvé, d'une façon nette, dans le tissu cellulaire périacineux ces lacunes lymphatiques si faciles à reconnaître, une fois qu'on a pu les étudier dans les différentes couches du derme cutané. D'un autre côté, certains faits pathologiques paraissent

en contradiction avec l'existence d'un riche réseau lymphatique immédiatement accolé aux éléments glandulaires. On sait, en effet, que les *mastites* proprement dites, exactement limitées aux éléments glandulaires, n'amènent pas de lésions des ganglions axillaires; tandis que lorsque l'irritation inflammatoire s'est étendue davantage et a dépassé la zone conjonctive du cul-de-sac, ou atteint le tissu cellulaire sous-cutané, les mêmes ganglions se tuméfient ou deviennent au moins douloureux, indice certain d'un retentissement pathologique sur leur activité nutritive.

De plus, nous verrons que certaines formes de cancers développés dans les culs-de-sac de la glande n'amènent pas ou n'amènent que très-tardivement un retentissement ganglionnaire (1). Pour expliquer ces faits pathologiques, il fallait nécessairement, ou qu'il n'existât pas de lacunes lymphatiques glandulaires, ou s'il en existait, qu'elles adoptassent une disposition spéciale qui les mît à l'abri d'un envahissement précoce.

Ce sont toutes ces considérations réunies qui nous eussent fait pencher vers l'opinion des anatomistes mettant en doute l'existence de ce réseau lymphatique profond, tout au moins dans sa partie exclusivement glandulaire. Mais une seconde série de recherches entreprises dans de meilleures conditions que les premières, sur des mamelles appartenant à des femmes plus

(1) Voir à ce sujet le travail de Waldeyer, inséré dans Virchow's *Archiv*, t. LV. Berlin, 1872.

Cet auteur parle de lacunes lymphatiques, mais il ne donne rien sur les planches qui accompagnent son travail qui puisse les représenter; toutefois, dans la planche 8, dessin 15, il existe un espace qui correspondrait assez bien à une lacune lymphatique. A cause de ces divergences d'opinion, cette question méritait d'être étudiée à nouveau.

jeunes, sont venues modifier notre opinion primitive, nous sortir de notre indécision et nous faire adopter pleinement celle des anatomistes qui croient à l'existence d'un réseau lymphatique profond, pénétrant dans la charpente conjonctive de la glande mammaire, de façon à entourer les lobules de cet organe.

Voici d'abord dans quelles conditions nous avons fait nos recherches. Nous avons utilisé, en premier lieu, une glande mammaire bien développée, provenant d'une femme, jeune encore, âgée d'environ 32 ans, et qui avait dû subir l'amputation du sein, à cause de l'existence de plusieurs noyaux cancéreux développés dans l'intérieur de cet organe; puis deux glandes mammaires provenant de nourrices jeunes, 22 à 24 ans, mortes l'une des suites d'une rougeole, l'autre de métro-péritonite puerpérale, après quelques jours de maladie. Dans les deux dernières glandes la lactation avait cessé depuis huit jours environ, de telle sorte que l'organe avait commencé à subir le mouvement de retrait qui accompagne toujours la cessation de la fonction, mais ne l'avait subi que très-faiblement.

Voici ce que l'on observa dans la première glande mammaire que nous avons étudiée.

Dans la description que nous avons faite du lobule primitif glandulaire et du département de tissu conjonctif au centre duquel il est situé, nous avons reconnu que ce tissu conjonctif formait *deux couches : l'une presque immédiatement accolée à la membrane limitante des culs-de-sac*, dont elle est séparée par une zone claire. Dans cette couche les faisceaux de tissu lamineux et les cellules plates interposées sont pressés les uns contre les autres et sont accumulés en grande quantité, en formant une couche concentrique à l'élément glandulaire.

A la périphérie et constituant *la seconde couche*, le tissu était plus lâche, il se confondait insensiblement avec la portion de la charpente fibreuse dans laquelle se dépose le tissu cellulo-adipeux que l'on rencontre si souvent dans les glandes lactifères au repos physiologique. *C'est dans cette seconde couche conjonctive* (fig. 6) que l'on

Fig. 6. — Lobules mammaires et lacunes lymphatiques, rapports réciproques de ces parties (dessin un peu schematisé, les dimensions des lacunes ont été un peu exagérées) — (Oeul. 2, object. 2, Hartnack). — *aa*. Lobules glandulaires. — *bb*. Lacunes lymphatiques.

rencontre des *lacunes* qui présentent tous les caractères de *lacunes lymphatiques;* elles sont aplaties le plus souvent, d'autres fois triangulaires ou ovalaires, ou bien de forme plus irrégulière encore; elles sont situées entre les faisceaux du tissu conjonctif, mais ne paraissent pas dues à un simple écartement de ces faisceaux, comme

on serait peut-être disposé à le supposer. Les parois de ces canaux sont constituées par des faisceaux conjonctifs recouverts, dans la partie qui correspond à la lumière du vaisseau, par un endothélium très-net (fig. 7); les noyaux

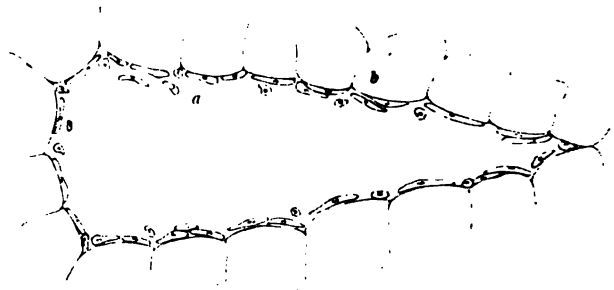

Fig. 7. — Lacune lymphatique péri-lobulaire (Ocul. 2, object. 8, Hartnack). *a*. Revêtement endothélial. — *b*. Fibres de tissu conjonctif.

de ces cellules endothéliales proéminent à distance à peu près égale et ressemblent ainsi à une rangée de petites perles, suivant la comparaison élégante et si vraie de M. Renaut (1).

Immédiatement *en dehors de cet endothélium* on trouve un *réseau élastique* à fibres très-minces et très-délicates.

Les relations de ces *lacunes lymphatiques* avec *les faisceaux de tissu conjonctif* sont très-manifestes lorsque la coupe a été dirigée perpendiculairement à la direction de ces faisceaux. C'est dans ce cas que les lacunes sont de forme triangulaire; lorsque au contraire la coupe a intéressé les faisceaux conjonctifs parallèlement à leur direction, les lacunes se présentent, assez souvent, sous forme d'un espace très-allongé, semi-lunaire, concentriquement placé à la zone conjonctive épaissie dont nous avons parlé,

(1) Recherches anatomiques sur l'érysipèle et les œdèmes de la peau par J. Renaut (*Archives de physiologie normale et pathologique*, 1874, p. 234).

et toujours reconnaissable au revêtement endothélial qui tapisse la cavité sur tout son pourtour. On y voit quelquefois aboutir des lacunes plus petites, le long desquelles on peut suivre le revêtement endothélial si caractéristique. Dans quelques-unes de ces cavités on trouve des cellules d'endothélium desquamées, mais il n'y existait, dans aucun des cas que nous avons examinés, de coagulum fibrineux.

Dans les parties des coupes qui correspondaient aux points où du tissu cellulo-adipeux s'était déposé dans la charpente conjonctive de l'organe, nous n'avons pas trouvé ces espaces lacunaires si remarquables; ils siégent toujours, tout au moins sous la forme que nous venons de leur assigner, en dehors de ces régions, dans la couche que nous avons délimitée, formant ainsi une série *de lacunes* au milieu desquelles *baignent pour ainsi dire, mais à distance*, les lobules et la zone conjonctive qui soutient et renforce les éléments glandulaires eux-mêmes. Il nous a été impossible de retrouver de ces lacunes dans le *voisinage immédiat des culs-de-sac*. Il ne nous a pas paru non plus que les lacunes *envoyassent des prolongements* qui, *traversant la zone conjonctive concentrique au lobule, pénétreraient entre les culs-de-sac glandulaires eux-mêmes.*

Cette première pièce était extraordinairement favorable pour cette étude, et les résultats ont été très-nets.

Sur les deux autres glandes que nous avions sous la main, nous avons retrouvé une disposition identique; seulement, dans les deux cas, l'élément glandulaire, très-développé encore, laissait entre les lobules une bande conjonctive moins étendue et dans laquelle les lacunes lymphatiques avaient moins d'espace : toutefois elles apparaissaient très-nettement avec les mêmes caractères que

dans le premier cas, ne laissant subsister dans l'esprit aucun doute sur leur véritable nature.

Pourquoi n'avions-nous pas retrouvé cette disposition sur d'autres glandes? D'abord en faisant une revue rétrospective des coupes anciennes que nous avions à notre disposition, nous avons retrouvé des indices de ces lacunes qui, par suite de la préparation défectueuse de la pièce, et de son mauvais état de conservation n'avaient pas attiré suffisamment notre attention. D'autre part, sur des *glandes séniles* le *tissu conjonctif s'est tellement ratatiné*, a pris une apparence *tellement fibroïde*, que les *lacunes sont effacées*, et que seules, des injections interstitielles peuvent les déceler. Dans les faits qui ont attiré notre attention sur ce point d'anatomie normale, l'état d'activité de la nutrition de la glande, due à une rénovation moléculaire très-activée, était certainement la cause par laquelle était occasionné l'espèce d'œdème physiologique du tissu conjonctif interlobulaire, grâce auquel ces particularités anatomiques étaient devenues visibles.

Dans la première glande, celle qui contenait des nodules cancéreux, ces faits étaient très-nets à une certaine distance des noyaux de carcinôme; lorsqu'on se rapprochait de la lésion qui avait nécessité l'opération le tissu conjonctif devenant embryonnaire entre les faisceaux, les lacunes s'effaçaient, et on retrouvait la disposition si bien décrite par M. Marc d'Espine, lorsqu'il dépeint la deuxième zone de prolifération cancéreuse.

Sur des mamelles de femmes plus âgées, nous avons essayé de reproduire un œdème artificiel qui permît d'étudier ces lacunes lymphatiques. — Nos efforts ont été couronnés de succès; mais ce n'était pas tout, il fallait chercher à injecter ces vaisseaux pour se rendre compte de

leur forme. Avec une solution de bleu de Prusse, nous avons, en dernier lieu, pratiqué plusieurs injections interstitielles; elles ont donné naissance à la formation d'un réseau remarquable rempli par la matière colorante.

Lorsque la coupe était perpendiculaire à la direction principale des vaisseaux, nous avions une disposition lacunaire irrégulière, et les lacunes étaient remplies par de la matière à injection qui dissimulait en partie le revêtement endothélial.

Sur d'autres coupes, la disposition du réseau injecté était plus remarquable et plus caractéristique s'il est possible. On trouvait, dans la zone péri-lobulaire, des canaux remplis et distendus par de la matière colorante. Ces canaux étaient bosselés, comme variqueux. Ils représentaient, assez bien, un chapelet dont les grains seraient formés par les parties dilatées du canal, tandis qu'au niveau de la portion intermédiaire plus étroite on voyait, sous certaines incidences, une sorte de diaphragme annulaire qui n'était autre chose qu'une valvule modifiée. La présence de ces valvules ne peut être constatée que dans les vaisseaux les plus volumineux, ceux qui ont des parois propres; tandis que dans les lacunes interposées aux faisceaux de tissu conjonctif, on n'en trouve aucune trace.

Nous n'avons pu étudier, en détail, la structure de ces sortes de valvules ou diaphragmes annulaires. Aucune de nos coupes ne s'est trouvée favorable pour effectuer cette recherche.

Nous insistons d'une façon toute particulière *sur le siége occupé par ces lacunes lymphatiques* dans la glande mammaire. Dans cet organe, ce siége est bien différent de celui qu'elles occupent dans les autres glandes en grappes, les glandes salivaires et le pancréas par exemple. Dans ces der-

nières, les culs-de-sac ne sont séparés que par une mince couche des lacunes lymphatiques, et les éléments glandulaires baignent, pour ainsi dire, dans les cavités lymphatiques.

On peut se rendre compte de la cause qui préside à cette différence de siége, en se reportant au mode de développement de la glande mammaire. On sait, en effet, que cette glande tire son origine d'un bourgeon épithélial provenant du réseau de Malpighi, ce qui en fait une dépendance de la peau. Nous rapprocherons de cette notion préliminaire, les recherches intéressantes de M. le Dr Renaut sur le siége des lacunes lymphatiques dans l'épaisseur du revêtement cutané. Cet auteur a démontré que ces lacunes se trouvent dans la seconde zone du derme, c'est-à-dire dans la région sous-papillaire et même dans la profondeur de cette seconde zone.

La connaissance que nous venons d'acquérir du siége occupé par les lacunes lymphatiques dans le tissu conjonctif péri-acineux, est ainsi d'autant plus intéressante. Cette notion est une preuve nouvelle que, malgré les immenses modifications subies par les bourgeons épithéliaux, pour arriver à former un organe glandulaire d'apparence aussi complexe, la glande mammaire n'en reste pas moins une dépendance de la peau.

Comme conclusion de ces recherches nous dirons que : *dans la glande mammaire il existe un réseau lymphatique péri-lobulaire contenu dans sa charpente conjonctive.* Ce réseau est *situé assez loin de l'élément glandulaire* et en est *séparé par une zone conjonctive épaisse, concentrique au lobule.* Cette disposition nous paraît intéressante, en ce sens qu'elle nous rend compte de *la facile généralisation lymphatique du carcinome, qui, développé*

dans le tissu conjonctif péri-lobulaire, se trouve presque immédiatement en contact avec les cavités lymphatiques; tandis que les *altérations parties du cul-de-sac glandulaire, séparées de ces mêmes lacunes par la zone épaissie* sur laquelle nous avons insisté à plusieurs reprises, ne peuvent arriver dans la circulation lymphatique *qu'après avoir franchi cette limite, ou plutôt cette sorte de barrière protectrice.*

4° Application des notions précédentes au mode de formation des tumeurs glandulaires dans la mamelle.

Ces considérations anatomiques préliminaires étaient nécessaires, pour arriver à une classification naturelle des tumeurs que nous avons à étudier. En effet, dans l'*élément glandulaire* que nous venons de décrire, *deux parties différentes* peuvent subir, *isolément*, des irritations susceptibles d'exciter leur activité nutritive au delà des limites normales, et d'y amener la production de néoplasmes. C'est d'une part le *revêtement épithélial*, et, d'autre part, le *tissu conjonctif péri-acineux.*

TUMEURS D'ORIGINE ÉPITHÉLIALE

Dans le premier cas, ce sont, avons-nous dit, *les épithéliums glandulaires* qui subissent une irritation formatrice considérable. Par suite de leur production exagérée, ils donnent alors naissance à des *tumeurs épithéliales*, ou tout au moins à des tumeurs dans lesquelles *ces éléments ont une prédominance marquée.* Cette classe de tumeurs se rapproche évidemment de celle des carcinomes, mais elle

se différencie des cancers ordinaires de la même région, par son mode de développement, par sa marche clinique et par une disposition anatomique spéciale des alvéoles qui simulent, à s'y méprendre, d'énormes culs-de-sac glandulaires distendus par l'épithélium.

Cette *distinction* n'est pas acceptée par tous les auteurs, plus particulièrement par ceux qui admettent que *le cancer de la mamelle* se développe dans *les culs-de-sac glandulaires*, ou est dû, *dans tous les cas*, à une hyperplasie *des épithéliums glandulaires*. Disons, toutefois, que le plus grand nombre des anatomo-pathologistes se rattache à *l'origine conjonctive du cancer vrai :* les uns le faisant débuter dans les lacunes lymphatiques de ce tissu dont ils admettaient à priori l'existence, d'autres le faisant naître aux dépens des cellules plates interposées entre les faisceaux de ce même tissu conjonctif.

Nous sommes obligés de discuter, brièvement, les opinions des uns et des autres, pour arriver à démontrer que ce que nous appellerons l'*épithélioma intra-canaliculaire*, et le *carcinome vrai*, sont deux tumeurs bien différentes.

Au nombre de ceux qui admettent l'*origine conjonctive* du cancer, nous devons signaler, plus spécialement, Richard Volkmann de Halle (1), MM. Cornil et Ranvier (2),

(1) *Zur Histologie des Muskelkrebses* par Richard Volkmann. *Virchow's Archiv*, Bd. L, 1870, p. 543.

(2) « Ce qui caractérise le carcinome, c'est son développement dans les espaces plasmatiques du tissu conjonctif, et la glande mammaire n'échappe pas à cette règle. » (Cornil et Ranvier, *Manuel d'histologie pathologique*, *t.* I, p. 174. Paris, 1869.)

Cependant M. Cornil, dans un travail antérieur, inséré dans le *Journal de l'anatomie et de la physiologie*, a paru admettre l'origine du carcinome du sein par la genèse de nouveaux acini, qui, d'abord de nouvelle formation, ne tarderaient pas à s'altérer.

enfin le Dr Marc d'Espine de Genève (1). Ce dernier anatomo-pathologiste, dans une note récente, étudie le développement du cancer de la glande mammaire et, sur les coupes microscopiques qu'il a faites à la limite de la lésion, il a trouvé trois zones différentes, indépendantes de l'élément glandulaire, dont la description résume la manière de voir de ceux qui partagent son opinion.

Une première zone, la plus éloignée du noyau cancéreux, est le siége d'une sorte d'œdème (phase œdémateuse de Ranvier).

La deuxième est la zone de prolifération, dans laquelle les cellules plasmatiques du tissu conjonctif présentent une multiplication active de noyaux. L'exsudat, dû à cette prolifération, refoulant les faisceaux de tissu conjonctif, les a épaissis et a déterminé la formation d'espaces alvéolaires.

Enfin, dans la troisième zone, on trouve le tissu alvéolaire constitué avec tous les caractères qu'on lui reconnaît dans les carcinomes vrais.

Waldeyer (2) est le principal représentant des auteurs qui n'acceptent que l'*origine épithéliale du cancer vrai.*

Pour défendre cette opinion, Waldeyer admet la migration des cellules d'épithélium, provenant soit des culs-de-sac glandulaires, soit des lacunes lymphatiques. Mais ce fait reste douteux, et le devient davantage lorsqu'on réfléchit au volume, à la consistance, à la friabilité et à l'organisation avancée des produits épithéliaux. Dans ces conditions, nous ne comprenons pas comment pourraient

(1) *Contribution à l'étude du développement du carcinome de la mamelle*, par Marc d'Espine. (*Archives de physiologie normale et pathologique*, 1874, p. 177-180.)

(2) Virchow's Arch. Band. LV, 1872.

s'opérer les migrations de pareils éléments cellulaires. De plus, nous devons faire remarquer qu'au niveau des espaces où se produit le développement des nodules cancéreux, la glande a disparu. Si donc l'infection provenait des cellules épithéliales glandulaires, on ne pourrait l'expliquer que par une *action infectieuse* et toute hypothétique, propagée à distance, entre les mailles du tissu conjonctif et malgré la présence de couches plus ou moins épaisses de ce tissu.

D'ailleurs Waldeyer, tout en admettant que, dans le squirrhe et le cancer médullaire, les noyaux cancéreux proviennent des épithéliums normaux de la mamelle, est obligé de reconnaître dans cette forme morbide *plusieurs variétés bien distinctes*, fondées sur la manière dont se produirait leur développement.

Dans une *première variété* le processus, d'après lequel s'opérerait la migration des épithéliums, s'accompagnerait d'une infiltration considérable de petites cellules dans le tissu conjonctif existant entre les acini, travail pathologique qu'il désigne sous le nom de prolifération périacineuse. On verrait en même temps, les épithéliums des acini mammaires prendre part à la prolifération et former des houppes cancéreuses.

Il cite à l'appui de cette opinion et comme preuve le fait suivant : c'est que l'on réussit à injecter des substances colorées dans ces noyaux carcinomateux, en poussant une injection, par les canaux galactophores, dans les alvéoles. Mais ce n'est pas là une preuve que ces alvéoles soient une dépendance de la glande mammaire; car, si le cancer fait disparaître les culs-de-sac glandulaires proprement dits, les gros conduits galactophores échappent longtemps à ces envahissements et à la destruction

par le tissu cancéreux. Dans ces conditions, si leur calibre reste rarement perméable, lorsque ce fait arrive, ils peuvent quelquefois laisser pénétrer les liquides injectés jusque dans le centre des nodules cancéreux dont le développement a amené la disparition des lobules glandulaires qui se vidaient par ces conduits.

Quant à la prolifération péri-acineuse qui précèderait la formation des houppes cancéreuses, ne peut-on pas supposer une erreur d'observation par suite de laquelle plusieurs des différents stades du processus pathologique auraient échappé à Waldeyer. Il est difficile, en effet, de concilier son observation avec celle de M. Marc d'Espine, que nous acceptons pleinement, pour l'avoir vérifiée nous-même à plusieurs reprises.

Mais à côté de cette variété de cancers qui se rapporte évidemment à celle qui est admise par tous les anatomo-pathologistes, Waldeyer en décrit *une seconde* dans laquelle nous remarquons des caractères extérieurs et microscopiques très-importants à signaler. Il s'agit de tumeurs, dont les nodules cancéreux sont assez volumineux et semblables à de petits kystes séparés les uns des autres par de la substance intermédiaire, de telle sorte qu'ils n'ont pas l'apparence médullaire, mais ressemblent bien plus à une tumeur cystique à petites mailles. A son avis, on pourrait croire avoir affaire à un cystome, mais il ne se prononce pas formellement à ce sujet. En tout cas on peut s'assurer, dit-il, que ces cavités proviennent de la dilatation des extrémités terminales des conduits galactophores.

Pour résumer plus clairement les idées de Waldeyer sur l'origine du cancer, on peut dire : que si dans tous les cas, il admet que l'*épithélium glandulaire* est le

point de départ de la prolifération épithéliale et de la formation des alvéoles, il distingue *deux variétés de cancers du sein*, dont la première est identique par tous ses caractères au *cancer alvéolaire* proprement dit, tandis que la seconde se rapproche des tumeurs à *formation kystique d'origine acinienne*. C'est sans aucun doute à cette dernière variété que s'appliqueraient surtout les recherches de cet auteur sur les rapports des masses épithéliales avec les conduits glandulaires.

Les travaux que nous venons de citer tendent donc à établir, soit directement, soit indirectement, l'*origine conjonctive* du cancer alvéolaire. Nous croyons par conséquent que la *variété de tumeurs épithéliales* que nous avons pu étudier parmi les tumeurs du sein, et dont le mode de développement nous a paru se rattacher à l'*hyperplasie de l'épithélium des acini*, doit être considérée *comme se rapprochant* du carcinome par un certain nombre de caractères extérieurs, mais *doit en être différenciée* par son *origine dans les culs-de-sac glandulaires*, par *sa marche clinique relativement bénigne*, par *sa limitation exacte, pendant une longue période de temps*, à la *partie* réellement *sécrétante* de la glande mammaire. Avec Billroth, nous donnerons à cette variété de tumeur le nom d'*épithélioma intra-canaliculaire*.

Ce processus pathologique paraît se développer rarement d'une *façon primitive* sur le revêtement épithélial des culs-de-sac glandulaires, pour donner naissance à cette variété de tumeurs dont nous admettons l'existence. Il est bien plus fréquent de voir cette prolifération se montrer comme *phénomène secondaire*. Elle accompagne, dans ce cas, le processus irritatif qui, né dans le tissu conjonctif

péri-acineux, a été le point de départ dans ce tissu d'une activité nutritive exagérée. La prolifération épithéliale est alors *modérée* et *reléguée sur un second plan;* elle n'est que le résultat d'une excitation affaiblie et qui se passe dans une autre région de l'élément glandulaire.

Il arrive même fréquemment qu'on n'en retrouve aucune trace et que, si elle a existé, les indices de son existence ont été fugaces et ont rapidement disparu; le plus souvent, les seuls vestiges de sa présence antérieure consistent en un détritus granuleux formé par des cellules épithéliales desquamées et qui ont donné naissance à un magma ayant déjà subi la dégénérescence granulo-graisseuse.

TUMEURS D'ORIGINE CONJONCTIVE

Lorsque, au contraire, le travail morbide a porté *son action principale sur le tissu conjonctif péri-acineux*, qu'il y a pris une extension considérable et donné naissance à une production exubérante de tissu conjonctif nouveau ou à des dérivés de ce tissu, nous rentrons dans la seconde forme morbide, celle des deux qui est la plus fréquemment observée.

A l'occasion de ces tumeurs nous avons à nous poser et à résoudre un certain nombre de questions.

En premier lieu, est-ce véritablement dans le tissu conjonctif péri-acineux que se passe le travail morbide et que se produit le tissu néoformé? Certes il faut ici faire une distinction. Dans certains cas, et ce sont les plus rares,

dans ceux qui succèdent à un phlegmon chronique de la mamelle, le tissu conjonctif nouveau prend naissance dans le tissu *cellulo-adipeux péri-lobaire*. Il donne lieu par sa rétraction, lorsque ce phénomène se produit, à une sorte de *cirrhose* du sein, *cirrhose* dont nous étudierons plus tard les conséquences funestes sur le lobe atteint, ou sur la partie plus ou moins volumineuse de la glande ainsi altérée.

Le plus souvent, le travail pathologique a son point de départ primitif *dans le tissu conjonctif péri-acineux* dont nous avons étudié, dans nos considérations histologiques sur l'acinus, la disposition spéciale et que nous avons vu former des zones concentriques à la périphérie du cul-de-sac glandulaire. C'est ce que démontre l'étude d'un grand nombre de faits dans lesquels nous avons pu suivre le processus pathologique, depuis son point de départ jusqu'à ses conséquences les plus extrêmes.

Dans les faits où l'on peut assister au début de l'altération, la première chose que l'on constate, c'est une *augmentation notable de ce tissu conjonctif péri-acineux*. Les cellules qui y existent à l'état normal sont plus volumineuses, plus nombreuses; il en résulte un écartement pour ainsi dire mécanique, un allongement des culs-de-sac glandulaires dû à la même cause. L'examen de quelques pièces anatomiques, surtout des fibromes lobulaires circonscrits, ne laisse aucun doute à cet égard dans l'esprit de l'observateur.

Mais quelle est la forme qu'adopte le travail hyperplasique?

Donne-t-il toujours naissance à un tissu nouveau, analogue en tous points à celui qui existe normalement autour des acini? ou bien subit-il un certain nombre de modifi-

cations dans sa nature, dans ses propriétés histo-chimiques, dans ses caractères extérieurs ?

Quelle que soit la théorie que l'on adopte pour se former une idée sur la constitution intime du tissu conjonctif péri-acineux, le processus morbide est le même ou présente du moins la même apparence.

On sait que pour les uns, pour Virchow (1), entre autres, qui est l'auteur de la théorie cellulaire, le tissu conjonctif est formé par des cellules unies les unes aux autres par une masse fondamentale. Dans le tissu qui mérite par excellence la dénomination de tissu conjonctif, les éléments seraient des cellules étoilées, reliées par des prolongements canaliculés, donnant naissance à une série d'aréoles dans lesquelles serait contenue la substance conjonctive.

Cette conception a été profondément modifiée par M. Ranvier (2), qui a pu démontrer que cette disposition des éléments n'était qu'apparente, et qu'il fallait donner de la constitution intime du tissu conjonctif une autre explication. La substance intercellulaire serait représentée par des faisceaux sur les faces desquels seraient appliquées des cellules épithéliales, des endothéliums, nom sous lequel on les désigne habituellement. Ce sont ces cellules qui seraient les parties véritablement actives dans le tissu conjonctif ainsi conçu, et qui, par suite des modifications nutritives qu'exciterait en elles l'irritation qu'elles subissent, donneraient naissance à des modifications plus ou

(1) Voir *Pathologie cellulaire* par Rud. Virchow. Traduction Picard Paris, 1866, p. 36 et suivantes.

(2) *Des éléments cellulaires des tendons du tissu conjonctif lâche (tissu cellulaire)* par L. Ranvier. *Archives de physiologie normale et pathologique*, 1869, p. 471-487.

moins considérables dans la composition de ce tissu.

Quelle que soit celle de ces théories que l'on accepte et que l'on considère comme la véritable, on pourra s'expliquer tout aussi facilement l'apparence offerte par le tissu conjonctif à l'état normal, et se rendre compte des processus variés par lesquels il passe pour donner naissance à d'autres tissus qui en sont les dérivés.

Dans la théorie de Virchow, ce sont les cellules étoilées elles-mêmes qui prolifèrent, dont les noyaux se segmentent et donnent naissance à des cellules embryonnaires, capables de subir ultérieurement une série de modifications. Dans la théorie de M. Ranvier, ce rôle, ainsi que nous l'avons fait remarquer, est départi aux endothéliums.

Quoi qu'il en soit, voici ce qui se passe dans le tissu conjonctif péri-acineux.

Les éléments cellulaires prolifèrent et deviennent plus nombreux, surtout dans la première zone conjonctive, dans celle qui est sous la dépendance immédiate de l'acinus (1). Le plus souvent, ou pour mieux dire toujours, au début, sur des préparations convenables, on observe des éléments d'apparence fusiforme, et dus, d'après la théorie de M. Ranvier, à ce que les cellules endothéliales sont gonflées, turgides, tandis que les faisceaux intermédiaires deviennent moins volumineux, s'atrophient pour ainsi dire. Il s'est formé par ce travail morbide une sorte de tissu que l'on désignait, il n'y a pas longtemps encore, par le nom de *tissu fibro-plastique*, en le confondant, dans un certain nombre de cas, avec le *sarcome à cellules fusiformes*. On doit reconnaître, il est vrai, qu'il s'en rapproche beaucoup par l'aspect extérieur; cependant un examen attentif per-

(1) Voir nos considérations d'anatomie normale sur la constitution du tissu conjonctif de la glande mammaire (pages 81-92).

met d'apercevoir un certain nombre de différences qui rendent compte de la marche et de la terminaison différente de la lésion dans les deux cas.

Le premier tissu est celui d'*un fibrome* en pleine activité nutritive, tandis que le second appartient à un *sarcome* dans lequel les éléments et toutes les parties constituantes sont devenues embryonnaires, tout en conservant la forme allongée si caractéristique.

M. Verneuil (1), dans un mémoire inséré dans les *Bulletins de la Société de biologie*, après avoir fait cette confusion au point de vue histologique, avait vu cependant qu'il fallait établir une distinction sous le rapport du pronostic. Il avait constaté, en effet, que les éléments fibro-plastiques pouvaient donner naissance indifféremment à des *sarcomes* ou à des *fibromes proprement dits*. Il avait raison sur ce point particulier. Mais il n'en fallait pas moins séparer ces tumeurs de celles dont toutes les parties de la masse morbide, y compris les vaisseaux artériels et veineux, prennent, en même temps que le tissu propre du néoplasme, une structure entièrement embryonnaire et qui constituent alors le *véritable type du sarcome*.

Cette distinction une fois établie, nous voyons que l'hyperplasie conjonctive de la couche immédiatement périacineuse peut donner et donne naissance, le plus souvent, à une *production nouvelle* qui conserve ses caractères de *tissu conjonctif adulte*. Celui-ci, dans certaines circonstances, devient du *tissu conjonctif ancien*, *senile* pour ainsi dire. Dans le premier cas, ce sont *des fibromes;* dans le deuxième, des *fibroïdes* dans lesquelles les élé-

(1) Verneuil, *Comptes rendus des séances et des mémoires de la Société de biologie*, 2e série, t. II, p. 183. 1855.

ments cellulaires ont à peu près complétement disparu.

Mais ce n'est pas tout; l'évolution du tissu conjonctif normal peut dépasser les limites qui lui permettent de conserver sa structure régulière. Dans ce cas l'on voit la formation de l'élément cellulaire être hors de toute proportion avec celle de la substance intermédiaire qui disparaît; les vaisseaux eux-mêmes perdent leur structure normale. C'est d'abord la couche adventice de ces vaisseaux qui devient embryonnaire; puis la couche moyenne et la couche interne subissent la même évolution. Il en résulte ce fait que toute la zone péri-acineuse est occupée par un tissu nouveau, entièrement formé d'éléments embryonnaires, le plus souvent de forme ovalaire. L'analogie la plus parfaite existe entre ce tissu de nouvelle formation et le tissu que l'on rencontre habituellement dans les sarcomes. Il est impossible de ne pas considérer ces tumeurs comme de véritables *productions sarcomateuses* pouvant en présenter toutes les modifications de structure, de marche, de terminaison. Est-ce à dire que ces tumeurs offrent toute la gravité des sarcomes que l'on rencontre dans d'autres points du corps? Nous ne le croyons pas, et un certain nombre d'observations paraissent militer en faveur de notre opinion.

Ce tissu conjonctif péri-acineux peut être le point de départ d'une autre modification. Les cellules qui le constituent peuvent subir l'altération colloïde et donner naissance à un *myxome péri-acineux*. Ces tumeurs avaient été vues depuis longtemps, mais les opinions des pathologistes étaient partagées à leur sujet. Quelques-uns, les considérant comme très-graves et rapidement infectieuses, les confondaient certainement avec des carcinomes dans les-

quels les cellules épithéliales avaient subi la même altération colloïde.

Mais dans les faits de *myxomes purs* et n'ayant aucun rapport avec le cancer que nous avons actuellement en vue, par quelle série de modifications le tissu nouveau prend-il naissance et succède-t-il au tissu conjonctif péri-acineux? Des notions très-précises manquent sur ce point.

Virchow a noté cependant la parenté très-grande qui paraît exister entre le myxome et le lipome, et la prédilection que présente pour la production de ce tissu nouveau la masse cellulo-adipeuse. Cette particularité expliquerait la fréquence de ces tumeurs myxomateuses dans le tissu cellulaire sous-cutané et rendrait compte de leur développement dans le panicule cellulo-adipeux de la glande mammaire.

Est-ce dans la zone immédiatement péri-acineuse, constituée exclusivement par du tissu conjonctif, ou bien dans la couche plus extérieure et dans laquelle se déposent les lobules adipeux, que prend naissance ce tissu nouveau? Nous n'en savons rien, mais l'observation de Virchow pourrait porter à se rattacher à cette dernière hypothèse.

Si, actuellement, nous cherchons à résumer cette longue discussion sur l'origine des tumeurs de la glande mammaire, nous voyons que leur *point de départ* est *double*, qu'il peut résider soit dans le *revêtement épithélial* de l'acinus, soit dans le *tissu conjonctif péri-acineux*.

Dans le premier cas, alors que la lésion débute par l'épithélium glandulaire, on est en présence d'une variété de tumeurs, considérée par quelques auteurs comme un *carcinome*, et que nous regardons avec Billroth plutôt comme un *épithélioma*. Nous désignerons avec lui cette

variété de tumeur par le nom d'*épithélioma intra-canaliculaire*. Cette forme morbide pourrait être rapprochée de la *tumeur poly-adénique* de M. Verneuil et de M. Broca.

Dans le second cas, le processus pathologique a son origine dans le *tissu conjonctif péri-acineux ;* et alors plusieurs variétés peuvent être observées. Ou bien il donne naissance à une *simple hyperplasie de ce tissu* et produit un *fibrome*. Ou bien, en même temps que ce tissu s'accroît, il est modifié dans la nature de ses éléments constitutifs, ce qui amène la formation d'un *myxome* ou d'un *sarcome*, selon que les éléments nouvellement produits subissent l'*altération colloïde* ou restent *embryonnaires*, en même temps qu'ils deviennent plus nombreux.

Nous étudierons donc, comme *formation péri-acineuse*, des *fibromes*, des *sarcomes* et des *myxomes*, et comme *production endo-acineuse* des *épithéliomas intra-canaliculaires*.

Telles sont les tumeurs habituellement rencontrées dans la mamelle et que nous étudierons plus spécialement.

On connaît la rareté de l'*enchondrôme* de cette glande dans l'espèce humaine du moins; nous en dirons cependant quelques mots pour être complets.

Il nous faudra parler aussi de quelques autres tumeurs que l'on ne rencontre qu'exceptionnellement dans le sein, comme la *tumeur ostéoïde*, le *galactocèle* dont nous rapprocherons l'étude de celle des *kystes par rétention*.

Enfin, nous aurons à voir quelles sont les relations que l'état pathologique désigné sous le nom d'*hypertrophie générale de la mamelle* présente avec les diverses formes morbides que nous aurons successivement étudiées.

TROISIÈME PARTIE

ANATOMIE PATHOLOGIQUE

CHAPITRE PREMIER

GÉNÉRALITÉS SUR L'ANATOMIE PATHOLOGIQUE DES TUMEURS BÉNIGNES.— COULEUR. — VOLUME. — POIDS. — DENSITÉ, ETC., ETC.

D'après un usage assez justifié, on doit faire précéder toute description anatomo-pathologique, surtout lorsqu'il s'agit de tumeurs, de quelques considérations générales sur le volume, la couleur, la consistance, le siége, en un mot, sur tous les caractères extérieurs des productions morbides que l'on désire étudier. Il existe un certain nombre de tumeurs pour lesquelles il est utile d'acquérir ces notions préliminaires par une vue d'ensemble; on évite ainsi des répétitions toujours inutiles. Mais pour les tumeurs bénignes du sein, tel n'est pas le cas, à cause des différences profondes que l'on est appelé à constater dans les tissus de ces tumeurs et dans le développement de ces productions morbides.

Tous les caractères extérieurs que nous venons d'énumérer offrent une grande variabilité dans la manière dont ils se présentent, et ne prêtent ainsi que rarement

à des rapprochements utiles. Que nous servirait de savoir que les *tumeurs dites adénoïdes* du sein n'ont en général, à leur début, qu'un volume très-petit, pour atteindre ensuite des dimensions tellement considérables qu'elles forment parfois une masse plus grande que celle d'une tête d'adulte? Il nous importe peu également d'apprendre que le poids correspondant à ces variations de volume oscille entre quelques grammes et plusieurs kilogrammes, si nous ne connaissons pas les causes qui président à ces modifications.

On doit, assurément, tenir compte de ces changements dans l'aspect des tumeurs dites adénoïdes, mais nous nous servirons plus utilement de ces notions lorsque nous étudierons à part les diverses variétés anatomiques établies dans cette grande classe de néoplasmes.

Dans cette partie de notre travail, nous verrons que les *fibromes purs* ne dépassent pas, si ce n'est d'une façon exceptionnelle, des dimensions moyennes. En effet, leur volume habituel, alors qu'ils sont arrivés à leur complet développement, est le plus souvent celui d'une orange. Les tumeurs, au contraire, qui acquièrent les dimensions extraordinaires notées par tous les auteurs, sont presque toujours constituées, dans la plus grande partie de leur étendue, par un véritable *tissu sarcomateux*.

Les changements de coloration que présentent ces tissus morbides sont également très-nombreux et très-fugaces. Lorsque le néoplasme est essentiellement fibreux, la surface de la coupe est d'une couleur blanche nacrée, traversée le plus habituellement par des faisceaux d'aspect aponévrotique. Ce sont ces faisceaux qui, en s'entre-croisant en différents sens, dessinent des travées d'une apparence toute particulière. Lorque les fibromes

sont jeunes et en voie d'évolution, le tissu interposé entre les mailles de ce réseau fibreux présente une coloration plus rosée, en rapport avec une richesse vasculaire plus grande et avec une abondance considérable d'éléments embryonnaires. Quelquefois, d'anciennes hémorrhagies interstitielles donnent une teinte jaune rouille, opaque, aux tissus dans lesquels elles se sont produites. Enfin, une coloration rouge sombre est généralement en rapport avec un développement télangiectasique assez prononcé.

On note les mêmes variations très-manifestes lorsqu'on étudie la consistance au toucher présentée par ces productions morbides. Ce caractère physique est bien différent et bien différemment perçu suivant les circonstances dans lesquelles on le recherche, et suivant les tissus que l'on examine. Lorsque la tumeur est entière et contenue dans sa capsule fibreuse intacte, la palpation donne une sensation tout à fait autre que lorsque la même tumeur a été sectionnée en deux portions à peu près égales. D'autre part, la sensation ressentie est modifiée par la présence de ces cavités kystiques plus ou moins considérables que l'on rencontre, presque constamment, dans toutes les tumeurs, lorsqu'elles ont acquis un volume moyen.

La présence de ces cavités peut faire croire à l'existence d'un tissu plus mou que celui qui existe réellement; mais l'erreur inverse peut être également commise. Il n'est pas rare de rencontrer des cas où la mollesse toute particulière des tissus qui constituent les lobes de la tumeur fait supposer, à tort, qu'il existe des cavités kystiques remplies d'un liquide plus ou moins filant, plus ou moins muqueux. Néanmoins, ces erreurs possibles étant mises de côté, il faut reconnaître que les sensa-

tions fournies par le palper donnent, sur la consistance des tissus qui constituent la tumeur, des notions assez exactes et en rapport avec la nature intime de ces mêmes tissus.

Lorsque la *tumeur est fibreuse* dans la plus grande partie de son étendue, on percevra par le toucher une dureté toute particulière, presque chondroïde. Si, au contraire, le *tissu fondamental* est surtout *sarcomateux*, la résistance au toucher sera diminuée et pourra, dans certains points, faire place à une sensation de mollesse assez grande. Mais, de toutes ces tumeurs, celles dont la consistance est la moindre, il est vrai qu'elles sont les plus rares, ce sont *les myxomes*. En effet, s'il est fréquent de rencontrer une *altération muqueuse, disséminée par nodules isolés* dans un grand nombre de tumeurs du sein, il est exceptionnel de voir une tumeur tout entière présenter, dès son début et dans toute son étendue, l'*altération myxomateuse*.

Comme on le voit, par cette revue rapide, ces caractères extérieurs ne nous donnent aucune notion bien précise et immédiatement applicable. Cependant, il est deux phénomènes anatomiques dont l'importance, différente pour chacun d'eux suivant le point de vue auquel on se place, devient assez grande, par suite de leur caractère de généralité, pour devoir attirer tout particulièrement notre attention.

Nous voulons parler, en premier lieu, des *points où se développent* ces tumeurs et de leurs *migrations ultérieures*, et par conséquent étudier, à cette occasion, les rapports qu'elles peuvent contracter successivement avec les différentes parties de la région thoracique.

Le second fait anatomique qui doit ensuite fixer notre

attention est relatif à la présence, dans ces tumeurs, de *cavités lacunaires* ou *kystiques*, avec ou sans *végétations intérieures*. Ce caractère se retrouve toujours, le plus habituellement visible à l'œil nu, quelquefois perceptible seulement à l'examen microscopique, mais dans ce cas on assiste au début de l'évolution morbide qui préside au développement de ces cavités. Son existence constante en fait un des caractères anatomiques les plus précieux. Nous aurons à discuter sa valeur et les explications données relativement au mécanisme qui préside à la genèse de ces cavités si singulières.

CHAPITRE II

DE L'ORIGINE GLANDULAIRE DES TUMEURS MAMMAIRES BÉNIGNES; DES DIFFÉRENTES RÉGIONS OU ELLES SE DÉVELOPPENT; DE LEURS MIGRATIONS ULTÉRIEURES.

On peut se placer à un double point de vue pour étudier l'origine de ces tumeurs. D'abord, il faut démontrer leur origine glandulaire, que nous admettons pleinement, ainsi qu'on a pu le voir dans nos études antérieures, quelles que soient d'ailleurs les modifications de siége subies par le néoplasme Ensuite, on doit rechercher quelles sont, parmi les différentes parties de la glande, celles qui deviennent plus particulièrement le point de départ du processus morbide.

Nous avons dit que nous admettons l'origine glandulaire de ces tumeurs. C'est une opinion que nous partageons avec tous les anatomo-pathologistes de notre époque. Mais ce que les études microscopiques ont rendu facile, ne l'a pas toujours été pour tout le monde, pour ceux, particulièrement, qui n'avaient pas ce moyen d'investigation à leur disposition. Aussi a-t-on vu, jusqu'à ces dernières années, certains auteurs nier l'origine glandulaire des tumeurs dites adénoïdes du sein.

Si cette erreur n'était pas excusable, alors que le néoplasme se trouvait en plein englobé dans la glande mammaire, il était possible de la comprendre, lorsqu'il s'agissait de certaines de ces tumeurs presque absolument isolées du tissu glandulaire. On a pu voir, au point de vue clinique, quelques-unes des productions morbides auxquelles nous faisons allusion, être prises pour des ganglions lymphatiques plus ou moins volumineux et plus ou moins écartés de leur situation normale.

Nous chercherons à nous rendre compte des causes qui ont amené ces erreurs, et à expliquer le processus qui a présidé à ces déplacements.

L'origine glandulaire avait été acceptée par Astley Cooper dont nous avons analysé les travaux sur les tumeurs mammaires chroniques. Presque tous ceux qui sont venus après lui, trouvant comme lui ces tumeurs en connexion intime avec le tissu glandulaire, avaient accepté cette opinion; c'était de là qu'était née la théorie du *cysto-sarcome* de Muller, de la *tumeur cystique* de Brodie, de l'*adénome* de Lebert. Velpeau seul a rejeté pendant longtemps ces idées; c'est ce qu'indiquait le terme de *fibrineuses* et plus tard d'*adénoïdes* par lesquels il désignait ces néoplasmes.

Nous avons étudié, en détail, l'une et l'autre de ces théories du chirurgien de la Charité, et nous avons vu que, pour donner le nom de *fibrineuses* à ces tumeurs, il se fondait sur certaines analogies de couleur et de consistance et sur quelques caractères étiologiques, qui les lui faisaient considérer comme des produits nés sous la dépendance d'un épanchement sanguin.

Plus tard, lorsque Lebert et son école eurent démontré dans ces productions morbides une *apparence acineuse*,

Velpeau admit une organisation du caillot assez avancée pour amener la genèse d'éléments glandulaires plus ou moins parfaits; le terme de *tumeur adénoïde* vint indiquer l'évolution subie par les idées de Velpeau. Nous ne reviendrons pas sur les objections péremptoires que l'on peut opposer à ces deux théories. Nous ferons remarquer seulement que l'organisation des produits hématiques se fait d'une façon bien différente de celle qui était admise par l'éminent clinicien.

Les preuves que l'on peut apporter, pour démontrer l'origine glandulaire des tumeurs dites adénoïdes, sont multiples et puisées à différentes sources. Les unes se trouvent à la disposition de tous les chirurgiens et peuvent être constatées dans presque tous les cas : ce sont des preuves essentiellement cliniques, fournies par des symptômes en rapport avec les fonctions de la glande mammaire, par l'examen direct pendant le cours de l'opération, ou enfin, lorsque celle-ci est terminée, par une dissection complète de la tumeur.

Les autres preuves sont d'une nature plus délicate et demandent des examens microscopiques minutieux; mais leur recherche s'applique à tous les faits. Elles donnent une démonstration complète qui permet de saisir, le plus souvent, pour ainsi dire sur le vif, le processus morbide qui a présidé au développement des néoplasmes, et de se rendre compte des différentes modifications que ceux-ci présentent dans leurs caractères extérieurs.

Comme exemple de démonstration clinique, on peut citer le fait rapporté, avec beaucoup de détails, par Goyrand d'Aix, fait qui vient, après un grand nombre d'autres, démontrer l'origine glandulaire des tumeurs dites adénoïdes.

La tumeur dont il s'agissait avait débuté avant le mariage; elle se développa d'une façon extraordinaire à l'occasion d'une grossesse et de la lactation qui en fut la suite. On dut l'enlever à cause d'un accroissement rapide qui lui fit atteindre en peu de temps un volume énorme. Dans le cours de l'opération on put constater, d'une façon certaine, la continuité du tissu de la masse morbide avec celui de la glande, et l'examen de la pièce, après l'opération, confirma absolument cette opinion (1).

Il est à remarquer, de plus, que depuis l'accouchement jusqu'au moment où M. Goyrand dut intervenir, la lactation avait eu lieu dans la glande malade, et les résultats de l'examen anatomique démontrèrent qu'un liquide, analogue à du lait, se produisait aussi bien dans la tumeur que dans le reste de la glande mammaire.

Cette démonstration si nette des relations glandulaires de ces tumeurs s'applique, dans presque tous les cas, à celles qui se sont développées dans le centre de la glande mammaire ou bien encore vers sa face postérieure. S'ap-

(1) Voici d'ailleurs ce que démontrait cet examen anatomique :

« ..... Sur des coupes pratiquées dans toutes les directions se voient de petites ampoules ou des canaux blancs qui, ouverts avec la pointe du bistouri, donnent du lait. Ils sont en très-grand nombre; on en compte six ou huit sur une surface de l'étendue d'une pièce de deux francs. En disséquant ces vaisseaux on les voit se diviser, se subdiviser et se terminer enfin dans des granulations. » (Goyrand, *Étude sur les tumeurs adénoïdes du sein. Bulletin de thérapeutique*, t. LIII, p. 537. 1857).

On peut rapprocher de ce fait l'observation suivante due à Lenoir et qui n'est pas moins probante.

« Il y a environ dix ans, je fus consulté par une dame de Meaux qui me présenta sa fille portant dans le sein gauche une de ces petites tumeurs mobiles et granuleuses que je connaissais alors sous le nom de tumeur mammaire chronique. Cette dame me demandait si sa fille pouvait être mariée dans l'état de santé où elle se trouvait; je répondis affirmativement.

» Quel fut mon étonnement quand, à 18 mois de là, je fus appelé à Meaux auprès de cette jeune personne alors mariée et récemment accouchée, afin de lui pratiquer l'extirpation de la mamelle. J'appris d'elle alors que devenue

plique-t-elle, avec le même succès et la même certitude, à celles qui ont pris naissance dans les lobules de la périphérie de la glande et qui, par suite de leur accroissement ultérieur, se sont isolées plus ou moins complétement de la mamelle ? Nous ne le croyons pas. Il faut, alors, procéder à cette détermination avec plus de rigueur ; c'est ce qu'ont fait MM. Broca et Verneuil pour celles de ces tumeurs qui restaient encore adhérentes à la glande mammaire par un lien plus ou moins large. Leurs recherches communiquées, soit à la Société anatomique, soit à la Société de chirurgie, ont démontré qu'à l'aide d'une dissection attentive, ils arrivaient toujours à un pédicule plus ou moins étroit, établissant nettement la continuité de la glande avec la tumeur. Dans ce pédicule, où cheminaient le plus fréquemment des vaisseaux, on apercevait souvent un prolongement de tissu glandulaire. D'autres fois, on n'y voyait que de simples cordons tubuleux qui allaient se continuer avec les conduits excréteurs. Dans les cas où,

femme et mère elle avait vu son sein gauche s'accroître plus que le droit pendant la grossesse, et que vers la fin de celle-ci et après son accouchement, le volume de ce sein s'était tellement accru que la peau qui le recouvrait s'était fendue en plusieurs points de sa surface, et laissait voir à nu le tissu de la glande d'où s'écoulait incessamment une quantité notable de lait mêlé de pus.

» Le sein gauche avait le volume d'une tête d'adulte et offrait une peau fine, lisse, tendue, crevassée en différents points par lesquels s'écoulait le mélange de pus et de lait signalé plus haut, et la quantité de ce liquide était telle, qu'il traversait les pièces de pansement et épuisait les forces de la malade.

» L'opération faite, la masse pesait 5 livres, le tissu de la tumeur offrait l'aspect granulé et rougeâtre qu'avait le tissu de la mamelle elle-même, alors encore le siége de la fluxion sanguine qui existe pendant la lactation ; et de toutes les coupes pratiquées sur ces deux tissus sortait par la pression une notable quantité de lait.

» La malade guérit. » (Observation extraite du mémoire déjà cité de Goyrand.)

à l'œil nu, ce pédicule ne paraissait contenir que du tissu conjonctif et des vaisseaux, on y trouvait à l'examen microscopique, des tubes amincis, remplis d'épithélium. C'était des conduits excréteurs en voie d'atrophie.

Lorsque ce lien n'est plus perceptible, même à l'examen anatomique le plus minutieux, comment suppléer à ce mode de démonstration? Certes, c'est dans ce cas que l'examen microscopique devient indispensable et permet de résoudre la difficulté.

Mais on doit se demander si des faits analogues à celui que nous supposons existent en réalité, s'il est vrai que l'on rencontre des tumeurs dites adénoïdes du sein complétement isolées de la glande mammaire.

Il faut être réservé à ce sujet, car tous les faits que nous avons pu observer, et tous ceux qui sont cités dans les auteurs n'ont été examinés que de deux manières : d'abord cliniquement, et par ce mode d'exploration leur indépendance avait paru si nettement démontrée que, pour le plus grand nombre de faits auxquels nous faisons allusion, une erreur avait été commise. L'examen anatomique succédant immédiatement à l'opération, paraissait devoir fournir des renseignements plus précis, et cependant cette précision n'était qu'apparente, car on était placé dans des conditions défectueuses d'observation. En effet, pour être à même de décider s'il existait ou non des liens rattachant la tumeur à la glande, il eût été nécessaire d'enlever en même temps toute la partie la plus proche de la glande mammaire, ce qui dans aucun de ces cas n'a été fait. L'*isolement même de la masse morbide* paraissait *faire une loi de respecter* le tissu glandulaire qui ne semblait pas être mis en cause.

Mais si nous ne pouvons pas accepter, comme abso-

lument démontré, l'isolement complet de ces tumeurs au point de vue anatomique, rien ne s'oppose à ce qu'on puisse l'admettre comme possible, comme probable même. Lorsque nous avons parlé des recherches de MM. Broca et Verneuil sur la nature de ce pédicule qui relie ces tumeurs à la glande mammaire, nous avons vu que, quelquefois, il était constitué uniquement par quelques tubes à demi atrophiés et tapissés par un épithélium cubique, seuls vestiges des conduits excréteurs du lobule. Si l'on admet que cette atrophie ait été poussée plus loin, et si les causes qui ont pu la faire commencer continuent à agir, et rien ne s'y oppose, nous aurons l'isolement absolu de la tumeur dite adénoïde, car rien de glandulaire ne la rattachera plus au tissu de la glande mammaire.

Sans arriver à une séparation aussi complète, il n'est pas rare de rencontrer de ces tumeurs qui se sont éloignées plus ou moins de la mamelle. Comment *cet isolement, ces migrations* ont-elles pu se produire et faire qu'une tumeur, primitivement reliée à la glande mammaire, s'en soit éloignée suffisamment pour être considérée comme absolument indépendante de cet organe?

M. Ollier (1), dans un mémoire inséré dans la *Gazette médicale* de Lyon, a étudié ce point particulier de la physiologie pathologique de ces tumeurs. Pour lui, on doit le rattacher à deux causes essentielles et primordiales. Dans certains cas, ce fait serait dû à ce que les lobules de la glande, au lieu d'être agglomérés, sont isolés les uns des autres et perdus dans la masse cellulo-adipeuse de la région mammaire : la glande est pour ainsi dire

(1) Ollier, dans *Gazette médicale de Lyon*, 1855, p. 141.

éparpillée et diffuse. Dans d'autres cas, M. Ollier serait disposé à croire à la multiplicité des glandes mammaires. Il admettrait cette opinion, plutôt que de supposer la formation de toute pièce, en dehors de la période embryonnaire, d'un tissu aussi complexe que l'est le tissu glandulaire.

On peut faire de sérieuses objections à cette manière de voir du chirurgien de Lyon. Il est vrai que la *multimammie* se rencontre quelquefois, quoique d'une façon exceptionnelle, dans l'espèce humaine; mais les points où l'on observe ces glandes surnuméraires sont bien éloignés de ceux où siégent presque constamment les *tumeurs migratrices*. Aussi, ne devons-nous considérer cette opinion de M. Ollier que comme une hypothèse, ingénieuse il est vrai, mais n'ayant aucun fondement sérieux.

Nous ne pouvons pas en dire autant de la première explication qu'il donne. Elle est très-probable et a pour elle, en premier lieu, la réalité de la disposition anatomique sur laquelle elle s'appuie.

Voyons d'abord comment se produit le phénomène, nous chercherons ensuite à l'expliquer.

Il se développe sous une influence quelconque, dans une glande mammaire une tumeur dite adénoïde, d'abord petite, mal délimitée, et qui se confond plus ou moins avec le tissu glandulaire. Lorsqu'elle a pris naissance à la périphérie de la glande, on l'aperçoit plus tôt et plus nettement et on sent, dans ce cas, le lien, le *pédicule* qui la rattache à la glande elle-même; puis au fur et à mesure qu'elle augmente de volume, elle s'isole de plus en plus des tissus ambiants, elle devient plus libre. Elle se rapproche alors davantage de la peau sous laquelle on la fait rouler et glisser plus facilement.

Plus tard encore ce *pédicule* s'atténue, s'étire, s'allonge et finit par se perdre complétement dans l'atmosphère cellulo-adipeuse péri-glandulaire, et même lorsqu'on peut disséquer la tumeur après son ablation, il n'est pas toujours possible de retrouver les éléments de ce pédicule. Faut-il admettre avec Lebert qu'il subsiste toujours, mais à l'état rudimentaire? La discussion à laquelle nous nous sommes précédemment livrés sur cette partie de la question doit nous laisser dans l'incertitude à ce sujet, bien que la comparaison faite par M. Ollier pour justifier et expliquer cette disparition absolue qu'il admet, puisse paraître suffisante pour nous porter à nous ranger du côté du chirurgien de Lyon. Voici en effet comment il se rend compte des phénomènes successifs qui se passent et la comparaison qu'il fait.

Qu'un de ces lobules, appartenant à une glande mammaire dissociée et éparpillée dans toute la région, devienne malade et donne naissance à un néoplasme dû à l'hyperplasie du tissu conjonctif intra-lobulaire, la tumeur est d'abord reliée à la glande par un *pédicule*, constitué principalement par le canal excréteur du lobule et par une couche plus ou moins considérable de tissu conjonctif péri-canaliculaire. Soumis à des tiraillements incessants, par suite des mouvements imprimés à la masse morbide, ce pédicule peut-il se rompre? D'après M. Ollier il se passerait pour ces tumeurs et pour leur pédicule ce qui se produit pour les franges et surtout pour les productions pédiculées de la synoviale du genou, lorsqu'elles donnent naissance à des corps étrangers articulaires.

On admet, en effet, que dans ce cas le pédicule du corps articulaire finit par se rompre à la longue, à force d'avoir été soumis à des distensions répétées. Cette comparaison

est ingénieuse et a pour elle un certain nombre d'analogies.

Dans le cas où cette hypothèse serait vraie, à quelles causes rattacher les mouvements incessants, les tiraillements répétés subis par la tumeur? A notre avis on n'a pas suffisamment fait attention à un fait, c'est que le plus grand nombre des tumeurs dites adénoïdes se développent dans la moitié externe de la glande mammaire; la proportion en faveur de ce lieu d'élection est considérable. Que l'on se représente une de ces tumeurs née dans la partie périphérique de la glande que nous venons d'indiquer; tant que la masse morbide est petite, elle se perd dans le tissu cellulo-adipeux, les pressions qu'elle subit à chaque mouvement du bras et de l'épaule sont peu sensibles et ont sur elle une action à peine plus prononcée que sur les autres lobules glandulaires. Mais, lorsque son volume s'est accru, lorsque la tumeur dépasse notablement la saillie du tissu glandulaire qui est dans son voisinage, elle n'est plus protégée contre les pressions répétées que lui font subir et le grand pectoral et la peau à chacun des mouvements incessants qui se passent dans cette région; elle fuit devant cette pression, elle tend fatalement à gagner quelques-uns des points de la région où elle sera protégée contre une compression incessante. Si donc son pédicule est assez mince, assez isolé, il cède et la tumeur se dirige progressivement vers le bord antérieur de l'aisselle, et dépassant le bord inférieur du grand pectoral, vient se loger dans le voisinage de l'excavation axillaire, et se mettre à l'abri des pressions qu'elle subissait.

Telle est l'explication que l'on peut donner de ces changements de place si curieux, et c'est à celle-là que l'on doit s'arrêter, plutôt que de supposer l'existence de forces spé-

ciales d'origine inconnue, comme le fait M. Ollier, forces qui viendraient agir de façon à écarter les tissus malades des tissus sains. Certes, il existe une circonstance, sur laquelle l'attention n'a pas été suffisamment attirée et qui est une cause adjuvante très-importante de ces déplacements: nous voulons parler de la limitation exacte des tumeurs dites adénoïdes par une capsule fibreuse, bien distincte des tissus connectifs ambiants. Nous verrons que l'origine de ce fait anatomique tient au mode de développement de ces tumeurs aux dépens du tissu conjonctif péri-acineux, et qui, par conséquent, est contenu dans l'intérieur du lobule. Cette absence de prolongements multiples périphériques facilite beaucoup, on le comprend de reste, l'isolement de ces tumeurs et leurs migrations ultérieures.

Nous citons deux exemples remarquables de ces modifications de siége; le premier, dû à M. Ollier et extrait de son mémoire, nous fait assister à toute l'évolution du phénomène; le second, non moins intéressant, a été observé par M. Gosselin et mérite l'attention à plusieurs points de vue. Nous reviendrons sur ce dernier fait, au sujet de l'anatomie pathologique des fibromes mammaires.

Observation I. — Migrations successives d'une tumeur adénoïde du sein. Opération. (Extraite du mémoire de M. Ollier, in *Gazette médicale de Lyon*, p. 146, 1855.)

Claudine Paul, née à Lyon, est âgée de vingt ans. Bonne constitution, tempérament lymphatico-sanguin; pas de maladies antérieures; pas de signe de scrofule; rien du côté de l'hérédité. Réglée depuis l'âge de quatorze ans; depuis un an menstrues moins abondantes mais régulières.

Il y a deux ans, coup de barreau de chaise reçu sur le

sein gauche; six mois après la malade découvre en haut et en dehors de la glande une petite tumeur dure, peu mobile, non douloureuse. La tumeur grossit peu à peu; de temps en temps elle était douloureuse à la pression. En grossissant elle devenait plus mobile; mais, d'après l'expression de la malade, elle *semblait être attachée à un nerf*. Peu à peu ce *prétendu nerf disparut* et la tumeur *devint tout à fait mobile sous la peau en dehors de la glande.*

A l'entrée de la malade à l'hôpital, la tumeur est du volume d'une grosse noix, dure, un peu bosselée, mobile sous la peau, tout à fait indépendante de la glande; pas de ganglions axillaires engorgés; état général excellent. M. Bonnet pratique l'ablation de la tumeur, il reconnaît qu'elle est tout à fait isolée, complétement indépendante de la glande.

A l'examen microscopique on y trouve des éléments glandulaires enveloppés dans une gangue fibreuse. La coupe de la tumeur est celle d'un corps fibreux; elle a en certains points un aspect grenu manifeste.

Mais après avoir démontré, même par les moyens à la portée de tous les observateurs, l'origine glandulaire des tumeurs dites adénoïdes, après avoir vu quel était le mécanisme qui présidait à la migration plus ou moins lointaine de ces mêmes tumeurs, nous devons nous demander si ces changements de situation ne sont pas en rapport avec des points d'origine particuliers.

Ces tumeurs ont leur point de départ dans toutes les régions de la glande; elles peuvent à leur début être périphériques, ou bien partir de la face antérieure, de la face postérieure, enfin se développer dans le centre

de la mamelle. Mais, on ne peut pas dire qu'elles naissent indifféremment dans toutes les régions que nous venons d'énumérer. Quelques points paraissent se prêter, plus que d'autres, à la production de ces néoplasmes.

Cette étude n'a pas été faite jusqu'à ce jour et dans les auteurs, nous n'avons trouvé aucun renseignement à ce sujet. Mais, en nous fondant sur les 33 observations qui servent de base à ce travail, nous avons pu arriver à certaines conclusions, sur lesquelles nous reviendrons à l'occasion de l'étiologie. Il ressort de nos recherches que la très-grande majorité des tumeurs dites adénoïdes se développe dans la demi-circonférence externe de la mamelle, surtout dans sa partie supérieure. Cette disposition est-elle en rapport avec des conditions de traumatisme plus facile? Nous étudierons ce point plus en détail; mais s'il est un fait constant, c'est celui que nous venons d'établir.

Cette disposition, et c'est là où nous voulons en venir, est favorable aux migrations des tumeurs, puisque celles-ci se trouvent, dès le début, dans le voisinage de régions rendues très-mobiles par suite de chacun des mouvements de l'épaule et de la cage thoracique.

Les changements produits dans les rapports réciproques de la tumeur et de la glande mammaire sont bien différents suivant que le produit morbide a pris naissance dans telle ou telle région de la mamelle. Si la tumeur dite adénoïde s'est développée dans un des lobules superficiels de la face antérieure, dans le voisinage de l'aréole et de la zone péri-aréolaire, elle devient très-rapidement et très-nettement isolée. Le contraire se produit lorsqu'elle a pris naissance dans les parties centrales de la glande. Enfin, si elle est née vers la face profonde, elle repousse en avant

la mamelle, mais en même temps qu'elle la repousse en avant elle la rejette en bas sous l'influence de l'action de la pesanteur et aussi parce que la glande peut se loger plus facilement dans cette partie inférieure, en refoulant les couches cellulo-adipeuses sous-cutanées.

Enfin, pour être complets, nous devrions rechercher quelles sont celles des zones du tissu conjonctif péri-acineux et intra-lobulaire qui deviennent le point de départ du néoplasme, pour celles de ces tumeurs qui sont des dérivés du tissu conjonctif; mais comme ce point d'anatomie si intéressant est lié très-intimement à l'histoire du développement des cavités kystiques et des espaces lacunaires, nous l'étudierons en détail à cette occasion. Nous nous ferons une idée plus juste de l'importance de cette question, alors que nous verrons la relation intime qui existe entre le point de départ du processus pathologique et les diverses modifications très-variées qu'il présente dans ses caractères extérieurs, même grossiers.

Nous donnons, à la suite de ces considérations, notre seconde observation relative aux migrations des tumeurs. L'étude anatomo-pathologique qu'elle renferme pourra déjà aider à se faire une idée assez exacte de ce qui se passe autour des éléments glandulaires, dans l'intérieur de chacun des lobules atteints.

Observation II. — Fibrome circonscrit péri-canaliculaire. — Dilatation et élongation mécanique des acini. — Migration de la tumeur.

La nommée S.... Joséphine, âgée de quarante ans. Entrée le 20 juin 1873 à l'hôpital de la Charité; salle Sainte-Catherine, lit n° 15 : service de M. le professeur Gosselin.

Opérée le 22 du même mois. Sortie guérie le 26 juillet.

La malade, âgée de quarante ans, avait toujours joui jusqu'à ce jour d'une bonne santé habituelle; elle avait toujours été et est encore bien réglée. Elle portait, depuis deux ans, sur la partie latérale externe du sein droit une tumeur du volume d'un œuf de pigeon. Cette grosseur avait débuté deux ans avant l'entrée de la malade dans le service, par une petite tumeur mobile, indolente, roulant facilement sous le doigt. Au moment où on l'examina pour la première fois, alors qu'elle avait atteint le volume que nous avons indiqué, elle se rapprochait tellement du creux de l'aisselle que M. Gosselin crut d'abord à la présence d'un ganglion lymphatique hypertrophié.

La tumeur était dure au toucher, mobile, recouverte de bosselures arrondies; elle n'avait aucune adhérence avec la peau ni avec les parties profondes; on ne sentait dans cette partie aucun cordon se dirigeant, soit vers l'aisselle, soit vers la glande mammaire, de telle sorte qu'elle paraissait indépendante de la glande. Il n'y avait jamais eu d'écoulement par le mamelon.

L'opération est faite de la façon suivante :

Une simple incision permet d'arriver sur la tumeur qui s'énuclée très-facilement, si ce n'est en arrière où existaient des adhérences qu'il fut facile de déchirer.

Quelques jours après il se déclare un érysipèle qui part des bords de la plaie et envahit successivement toutes les parties du corps, sauf le cuir chevelu. La cicatrisation s'arrêta tout le temps de la durée de cette complication, pour se compléter très-rapidement lorsqu'elle eut disparu.

Examen de la pièce. — Tumeur du volume d'un œuf, de forme ovalaire, un peu aplatie à sa face postérienre

par laquelle elle répondait à la glande mammaire.

Cette tumeur parfaitement énucléée, est recouverte d'une enveloppe fibreuse très-nette, quoique mince, et sur laquelle il n'est resté aucun débris du tissu adipeux voisin. Sa surface extérieure est bosselée, recouverte de mamelons arrondis, peu saillants, à base très-large et se continuant avec la masse principale. Les bosselures sont séparées par des dépressions plus ou moins profondes, au niveau desquelles la capsule fibreuse d'enveloppe est plus épaisse et paraît se continuer dans le centre de la tumeur. Sur une coupe médiane, la surface de la coupe présente une coloration blanc grisâtre, rosée par place, bien que la vascularisation paraisse peu développée. Sur cette même surface, apparence lobulaire marquée par des tractus conjonctifs lamelleux qui, en s'entre-croisant, circonscrivent des espaces arrondis, caractérisés eux-mêmes par une coloration plus opaque et se rapprochant du blanc laiteux. Cependant le tissu de la tumeur est compacte et n'est pas divisible en segments plus petits; toutes les parties se tiennent et sont adhérentes à la capsule. Cette masse est traversée par des canalicules dilatés dont les coupes restent béantes sur la surface de section; dans quelques-uns de ceux qui sont les plus dilatés on observe de petites végétations arrondies, mais ce fait est pour ainsi dire exceptionnel, tandis que la dilatation des canaux est retrouvée dans toutes les parties de la tumeur.

Examen microscopique fait par M. Coÿne. — Sur des coupes fines, et suffisamment larges pour étudier une étendue assez grande de la tumeur, on constate les faits suivants :

Le tissu conjonctif interlobulaire et inter-acineux présente de très-grands changements et a produit des modifi-

cations secondaires considérables de la portion glandulaire de la tumeur. De plus les altérations sont inégalement réparties dans toute la tumeur, de telle sorte, qu'en certains points, on ne trouve qu'une lésion du tissu interstitiel, sans modifications appréciables de la glande ; tandis que dans d'autres, ces deux parties sont également malades.

Nous faisons de plus remarquer, et nous insistons sur ce point, que les variations que nous venons de signaler dans la distribution et l'étendue des lésious se remarquent surtout par départements lobulaires.

Lorsque dans un lobule l'altération est à son maximum voici ce que l'on remarque :

Les parties glandulaires sont écartées les unes des autres d'une façon telle que c'est à peine si avec un faible grossissement (120 diamètres) on retrouve sur le champ du microscope les restes de un ou deux acini ; le tissu qui sépare ces parties glandulaires est formé par du tissu conjonctif encore jeune, très-abondant ; les éléments figurés qui s'y trouvent se colorent vivement par le carmin, et les cellules plates de ce tissu conjonctif, qui sont visibles sous certaines incidences, sont encore tuméfiées : elles sont très-abondantes relativement à la masse des faisceaux intermédiaires.

L'élément glandulaire a été profondément modifié, les culs-de-sac sont trois à quatre fois plus volumineux que dans les parties saines ; mais ce changement de volume est dû en entier à une action mécanique. C'est le tissu conjonctif interstitiel qui en s'hyperplasiant a étiré, allongé, élargi les parties glandulaires adjacentes.

Les conduits qui partent de ces lobules primitifs ainsi modifiés et qui ressemblent à des sortes de glandes en doigt de gant sont eux-mêmes allongés et dilatés ; leur

coupe reste béante et ils sont remplis d'une masse granuleuse due aux débris épithéliaux qui y sont tombés et ont subi une régression granulo-graisseuse. Toutefois on ne trouve pas de modifications bien nettes de l'épithélium, car il n'est pas hyperplasié et ne remplit pas les culs-de-sac glandulaires; cependant on croit voir qu'il s'est un peu modifié dans sa forme et que, pavimenteux au fond des culs-de-sac glandulaires, il est devenu quadrangulaire et tend à se rapprocher de la forme cylindrique.

Les vaisseaux et surtout les artérioles sont assez développés; ils décrivent des réseaux remarquables et l'on doit noter le nombre d'éléments conjonctifs jeunes, accumulés autour de leurs parois.

Dans les lobules, au contraire, où l'altération est moins avancée, on trouve des lésions analogues à celles que nous avons décrites, mais moins caractérisées.

Le tissu conjonctif interstitiel est en voie de prolifération et on voit que les acini sont écartés les uns des autres; mais ce sont surtout les lobules primitifs qui sont séparés de leurs voisins par des espaces triples ou quadruples de ceux que l'on rencontre à l'état normal. Ces espaces sont occupés par du tissu conjonctif, en voie de prolifération très-active, car les éléments cellulaires y sont très-abondants, turgides et colorés vivement par le carmin. L'épithélium glandulaire ne paraît pas modifié comme forme et comme volume; on ne retrouve pas, dans ces points de la coupe, des conduits excréteurs dilatés et remplis de matière granuleuse.

Ainsi qu'on peut le voir, dans ce cas nous avons affaire à un *fibrome péri-canaliculaire*, ayant eu son point de départ surtout dans le *tissu interstitiel péri-lobulaire* et amenant mécaniquement des modifications de volume et

de forme dans les lobules, sans qu'il y ait eu de tendance manifeste à la production de *végétations intra-canaliculaires*.

Nous appelons particulièrement l'attention sur ce fait, à cause des erreurs cliniques auxquelles peut donner lieu la situation acquise par ces tumeurs à la suite de leurs migrations, puisque dans ce cas, un clinicien aussi consommé que M. Gosselin a pu hésiter un moment sur la véritable nature de la tumeur soumise à son appréciation.

D'ailleurs, cette erreur n'est pas absolument rare, et nous avons eu entre les mains une autre pièce anatomique dont l'examen histologique a permis de rectifier le diagnostic qui avait été porté; il s'agissait d'un fibrome mammaire peu volumineux, très-mobile, et qui, par sa situation très-rapprochée de l'aisselle, avait également fait croire à l'existence d'un ganglion hypertrophié.

Dans les deux cas, la marche de la maladie ne fournissait aucun renseignement qui pût expliquer le processus d'après lequel cet isolement s'était produit.

CHAPITRE III

DES LACUNES ET DES KYSTES DE LA MAMELLE; LEUR DÉVELOPPEMENT ET LEURS ÉVOLUTIONS SUCCESSIVES.

§ 1. — Différentes opinions émises sur l'origine de ces cavités.

Le second des caractères anatomiques, que l'on doit faire rentrer dans une étude générale des tumeurs bénignes du sein, n'est pas moins important que celui que nous venons d'étudier; on peut dire même, que l'intérêt qu'il offre est plus considérable. Il s'agit, ainsi que nous l'avons déjà dit, de ces *cavités lacunaires* et de ces *kystes* dont la forme, le volume et le mode de développement sont si remarquables.

Les lois qui président à la formation des cavités closes dans les différents tissus et dans les différents organes du corps humain, trouvent leur application dans le cas particulier qui nous occupe.

En effet, un certain nombre de ces cavités se sont formées de toute pièce, à la suite de modifications successives subies par les éléments anatomiques de certaines régions; elles sont les vestiges d'une série de processus qui ont amené la destruction d'une étendue plus ou moins

considérable du tissu malade; ces cavités correspondent aux *kystes néogènes* de M. Broca.

D'autres kystes, au contraire, et c'est le cas le plus fréquent, doivent leur origine à ce que une cavité préexistante a subi une série de modifications qui, après l'avoir déformée, ont amené sa dilatation. Cette seconde variété, des deux la plus importante, est celle que l'on rencontre pour ainsi dire exclusivement dans les tumeurs mammaires bénignes; elle rentre dans la classe des kystes appelés par M. Broca *kystes progènes*.

Avant d'étudier ces cavités dans les détails que nécessite leur histoire pathologique, nous devons rechercher rapidement dans les auteurs qui se sont occupés de la question, quelles ont été les opinions émises à leur sujet, quelles ont été les théories faites pour expliquer leur développement.

Astley Cooper est le premier qui ait fait connaître une maladie kystique du sein, tout au moins, qui ait étudié les kystes de cet organe à un point de vue général. Il les décrit sous le nom de *maladie hydatique de la mamelle*, bien qu'il ne confonde pas ces différentes cavités avec des vers vésiculaires, car il établit une distinction très-nette entre les diverses variétés de ces tumeurs liquides. Il conserve cette dénomination générale pour suivre un usage ancien qui avait réuni, sous le nom commun d'hydatide, tous les kystes séreux. C'est dans son mémoire sur les hydatides de la mamelle qu'il étudie cette question, au sujet de laquelle une certaine confusion paraît régner dans son esprit, car il admet quatre variétés de tumeurs kystiques, subdivisant ainsi des choses qui devraient être réunies dans une même description, alors que d'autre part il réunissait par un lien commun des objets disparates.

La première de ces variétés est celle qu'il désigne sous le nom d'*hydatide celluleuse*; elle serait constituée pour lui par une tumeur résultant du dépôt dans le *tissu celluleux interlobulaire* d'une certaine quantité de matière fibrineuse, au sein de laquelle se développeraient des poches kystiques. Le liquide contenu dans les cavités est séreux ou muqueux, suivant le degré d'inflammation qui a présidé à sa formation. Dans l'intérieur de ces kystes il existe des hydatides suspendues par de petits filaments, qui les attachent aux parois, et des globules arrondis renfermant eux-mêmes du tissu cellulaire infiltré de sérosité.

La seconde variété lui paraît être d'une nature différente. La mamelle est gonflée et en partie indurée par le dépôt dans le tissu cellulaire de masses plus ou moins considérables de lymphe coagulable. Sur plusieurs points, la tumeur contient des kystes fluctuants dont le volume est variable et qui renferment des grappes de polypes kystiques dont les dimensions se rapprochent de celles d'un grain de maïs. La paroi de ces kystes est doublée de lamelles semblables à celles du cristallin ou à des écailles d'oignon. Par suite de cette disposition lamelleuse, ils offrent l'aspect d'une perle et sa structure laminée.

La troisième, l'*hydatide vraie* est un être doué d'une vie propre. Pour Astley Cooper, ce serait un kyste formé dans l'épaisseur de la glande sous l'influence d'un travail d'inflammation adhésive. La surface externe s'entoure d'une grande quantité de fibrine, qui deviendrait très-vasculaire, et la paroi interne serait directement appliquée contre l'hydatide, mais sans avoir avec elle d'intermédiaire par les vaisseaux sanguins.

Enfin, la *quatrième variété* présenterait, par opposition aux trois premières, *certains caractères de malignité*, qui

la feraient rattacher au cancer. On doit se demander à quelle variété elle correspond. Serait-ce à des kystes sarcomateux ou bien à de véritables kystes développés dans le cancer? Il est probable que les deux hypothèses peuvent être admises.

Comme le démontre cette rapide énumération des caractères attribués par Astley Cooper aux kystes de la mamelle et l'étude du processus auquel il rattache leur développement, on voit qu'il a complétement méconnu les liens de parenté qui réunissent la tumeur mammaire chronique à ce qu'il appelle la maladie hydatique du sein. L'une est le premier degré de l'état morbide qui atteint son développement complet, lorsque les cavités préexistantes prennent la forme et les caractères de cavités cystiques.

Mais, il faut bien le reconnaître, ainsi que cela ressort de ce que nous avons établi dans nos préliminaires historiques, *cette relation pathogénique entre les tumeurs solides de la mamelle et les kystes du même organe*, n'a pas frappé davantage l'attention des différents anatomo-pathologistes de cette époque. Ces tumeurs, parce qu'elles étaient liquides, étaient aux yeux de tous essentiellement différentes de celles qui étaient solides; aussi, voyons-nous Nélaton appuyer sa classification sur la période de développement atteinte par les cavités closes, et sur les indications différentes qui résultent de ce fait au point de vue thérapeutique. Il en forme deux groupes : le premier renfermait les kystes qui sont uniloculaires; tandis qu'au second se rattachent ceux qui sont multiloculaires. On le voit, les caractères sur lesquels est fondée cette division paraissent simples, mais, en réalité, ils n'apprennent rien sur la véritable nature de ces cavités nouvelles.

Velpeau établit une division qui, au lieu de s'appuyer sur la forme des cavités pathologiques, sur le nombre des cavités secondaires qui les constituent, tient compte seulement de la nature des liquides qu'elles contiennent. Ces kystes sont séreux, séro-sanguins, séro-muqueux. Or, comme leur paroi est soumise, ainsi que le reste de l'économie, aux lois qui régissent la nutrition, elle est le siége de phénomènes d'absorption et d'exhalation qui souvent modifient la nature du liquide. Il résulte de ces modifications successives, que *le stade initial seul* permet d'étudier, dans toute leur pureté, les secrétions qui ont été le point de départ de la tumeur.

Comme origine de ces productions morbides Velpeau admettait la transformation successive des liquides organiques, sang ou lymphe épanchés, le plus souvent, sous l'influence d'une violence extérieure ou d'un trouble dans les fonctions menstruelles. C'est plus particulièrement à propos des kystes séro-sanguins qu'il développe cette théorie pathogénique, entièrement hypothétique.

Nous ne parlerons pas de la théorie due à Cruveilhier, et qu'il développe dans son mémoire sur les tumeurs fibreuses de la mamelle. Pour lui ce sont des géodes prenant naissance sous l'influence d'un ramollissement œdémateux de parties plus ou moins étendues du centre de la tumeur; ce que nous en avons dit alors que nous en avons étudié la grande discussion de l'Académie de médecine, nous dispense de nous étendre davantage sur ce point.

C'est Benjamin Brodie (1) qui, discutant l'origine de quelques-unes des cavités que l'on rencontre dans les tu-

(1) Sir B. Brodie, *Lectures on pathology and Surgery*. 143-155.

meurs du sein, rattacha, le premier, le développement d'un certain nombre d'entre elles, à une dilatation des conduits excréteurs de la glande, et leur donna le nom de *sarcome séro-cystiques* (1); il fit remarquer, en effet, qu'une soie de sanglier, passant par l'orifice de l'un de ces conduits dans le mamelon, peut entrer dans le kyste; dans ce cas le liquide pouvait en général être exprimé par le mamelon.

Birkett et Paget développent ces notions premières et se fondent sur ces résultats pour établir chacun une classification des cavités cystiques du sein.

Pour Birkett, on trouve dans la mamelle deux variétés de kystes qui peuvent l'une et l'autre contenir des produits liquides et solides, mais qui diffèrent essentiellement dans leur nature et dans leur mode d'origine.

Certaines de ces cavités seraient dues à un *état morbide du tissu fibro-cellulaire* qui entoure la mamelle, et succéderaient à une série de modifications produites dans les fonctions et la nutrition de ce tissu (2).

D'autres kystes, au contraire, doivent leur origine à une dilatation des conduits excréteurs ou des culs-de-sac glandulaires, succédant à des états morbides variés de ces différentes parties anatomiques. L'ectasie peut siéger, soit immédiatement sous l'aréole, soit dans la substance même de la glande, soit enfin vers sa face profonde et succéder, dans tous ces cas, ou à une malformation du mamelon, ou bien encore à une pression exercée par une tumeur extérieure à ces conduits.

Parmi ces cavités, il en est qui se développent de toute

(1) Sous ce nom, cet auteur comprend un certain nombre d'exemples du cysto-sarcome phyllode et proliferum de Müller, et de tumeurs cystiques de Hodgkin (*Medical Gazette*), vol. XXI, p. 591).

(2) Voir Birkett, ouvrage cité p. 74-76.

pièce. Pour expliquer leur développement et la présence dans leur intérieur de végétations ayant de grandes ressemblances avec le tissu glandulaire, Birkett admet que, dans ces cas, le plasma nutritif se sécrète anormalement et donne naissance à un blastème dont la tendance est d'amener une hypertrophie imparfaite.

Nous ne reviendrons pas sur ceux de ces kystes qui sont dus à une ectasie des cavités glandulaires; le mode pathogénique que leur attribue Birkett se rencontre souvent, mais il n'est pas le seul.

La division donnée par Paget est plus simple que la précédente. Cet auteur divise, en effet, les kystes du sein en *kystes simples ou stériles*, ne contenant que du liquide, et en *kystes proligères* dont la surface interne présenterait des prolongements vasculaires et des productions organisées de différentes natures.

Les divers modes de formation admis par cet auteur se rangent sous trois chefs.

1° Quelques-uns de ces kystes sont produits par l'élargissement et la fusion des espaces ou aréoles du tissu cellulo-fibreux. Du liquide se collecterait dans ces espaces, s'y accumulerait, les travées seraient repoussées les unes contre les autres pour donner naissance à une enveloppe kystique parfaite; ce serait l'analogue des bourses séreuses.

2° D'autres succèderaient à la dilatation des culs-de-sac et de leurs conduits excréteurs ou bien encore à l'ectasie d'autres cavités préexistantes.

3° Les derniers seraient dus à l'accroissement énorme d'éléments cellulaires néoformés, qui, depuis leur origine jusqu'à la dernière période de leur développement, présenteraient une évolution morbide.

Théoriquement on peut admettre ces divisions. Mais est-il vrai qu'elles se présentent avec des caractères aussi tranchés dans les tumeurs du sein, et que toutes acquièrent à ce point de vue la même importance? Nous ne le croyons pas.

Il nous paraît inutile de revenir sur les recherches de Müller, relatives au *cysto-sarcome phyllode*, recherches complétées plus spécialement par Reinhardt qui, ainsi que nous l'avons exposé, découvrit que les cysto-sarcomes de Müller n'étaient que des *sarcomes péri-glandulaires*. Nous préférons arrêter notre attention sur les travaux de Billroth et de Fœrster plus récents et plus complets.

Billroth admet des *kystes par rétention dans les conduits lactifères* ou par *ramollissement de tumeurs néoplasiques ou inflammatoires;* il en décrit quatre variétés d'après leur mode pathogénique.

Les kystes soit isolés, soit conglomérés, se développent dans diverses conditions : 1° chez les jeunes filles après la puberté, et alors ce sont des *kystes d'évolution;* ils présentent la forme de tumeurs lobaires et qui ne dépassent guère le volume d'une noix; 2° les *kystes d'involution* qui ne se rencontrent que chez les vieilles femmes et ne donnent lieu à aucun symptôme; 3° les *kystes à échinocoques* vus par A. Cooper et Bennet, et qui sont très-rares; 4° des *tumeurs kystiques conglomérées*, produites par prolifération hétéroplastique de l'épithélium glandulaire, et qui sont devenues plus tard le siége d'un ramollissement soit muqueux, soit granulo-graisseux.

Mais toutes ces cavités, sauf les deux dernières dont l'o-

rigine et la nature ne sont pas suffisamment expliquées, supposent l'existence préalable de cavités glandulaires. Elles supposent aussi dans le développement de la glande mammaire la production de phénomènes, soit physiologiques, soit pathologiques dont l'existence n'est pas suffisamment démontrée.

La division donnée par Fœrster ne nous paraît pas plus explicite, car, pour cet auteur, les kystes mammaires pourraient être :

1° *Aciniens* et dus dans ce cas à l'extension progressive d'un ou de plusieurs culs-de-sac normaux ou néoformés;

2° *Canaliculaires*, dus à la distension d'un des conduits excréteurs de la glande; ils correspondraient alors aux *kystes d'involution* de Meckel et succéderaient à l'hypertrophie conjonctive d'un lobule, hypertrophie qui amènerait l'oblitération partielle d'un conduit galactophore;

3° De *nouvelle formation* et développés aux dépens de tumeurs intra-mammaires; ils représenteraient les tumeurs cystoïdes glandulaires simples ou composées et correspondraient à la *troisième* classe de Paget.

Lebert décrit deux sortes de kystes qu'il désigne sous le nom de *kystes clos* et de *kystes lacuneux*.

Les premiers seraient dus à une dilatation des conduits glandulaires. Les autres se développeraient de toute pièce dans les tissus interposés entre les différents lobes de la tumeur. Parmi ces derniers, les uns, *kystes autogènes*, succèdent à l'épanchement d'une petite quantité de liquide dans les interstices des éléments fibreux où il n'existait jusqu'alors qu'une simple lacune, puis cette lacune s'agrandit, devient plus régulière et se revêt d'une paroi

distincte; tandis que d'autres sont dus à ce que dans le tissu cellulaire lâche il se *dépose un liquide* qui s'entoure ultérieurement *d'une enveloppe* et forme *une collection indépendante*.

C'est la même théorie et la même division que M. Broca accepte, pour se rendre compte de la présence des cavités kystiques rencontrées dans la mamelle et dans les tumeurs dites adénoïdes. Cependant il modifie les dénominations de Lebert, en proposant de substituer au terme de *kyste clos* celui de *kyste glandulaire* qui est plus rationnel et qui a le mérite de faire connaître le point de départ exact de ces cavités pathologiques. Nous n'avons aucune objection à faire à la dénomination qu'il propose, mais nous n'admettons que très-difficilement la théorie pathogénique qu'il donne pour expliquer la formation de ces kystes clos, et d'après laquelle ils auraient pour point de départ des cavités glandulaires transformées en cavités closes par l'oblitération complète de leur goulot.

D'un autre côté, doit-on admettre la production fréquente des kystes lacuneux? Doit-on croire que toutes les cavités qui sont décrites sous ce nom doivent leur origine au mode de développement qui leur est attribué? Ces kystes lacuneux, on le sait, ne se rencontrent guère que dans les tumeurs très-volumineuses, mamelonnées et profondément divisées en masses distinctes, que séparent des couches plus ou moins épaisses de tissu conjonctif. D'après la théorie de Lebert et de M. Broca, ce serait dans les couches minces du tissu conjonctif lamelleux qu'il se développerait des lacunes comparables en tous points aux bourses muqueuses. Les pressions réciproques, les frottements répétés des différents lobes plus ou

moins massifs de la tumeur, se mouvant les uns sur les autres, seraient la cause du développement de ces cavités anormales. Plus tard, ces lacunes formées, comme on le voit, par suite d'un travail entièrement mécanique, deviendraient, à un moment donné, le siége d'une exhalation plus ou moins abondante de sérosité, exhalation qui serait occasionnée par différentes sortes de traumatisme. Il se produirait donc dans ce cas une espèce d'hygroma. En résumé, dans une première période, les *kystes lacuneux* seraient des *bourses muqueuses*, et, dans la seconde période de leur développement, ils constitueraient de *véritables hygromas* à *marche* plus ou moins aiguë.

Cette théorie, avant d'être développée par M. Broca, avait été plus spécialement mise en lumière par M. Verneuil, qui, dans une discussion à la Société de chirurgie, reconnaissait trois sortes de kystes dans la mamelle, en tenant compte de leur mode de développement.

1° Dilatation des conduits galactophores;

2° Dilatation des grains glanduleux, qu'ils aient ou non conservé leur *connexion* avec les canaux excréteurs;

3° De véritables hygromas, situés soit à la périphérie de la glande, soit dans son centre, et coïncidant alors avec ce que cet auteur appelle *hypertrophie partielle*. Il faisait remarquer, en effet, que la mamelle atteinte d'induration hypertrophique réalisait merveilleusement les conditions qui président au développement de ces bourses séreuses. C'est surtout ce dernier point de vue qui a été développé dans la thèse de M. Massot, faite sous l'influence de M. Verneuil.

Quels sont les caractères extérieurs de ces kystes lacuneux, comparés par MM. Verneuil et Massot à de véritables hygromas? Ces kystes se rencontrent, avons-nous

dit, dans des tumeurs volumineuses, plus ou moins mamelonnées et divisées plus ou moins profondément par des couches de tissu conjonctif lâche. Ces lacunes souvent anfractueuses, irrégulières et même multiloculaires, présentent quelquefois sur leurs bords des travées de tissu conjonctif qui, par leur saillie, rappellent les colonnes charnues du cœur. La substance glandulaire adjacente fait souvent hernie, sous forme de gros champignons ou bien de petites masses arrondies multiples, quelquefois nettement pédiculées. Enfin, d'après M. Broca, quelles que soient la forme et la dimension des lacunes, il n'existe jamais à leur face interne de revêtement épithélial. Tels sont les caractères les plus habituels que ces auteurs leur attribuent.

La plupart de ces caractères sont vrais et ont été bien observés. Mais est-il absolument démontré qu'il n'existe pas de revêtement épithélial sur la face interne de ces cavités lacunaires? et, si on n'en a pas trouvé, l'absence de cet épithélium ne serait-elle pas due à un défaut de soin dans la conservation des tumeurs? La chose n'est pas douteuse; car, lorsqu'on a pris des soins convenables, on retrouve constamment un revêtement épithélial sur les parois des kystes dits lacunaires même les plus volumineux. D'un autre côté, si on ne trouvait jamais de kystes lacuneux dans les tumeurs de petit volume, ou si ceux que l'on y rencontre n'existaient jamais qu'à la périphérie et tout à fait en dehors du tissu glandulaire modifié, on pourrait peut-être ne pas rejeter absolument la pathogénie donnée par MM. Lebert, Verneuil et Broca. Mais, comme nous le verrons plus tard, ces lacunes existent en voie de formation même dans les très-petites tumeurs. Dans ces lacunes, mieux encore que dans

les kystes volumineux, on retrouve un revêtement épithélial, et la nature de l'épithélium qui le constitue est un argument décisif contre le mode pathologique admis par ces auteurs. En réalité, dans la très-grande majorité des cas, ces cavités ne sont pas des *hygromas interstitiels;* ce sont des *éléments glandulaires profondément modifiés*, tandis que le véritable hygroma sous-mammaire est une rareté anatomique.

Telles sont les opinions émises pour expliquer le développement des cavités rencontrées dans les tumeurs mammaires, et malgré les différences apparentes que présentent les diverses théories que nous venons de faire connaître, on peut voir que les processus pathogéniques admis jusqu'à ce jour se rapportaient à deux formes principales : dans l'une, les kystes étaient la conséquence de déformations subies par des cavités glandulaires préexistantes; dans l'autre, ils succédaient à une transformation morbide des éléments cellulaires constituant la tumeur.

Dans un travail récent, M. Cadiat émet des idées en apparence nouvelles, qui, par leur importance, méritent de nous arrêter un instant. Ce n'est pas que M. Cadiat reprenne l'ancienne théorie du développement blastématique ou celle du développement par suite du frottement mécanique. Loin de là, parti de la structure de l'acinus, comme élément primordial de la glande mammaire, il arrive progressivement à le considérer comme le point de départ de toutes les apparences si diverses que l'on rencontre dans les différentes tumeurs habituellement désignées sous le nom d'adénoïdes.

Pour M. Cadiat, en effet, l'adénome est le premier terme et se trouve être l'origine de toutes ces tumeurs. Certes,

nous acceptons, parmi les opinions émises par l'auteur, celle qui tend à prouver que les différentes cavités kystiques ne sont que des culs-de-sac transformés; mais nous ne pouvons pas admettre le processus qui, d'après lui, préside à ce développement et croire que l'adénome soit le début de toutes ces tumeurs de formes si variées. L'*origine glandulaire* n'est pas douteuse, mais il n'est pas vrai que le cul-de-sac glandulaire soit toujours le point de départ du processus morbide en tant *que cul-de-sac glandulaire*. Il se modifie, il est vrai, par suite de l'évolution de la tumeur; mais les *modifications* qu'il présente sont le plus souvent *secondaires*. Aussi, nous ne croyons pas que le mode de développement de ces kystes soit aussi simple que tendrait à le faire croire le passage suivant, extrait du mémoire de M. Cadiat :

« Il est facile maintenant de comprendre comment cette néoformation s'opère et pourquoi elle doit s'opérer toujours, pourquoi la tumeur glandulaire doit passer à l'état cystique. En même temps que ce nouveau tissu se formait, les canaux galactophores n'ont pas subi un développement parallèle; il a manqué à l'accomplissement de la fonction une voie pour amener le liquide; faute de ces canaux, il s'est accumulé dans les culs-de-sac, a réagi sur leur enveloppe, et par une pression continuelle a fini par les distendre en même temps que leurs parois s'hypertrophiaient. »

Ainsi qu'on en peut juger, cet auteur explique la formation de tous les kystes par la distension due à la pression excentrique et par une dilatation toute mécanique résultant du défaut d'évacuation des produits sécrétés. Il est singulier de le voir reprendre une théorie qu'il blâme dans Virchow, alors que l'anatomiste allemand ne l'appliquait

qu'aux conduits galactophores. En réalité disons que, pour nous, la vérité n'est habituellement ni avec l'un ni avec l'autre de ces auteurs. La théorie de M. Cadiat ne trouverait son application que dans un seul cas, c'est lorsqu'il s'agit de l'*adénome vrai*. Ce que nous avons dit de la rareté de cette variété de tumeurs diminue singulièrement l'importance de son opinion; nous savons que, dans les autres formes, l'élément épithélial reste le plus souvent indifférent aux irritations de voisinage. L'erreur de M. Cadiat provient de ce qu'il est parti de l'élément glandulaire comme d'une sorte d'être doué d'une vie propre; il a voulu faire revivre la théorie de l'élément spécifique composé, de l'organule de M. Broca. Nous avons suffisamment insisté sur les conséquences fâcheuses qui résultent de cette notion erronée pour qu'il soit inutile d'y revenir plus longuement.

§ 2. Origine et développement des cavités lacunaires et kystiques étudiées à un point de vue général.

Dans les tumeurs du sein et dans la glande mammaire elle-même, on rencontre fréquemment des cavités kystiques, de forme et de dimensions variées, dont l'origine et le mode de développement peuvent être rapportés à quatre processus différents; un seul, le dernier, a dans cette région une véritable importance.

1° *Kystes par exsudation.* — La formation de ces kystes nécessite l'existence préalable d'une cavité close, comme les espaces du tissu conjonctif par exemple. L'accumulation de liquide qui s'y fait ne tient pas à la continuation

de la sécrétion normale, mais est due à une transsudation exagérée du sérum sanguin. Ces cavités correspondent aux lacunes de MM. Massot et Verneuil. Loin d'être fréquentes, comme l'admettaient ces auteurs, et de siéger soit dans l'intérieur des tumeurs, soit entre les différents lobes de la masse morbide, il n'en existe qu'une seule. Elle se trouve alors située entre la face postérieure de la tumeur, toujours volumineuse, et l'aponévrose du grand pectoral. C'est un hygroma développé dans la bourse séreuse de M. Chassaignac.

Nous citons un fait de ce genre, très-net, observé à l'hôpital Cochin dans le service de M. le docteur Desprès et extrait des Bulletins de la Société anatomique pour l'année 1873.

Le chirurgien fut grandement aidé dans l'énucléation de la tumeur par cette disposition anatomique qui n'avait pas été reconnue avant l'opération.

OBSERVATION III. — Énorme fibrome lacunaire du sein : bourse séreuse située en arrière de la tumeur.

La nommée B. Louise, âgée de soixante-huit ans, entre le 15 novembre 1873 à l'hôpital Cochin, service de M. le docteur Desprès.

Son père et sa mère sont morts âgés; elle n'accuse aucune maladie antérieure, pas d'antécédents scrofuleux, arthritiques ou dartreux. Les règles avaient cessé depuis un certain nombre d'années, mais en tout cas la tumeur n'a débuté que longtemps après la ménopause.

Elle ne croit pas avoir reçu de coups sur le sein. Elle dit avoir eu des chagrins assez vifs il y a plusieurs années.

Il y a quatre ans, elle s'est aperçue qu'elle portait une grosseur au sein gauche; de temps à autre elle y éprouvait quelques élancements qu'elle comparait à des piqûres d'épingles. D'ailleurs, état général excellent, à part les symptômes peu pénibles d'une dyspepsie, peut-être alcoolique.

Le sein gauche est remplacé par une énorme tumeur, mobile en masse et ayant une tendance à tomber vers l'abdomen. D'une forme légèrement conique, elle présente à la base une circonférence de $0^m,65$, et de la base au sommet une hauteur de $0^m,26$.

La tumeur est ferme, offre une résistance élastique à la pression, qui réveille peu de douleur. La surface n'est pas régulièrement lisse, elle est légèrement lobulée. De grosses veines sous-cutanées la sillonnent et convergent vers le sommet. La peau glisse sur elle et ne présente pas traces d'inflammation, si ce n'est vers le point le plus saillant, qui est le siége d'une assez vaste ulcération, et sur le pourtour de laquelle seulement la peau était légèrement adhérente. La peau toutefois était amincie et comme distendue, sans nodules suspects et sans offrir une apparence chagrinée. La plaie, fongueuse, anfractueuse, laisse écouler une sanie infecte; elle est creusée jusque vers le centre de la tumeur, qui semble se gangrener et tomber en détritus. De temps en temps des hémorrhagies véritables surviennent, mais s'arrêtent vite et spontanément.

Les ganglions axillaires ne sont pas hypertrophiés; pas de signes de cachexie.

Opération le 23 octobre. La tumeur est isolée facilement des parties saines; la présence d'une bourse séreuse accidentelle formée en arrière de la tumeur rend plus facile l'émucléation. Aussitôt après l'opération, tendance

à la syncope, bien que la malade eût perdu peu de sang.

Le 29 novembre la malade allait très-bien et la plaie présentait un aspect très-satisfaisant. Elle sort le quarantième jour complétement guérie.

Examen de la tumeur. — Le poids de la tumeur, aussitôt après l'opération, était de huit livres; son tissu était résistant au scalpel; elle offrait à la coupe un aspect lisse, pâle sans être nacré, d'un blanc grisâtre; la pression faisait sourdre peu de suc. Çà et là, quelques conduits canaliculés de la dimension d'une plume de corbeau; la tumeur était traversée dans tous les sens par d'immenses lacunes anfractueuses contenant des masses lobulées qui y proéminaient; ces lacunes étaient humectées par un liquide gélatineux jaunâtre.

Examen histologique par MM. Troisier et Coïne. — Cette tumeur est constituée par une accumulation de cellules fusiformes adossées les unes aux autres et formant des faisceaux qui s'entre croisent en différents sens. Elles sont munies d'nn noyau ovoïde de 0,006 à 0,009 millimètres de longueur. On trouve çà et là, dans ce tissu fondamental, des lacunes variables comme forme et comme dimension, tapissées de plusieurs couches d'épithélium cylindrique.

Dans ce fait, ce qui permettait de différencier cet hygroma retro-mammaire des véritables kystes lacunaires, c'était l'absence de végétations ou de bourgeons charnus proéminents dans cette cavité, tandis qu'on en trouvait dans les autres kystes lacunaires de l'intérieur de la tumeur.

2° *Kystes par extravasation.* — Cette variété très-rare et dont nous n'avons pas d'exemple personnel succède à

une hémorrhagie parenchymateuse qui, pour former une cavité close, passe par la série suivante de modifications.

Le sang épanché se trouve limité par le parenchyme avoisinant qui lui fournit une membrane conjonctive plus ou moins épaisse et qui constitue ainsi l'enveloppe de la cavité cystique. Le sang, d'autre part, subit une série de métamorphoses, est résorbé et remplacé par un liquide dont la consistance et la couleur sont variables. Nous ne citons cette forme et la suivante que pour mémoire. Nous ne les avons jamais observées dans les diverses tumeurs bénignes du sein que nous avons étudiées.

3° *Kystes par ramollissement.* — Ceux-ci succèdent aux différentes variétés de métamorphoses régressives, soit par dégénérescence graisseuse, soit par ramollissement muqueux. Ce n'est au début qu'un foyer de ramollissement, qui ne devient un kyste que lorsque les tissus circonvoisins le délimitent. La cavité pathologique de nouvelle formation est tapissée alors par une couche continue de tissu conjonctif qui, dans quelques cas, peut être recouverte d'un revêtement épithélial.

Ces trois premières variétés de cavités cystiques peuvent, avons-nous dit, se produire à la rigueur; mais elles sont très-rares, pour ne pas dire exceptionnelles, puisque sur trente-trois observations que nous avons étudiées à fond, nous n'en avons trouvé qu'un seul exemple; et celui-ci se rapporte à la variété la plus éloignée des véritables kystes, nous voulons parler de l'hygroma sous-mammaire. Si nous avons cité ce fait, c'est afin de compléter la discussion des idées MM. de Lebert, Verneuil, Massot, et afin de démontrer que nous ne nous sommes pas du tout

mépris sur la valeur que l'on doit attribuer à la dénomination de kystes lacuneux, que ces auteurs imposent à certaines tumeurs liquides.

4° *Kystes glandulaires.*— Ce sont les variétés de tumeurs cystiques que l'on rencontre le plus habituellement, et presque à l'exclusion des autres variétés, dans les tumeurs mammaires dites adénoïdes.

Elles sont toutes le produit de modifications plus ou moins profondes, subies par les éléments glandulaires (acini, conduits excréteurs primitifs, lobules, canaux galactophores). Elles méritent, et leur origine le démontre, le nom de véritables *kystes glandulaires*. Ceux-là forment ainsi une grande classe de cavités pathologiques, dont l'importance a été, certainement, un peu méconnue par les chirurgiens français et anglais, qui ont étudié les tumeurs liquides et les cavités closes que l'on rencontre dans la mamelle et les tumeurs mammaires.

C'est la seule classe de cavités cystiques que nous étudierons en détail, parce que *seule* elle mérite d'attirer notre attention. Nous avons déjà fait connaître en partie les raisons qui nous guident dans cette circonstance.

Les autres classes de cavités cystiques sont des raretés dans les tumeurs que nous étudions, en sorte que lorsqu'elles se présentent, cette rareté même leur enlève tout intérêt. Nous devons nous contenter de la simple mention que nous en avons faite.

Les *kystes glandulaires*, au contraire, englobant, pour ainsi dire, toutes les cavités cystiques, acquièrent une importance majeure, à cause de la diversité des modifications qui sont subies par les éléments glandulaires.

En outre, les relations constantes qui existent entre ces

cavités glandulaires modifiées et les tissus pathologiques qui les entourent, demandent de notre part des développements étendus.

Déjà beaucoup de faits se rapportant à l'histoire de ces cavités cystiques sont connus, ainsi que nous l'avons démontré dans notre étude historique ; et l'on a déterminé, avec une exactitude suffisante, le processus qui préside au développement de presque toutes les variétés de kystes mammaires que nous admettons.

Nous désirons coordonner tous ces faits, et donner à chacun d'eux la véritable importance qui lui convient, en subdivisant la *grande classe des kystes glandulaires* de la mamelle en *plusieurs variétés*, fondées sur l'étude exacte du mécanisme qui a présidé au développement de chacune d'elles.

§ 3. — Des kystes d'origine exclusivement glandulaire; leur mode de formation.

Nous reconnaissons aux kystes glandulaires de la mamelle *trois modes possibles de formation*.

1° Les culs-de-sac glandulaires et les canaux excréteurs, qui partent immédiatement des acini, subissent dans leur révêtement épithélial une prolifération très-active; par suite de ce travail pathologique, leur cavité est obstruée, distendue, ce qui leur donne à la coupe l'aspect de cylindres pleins. La partie centrale de la tumeur, ainsi formée, subit la dégénérescence granulo-graisseuse, devient une masse gris jaunâtre qui est progressivement résorbée; il reste alors une poche kystique, toujours très-petite, circonscrite par la paroi propre de l'élément glan-

dulaire. Cette poche contient un liquide plus ou moins épais, renfermant des éléments granulo-graisseux; ce liquide peut être albumineux et même muqueux dans certaines circonstances. Ce sont des *kystes régressifs*.

Cette première classe se subdivise elle-même en deux catégories secondaires, suivant le processus qui a présidé à leur développement.

Dans la première, les kystes accompagnent une *néoformation de la mamelle : fibrome diffus, épithélioma intra-canaliculaire, carcinome proprement* dit. Dans les cas de fibrome diffus et de carcinome vrai, l'épithélium glandulaire a proliféré par irritation de voisinage, tandis que lorsqu'il s'agit d'un épithélioma intra-canaliculaire, la cavité nouvelle a succédé à l'extension du processus pathologique dont elle est un des derniers termes.

La *seconde variété* peut se présenter *indépendamment* de *tout néoplasme*, bien qu'elle les *accompagne souvent*; mais lorsqu'elle existe avec eux, elle se développe dans les parties de la mamelle qui n'ont pas été envahies par le tissu morbide. Ce sont des kystes multiples et de couleur verdâtre, le plus ordinairement gros comme des lentilles ou des grains de chènevis, et situés le plus souvent vers la partie postérieure ou à la périphérie de la glande. On les rencontre fréquemment dans les mamelles des femmes âgées, et on peut les regarder comme de véritables trouvailles d'amphithéâtre, ne donnant lieu, pendant la vie, à aucun symptôme qui révèle leur existence. On doit les considérer comme des *kystes d'involution*.

2° Sous l'influence du développement d'une tumeur mammaire, fibrome ou sarcome, myxome péri-acineux, l'élément glandulaire, dont la zone de tissu conjonctif est

le point de départ du processus morbide, subit une élongation progressive et un élargissement notable. Comme premier effet de cette action mécanique, les lobules primitifs et leur canal excréteur sont changés en une sorte de glande tubuleuse multidigitée; puis la cause déformante continuant à agir, l'élongation des cavités glandulaires est portée à un tel point, que le lobule n'est plus représenté que par une sorte de fente anfractueuse. C'est ainsi que *se forment les lacunes*.

Si plus tard, le tissu de nouvelle formation, repoussant devant lui la membrane limitante et son revêtement épithélial, pénètre dans la cavité glandulaire et augmente de masse, l'espace lacunaire dont nous avons décrit la formation, est distendu par suite de cette protrusion intérieure. Il se transforme en cavités plus ou moins irrégulières, dans lesquelles bourgeonnent les excroissances papillaires de la tumeur; puis à la suite d'irritations répétées, du liquide s'y épanche; c'est alors le cysto-sarcome proliférant ou phyllode de Muller.

Nous devons faire remarquer que les bourgeons papillaires et les parois de la cavité sont tapissés par un revêtement épithélial, le plus souvent cubique.

Cette variété de cavités cystiques est, de toutes, la plus fréquente et celle que nous aurons à étudier le plus particulièrement.

3° Quelquefois une tumeur, souvent très-petite, fibrome intra-canaliculaire, épithélioma végétant, se développe dans l'intérieur d'un conduit galactophore, sur un point circonscrit de sa paroi interne, et oppose, à l'écoulement des produits sécrétés dans le lobe ou le lobule, une gêne intermittente. Cette sorte de barrière empêchant l'excré-

tion des liquides provoque la formation d'un véritable *kyste par rétention* aux dépens de la partie du canal située en arrière de l'obstacle.

D'autres fois, la cause oblitérante, quoique produisant le même effet que la tumeur intra-canaliculaire, réside autour et en dehors des conduits excréteurs. C'est ce qui a lieu dans les cas de fibrome diffus de la mamelle et voie de rétraction fibreuse; et cette cause, analogue à la précédente dans ses effets immédiats, donne également naissance à des *kystes par rétention*.

Cette dernière variété est rare, on n'en trouve pas d'exemples bien nets dans les auteurs. Ils ont été signalés d'après nos conseils par M. Rogeau (1) dans sa thèse inaugurale avec *leurs caractères principaux*. Nous croyons, en les faisant connaître, plus loin, dans *tous leurs détails*, appeller suffisamment l'attention sur eux, pour que de nouveaux faits, semblables à ceux que nous avons étudiés, soient recueillis par d'autres observateurs.

1° DES KYSTES PAR RÉGRESSION GRANULO-GRAISSEUSE DE L'ÉPITHÉLIUM INTRA-GLANDULAIRE ET DES PRODUITS SÉCRÉTÉS.

1° *Kystes par régression granulo-graisseuse.* — Les kystes par régression granulo-graisseuse sont observés, ainsi que nous l'avons déjà signalé, dans celles des tumeurs mammaires dans lesquelles l'intérieur des acini est devenu le siége d'une hyperplasie épithéliale suffisante pour dilater ces éléments glandulaires. Plus tard, la destruction et la régression granuleuse de la partie centrale

(1) Rogeau, *Sur une variété spéciale des kystes par rétention de la glande mammaire*, Th. doct. Paris, 1874.

du produit sécrété ont succédé à cette hyperplasie et ont donné naissance à un liquide variable dans sa nature, sa composition et son aspect.

Cette pathogénie est admise par M. Cadiat, qui l'établit même comme règle générale, prenant toutes les tumeurs dites adénoïdes du sein pour des adénomes. D'après cet auteur, alors que le cul-de-sac est devenu un kyste assez grand pour être visible à l'œil nu, on y retrouverait la paroi propre de l'élément glandulaire; cette paroi serait même plus nette, car son épaisseur aurait augmenté en proportion de l'accroissement du kyste. Le liquide contenu aurait les caractères du lait, surtout dans les petites cavités cystiques; dans les grandes, il serait séreux comme le colostrum; tels seraient les caractères des kystes succédant aux adénomes.

Nos observations ne confirment pas ces résultats. Dans toutes les tumeurs que nous avons pu examiner, nous n'avons pas rencontré de véritables adénomes; et de plus, dans celles des tumeurs que l'on aurait pu considérer comme représentant cette variété pathologique, c'est-à-dire dans les épithélioma intra-glandulaires, nous n'avons pas assisté au développement d'un processus aussi complet et aussi caractéristique que l'est celui qui est décrit par M. Cadiat. Il nous semble que cet auteur a rapporté au développement kystique par régression granuleuse ce qui appartient, en réalité, au véritable *kyste par rétention*.

Lorsque nous étudierons cette dernière variété de kyste, nous aurons même l'occasion, pour appuyer notre opinion, de nous servir de l'une des observations du mémoire de M. Cadiat.

Les kystes par régression sont toujours petits, et il est

rare qu'ils dépassent le volume d'une noisette ou d'une cerise; leurs parois sont épaissies et leur surface interne est souvent tomenteuse ou plutôt recouverte de petites saillies villeuses. Le liquide contenu est plus ou moins laiteux, quelquefois coloré en brun ou en vert par des produits hématiques. Ce liquide contient des cellules pavimenteuses soit dissociées, soit agglomérées en membranes, des corpuscules de Glüge et des détritus granulo-graisseux.

Les végétations que l'on rencontre quelquefois et que l'on voit partir, alors qu'elles existent, de la face interne des parois du kyste sont toujours très-petites et donnent à cette paroi l'aspect villeux que nous avons signalé; elles sont constituées par des bourgeons vasculaires, soutenues par du tissu conjonctif plus ou moins embryonnaire et recouvertes par le revêtement épithélial qui tapisse les parois de la cavité.

Nous ne savons pas ce qui se passe, lorsque les kystes arrivent à acquérir un plus grand volume, et nous ignorons même s'ils atteignent des dimensions considérables. Mais, comme ils se développent dans de véritables épithéliomas intra-canaliculaires, ils partagent les conditions d'envahissement et de généralisation que présente cette variété de tumeur lorsque sa paroi extérieure devient embryonnaire; à ce moment, en effet, les limites de la zone fibreuse étant dépassées, il se produit un envahissement rapide du système lymphatique qui, jusqu'à cette période, avait été protégé.

Voici un exemple remarquable de cette variété de kystes dont nous devons la communication à M. le docteur Cornil, qui a bien voulu nous fournir les préparations et les notes relatives à ce fait intéressant.

Observation IV. Tumeur du sein opérée par M. Richet en 1872. — Épithélioma intra-canaliculaire du sein. — Néoformations kystiques. Examen anatomique par MM. Cornil et Coyne.

La tumeur n'est pas très-volumineuse : elle présente des cavités kystiques et des lobules disséminés au milieu du tissu cellulo-adipeux de la mamelle. Le tissu adipeux est parfaitement normal.

Les kystes présentent un volume variable : quelques-uns sont du volume d'une cerise; leur paroi est assez épaisse, dure même dans les plus gros ; la surface interne du kyste est tomenteuse et le contenu est un liquide laiteux plus ou moins mêlé de sang.

Les îlots durs, constitués également par le tissu de la tumeur, donnent, quand on les sectionne, un liquide plus ou moins abondant.

Cette pièce a été examinée d'abord à l'état frais.

Le liquide contenu dans les kystes renfermait des cellules épithéliales pavimenteuses, isolées ou groupées en membranes, tapissant la surface de la paroi du kyste et les vaisseaux qui s'implantaient sur cette surface.

Ces membranes, composées de cellules pavimenteuses, se présentaient dans la préparation sous forme de grands lambeaux pliés, plissés, minces et dans lesquels les cellules étaient régulièrement disposées.

Les végétations, qui de la paroi du kyste font saillie dans son intérieur, sont composées principalement par des vaisseaux et du tissu conjonctif. (Voy. fig. 8.)

Rien de plus élégant que la disposition de ces vaisseaux qui sont tous minces, formés par des capillaires, de petites

artères et des veines. Ils sont arborisés à l'infini et terminés par des bourgeons ou des anses.

Leurs parois sont recouvertes par une couche d'épi-

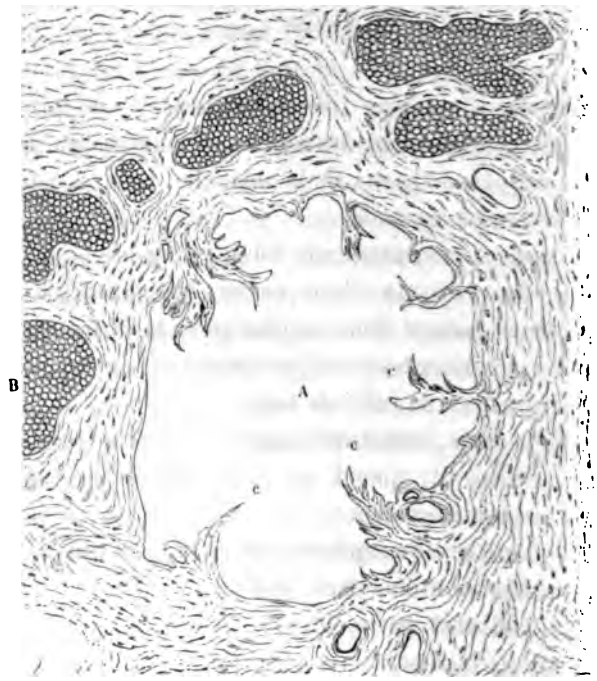

FIG. 8. — Kyste par ramollissement granulo-graisseux dans un épithélioma intra-canaliculaire (Oculi? Object? Hartnack).
A Cavité du kyste.
B Lobules adipeux.
c c c Végétation marquant le vestige des anciennes cloisons de séparation des culs-de-sac du lobule dilaté.

thélium pavimenteux qui y adhère, et autour d'eux, flottent librement, dans le liquide du kyste, des cellules épithéliales détachées.

Ces anses et ces bourgeons vasculaires sont recouverts par des cellules en dégénérescence graisseuse, et les élé-

ments propres de leur paroi présentent alors la même dégénérescence.

Ces vaisseaux arborisés n'existent pas seulement dans les kystes volumineux : ils remplissent aussi des kystes plus petits et en voie de formation.

Sur la pièce fraîche, nous avons fait des sections minces des petits îlots durs et trouvé simplement des acini mammaires normaux ou des acini dilatés, remplis de cellules épithéliales, de telle sorte que ces acini mesuraient le double, le triple ou le quadruple de leur dimension ordinaire.

A côté d'eux il y avait des cavités provenant évidemment d'acini plus gros, cavités dans lesquelles les cellules étaient libres et la paroi des culs-de-sac absente. Dans ces cavités proéminaient les vaisseaux capillaires partis de la paroi et les cloisons incomplètes qui les contenaient.

La pièce ayant été durcie dans l'acide chromique, nous avons pu en faire des coupes, qui ont permis d'étudier les rapports des vaisseaux avec la paroi des kystes, la paroi de ces kystes elle-même et les altérations des acini et du tissu voisin.

Sur les sections qui passent à travers tous les kystes, on voit les vaisseaux s'implanter directement sur la paroi.

Sur les grands kystes cette paroi est composée par un tissu conjonctif fibreux, entre les faisceaux duquel existent des cellules rondes, petites, ayant la forme et le volume des globules blancs du sang. Les cavités interfasciculaires de ce tissu contiennent aussi des globules rouges et du pigment sanguin, en assez grande abondance.

Sur des kystes moins volumineux, la paroi, au lieu d'être lisse, est formée par de petites dépressions limitées par des faisceaux de tissu conjonctif et des vaisseaux.

de telle sorte qu'il y a là comme une sorte de tissu caverneux. Les parois faisant saillie dans ces petites cavités sont tapissées par des cellules épithéliales; autour de la limite externe de ce tissu pariétal existe un tissu conjonctif contenant entre ses fibres des globules blancs en grande quantité (tissu embryonnaire).

Les petits îlots durcis par l'acide chromique permettent de voir, d'une façon très-nette, toutes les phases du passage des acini à l'état de kystes avec tous les états intermédiaires.

Nous regrettons de ne pas avoir pu nous procurer de renseignements cliniques sur la maladie qui a donné lieu à cette tumeur si intéressante. On a pu y étudier si facilement le mode de déformation des kystes qui se développent dans l'épithélioma intra-canaliculaire, qu'il eût été très-intéressant de suivre l'évolution ultérieure de la maladie. En tout cas, les lacunes lymphatiques qui existaient dans le voisinage des cavités que nous avons examinés ne présentaient aucune altération suspecte.

2° *Kystes d'involution.* — Nous donnons le nom de *kystes d'involution* à des kystes qui sont le résultat de la régression granulo-graisseuse des produits sécrétés dans le cul-de-sac glandulaire; ils se développent dans des mamelles en voie d'atrophie, et par conséquent complétement en dehors de la période, où ces organes sécrètent du lait. Les collections liquides qui surviennent, au contraire, dans les éléments glandulaires, alors que la mamelle est en pleine sécrétion lactée, portent le nom de *galactocèles.*

Ces kystes d'involution sont trouvés, le plus souvent par hasard, dans des mamelles de vieilles femmes, où ils sont nombreux. Quelquefois on en rencontre dans des glandes

plus jeunes, enlevées à l'occasion de tumeurs de différentes natures, mais alors ils sont plus rares et moins développés.

Leur volume est variable, mais toujours très-petit; c'est à peine s'ils atteignent, lorsqu'ils sont arrivés à leur plus grandes dimensions, le volume d'un pois. Leur siége le plus habituel est surtout la face postérieure de la glande ou ses parties périphériques, ce qui est en rapport avec le processus qui préside à leur développement. Leur couleur dépend de celle du liquide qu'ils contiennent; elle est jaune rouge, ou brunâtre et quelquefois verdâtre. Leur structure est la suivante. On trouve à la périphérie de la poche kystique une couche conjonctive, plus ou moins épaisse, plus ou moins dense, et dont l'épaisseur est en relation avec leur volume. On retrouve plus en dedans la membrane limitante de l'élément glandulaire, revêtue elle-même sur la face interne d'une couche d'épithélium cubique. Le liquide contenu dans les cavités est muqueux, blanc jaunâtre et quelquefois verdâtre; il contient des granulations moléculaires graisseuses et quelquefois de l'hématine lorsque la couleur du liquide est foncée.

Comment s'expliquer le mode de production de ces cavités anormales?

On sait que dans la glande mammaire, en dehors de la période de sécrétion physiologique, il se fait habituellement une sécrétion séreuse ou muqueuse presque insensible, et qui ne se produit pas dans toute la glande en même temps. Cette sécrétion est une conséquence du développement de l'épithélium intérieur des éléments glandulaires; l'on sait également, qu'au moment où la glande se congestionne sous l'influence de la grossesse, cette sécrétion augmente de quantité et donne naissance au

colostrum. Lorsque, cette sécrétion se fait dans un acinus ou dans l'ensemble des acini qui composent un lobule, si les canaux excréteurs qui correspondent à ce lobule sont oblitérés, le liquide ne s'écoulera pas au dehors et s'accumulera dans la cavité où il a pris naissance; alors, au fur et à mesure que le liquide sécrété augmentera de quantité, les acini se dilateront et donneront naissance à des kystes de volume variable, soit isolés, soit conglomérés.

Les modifications produites dans la coloration du liquide sont dues à de petits épanchements sanguins qui, subissant toutes les transformations successives habituelles au sang épanché, donnent naissance à des matières colorantes et à des produits de désintégration variés.

Ces kystes ne se développent pas seulement par le mécanisme de l'atrophie glandulaire et de l'oblitération complète ou incomplète des conduits excréteurs succédant à cette atrophie. D'après Meckel, au moment de la puberté, on verrait se produire un certain nombre de ces cavités pathologiques par suite d'un défaut de concordance entre le développement de la partie sécrétante et celui des conduits sécréteurs. C'est ce qu'il appelle les *kystes d'évolution*. Sans vouloir nier absolument ce processus, et la définition qui en est donnée, il nous paraît devoir exister assez rarement et être moins nettement prouvé que le précédent.

Faut-il admettre avec Billroth que sur la surface interne de la paroi de ces cavités il se développe de petites végétations vasculaires; nous ne nous permettrons pas de trancher cette question; tout ce que nous pouvons dire, c'est que dans nos examens anatomiques nous n'en avons jamais rencontré.

On ne connaît pas quelles sont les périodes ultimes de l'évolution de ces cavités. En tout cas, on sait qu'elles n'atteignent jamais un volume pouvant attirer l'attention du chirurgien ; aussi nous bornerons-nous à la courte mention que nous venons d'en faire. Ajoutons, de plus, qu'elles ne se développent jamais dans l'intérieur des tumeurs solides de la mamelle et que, par leur présence, elles ne constituent, pour ainsi dire, qu'un épiphénomène sans importance.

2° KYSTES D'ORIGINE LACUNAIRE

A. Leur mode de formation. — Leurs rapports avec les cavités glandulaires.

Nous désignons, sous le nom *de kystes lacunaires*, les cavités qui se produisent dans l'intérieur des différentes tumeurs bénignes de la mamelle à la suite de *déformations mécaniques subies par les éléments glandulaires*. Ces cavités kystiques sont si fréquemment observées qu'elles forment le *caractère presque pathognomonique* des tumeurs dites adénoïdes.

Leurs dimensions sont très-variables ; quelquefois représentées par une sorte de fente plus ou moins irrégulière, anfractueuse et reconnaissable à son revêtement épithélial que démontre l'examen microscopique, on les voit atteindre des dimensions véritablement prodigieuses et former des cavités capables de loger une orange ou le poing d'un adulte. Elles siégent dans tous les points de la tumeur ; mais l'on n'en rencontre jamais dans la partie de la glande mammaire qui n'est pas atteinte par le processus morbide.

Ces cavités sont une conséquence forcée du travail pathologique qui a présidé au développement du néoplasme. Les dimensions qu'elles peuvent acquérir varient avec la région de la tumeur qu'elles occupent. En général, ceux de ces kystes qui acquièrent un grand volume sont rencontrés à la périphérie et surtout vers la face antérieure de la mamelle. Il est rare d'observer de grands kystes, développés vers la face profonde de la tumeur, et concourant à la repousser en avant ; dans ce cas on pourrait croire à l'existence d'un hygroma sous-mammaire; mais la présence des végétations proéminant dans la cavité accidentellement ouverte ne peuvent laisser de doute dans l'esprit du chirurgien sur sa véritable nature.

Le liquide contenu dans la cavité est plus ou moins abondant, plus ou moins épais ou muqueux et sa nature est très-variable.

Le plus grand nombre de ces kystes, lorsqu'ils sont peu volumineux ou lorsqu'ils sont encore à l'état de lacunes, ne contiennent pas de collection liquide appréciable; ils sont remplis par des végétations sessiles lorsqu'il s'agit de lacunes, pédiculées et ramifiées plus ou moins complétement, lorsqu'on est en présence d'un kyste ovoïde ou arrondi.

Ce n'est que plus tard, à une période plus avancée de leur évolution, qui d'ailleurs n'est pas toujours indiquée par leur volume et leur étendue, mais qui est en relation avec leur âge et les causes d'irritation plus ou moins fréquentes qui les entourent, c'est, disons-nous, plus tard, que du liquide vient s'ajouter aux productions qui déjà les remplissaient. Ce liquide est filant, muqueux, analogue à de la synovie; dans un grand nombre de circonstances, il poisse au doigt; sa coloration est très-variable; très-souvent elle

est grisâtre, mais souvent, aussi, elle est foncée, et passe par tous les intermédiaires entre le gris verdâtre et le brun foncé, quelquefois même elle est rouge sombre et entièrement hématique ; on dirait du sang épanché, ce qui est souvent une réalité, car il arrive fréquemment que ces cavités deviennent le siége d'hémorrhagies dans leur intérieur.

Ces hémorrhagies sont dues à la vascularisation quelquefois très-marquée de la périphérie des végétations intra-kystiques. Ce développement vasculaire peut arriver à prendre un tel développement, que l'on pourrait croire à l'existence d'un état caverneux de certaines parties du tissu de ces végétations. On constate surtout cette disposition dans les tumeurs *fibreuses endo-canaliculaires* qui ont subi l'*altération myxomateuse* en certains points de leur étendue. Cet état anatomique est très-important et mérite d'attirer l'attention, car il coïncide toujours avec un développement très-rapide et même subit des tumeurs qui le présentent. On peut donner l'explication suivante de ce phénomène : les végétations, devenues très-vasculaires dans leur périphérie, sont l'origine d'une hémorrhagie qui, se faisant dans l'intérieur de la cavité, la distend outre mesure, et cette distension peut être telle qu'elle fasse doubler le volume de la tumeur en peu de jours.

Les végétations, qui ont subi cette altération télangiectasique des vaisseaux, sont rouges noirâtres, et ecchymotiques. A l'examen microscopique de leur tissu, on trouve un état caverneux des vaisseaux de la couche périphérique. L'observation V en est un exemple remarquable.

Il arrive quelquefois que les kystes, bien qu'ils aient pris un développement très-considérable, restent lacunaires; dans ce cas, il n'y a pas de végétation nettement

pédiculée, proéminant dans leur cavité. Ceux-ci sont rétés anfractueux, irréguliers et contiennent d'énorme productions charnues qui les cloisonnent, déforment le calibre, rendent le conduit très-tortueux. Ces productio charnues ressemblent, comme disposition générale, au colonnes du cœur de deuxième et de troisième ordre. I est rare que du liquide coexiste, en quantité notable avec cette disposition.

Observation V. — Fibrome myxomateux lacunaire du sein, avec altéra télangiectasique de quelques-unes des végétations intra-kystiques.

Madame H., âgée de 58 ans, est d'une forte constitution chez elle le tissu adipeux est très-développé; la menstruation a toujours été régulière, et elle a cessé d'être régl il y a six ans. La ménopause s'est établie sans accidents. Quatre grossesses consécutives se sont passées régulièrement; la dernière s'est terminée il y a vingt-cinq ans; dans toutes, les suites de couches ont été heureuses; on ne note aucun accident du côté des seins, cependant après le dernier accouchement il y aurait eu probablement un peu de lymphangite avec adénite axillaire du côté droit; toutefois cet état morbide est resté à l'état de souvenir assez vague dans la mémoire de la malade. Il y a deux ans seulement, elle s'est aperçue de l'existence d'une tumeur dans la partie supérieure et interne de la mamelle droite. Cette tumeur était arrondie, mobile sous la peau; elle a mis six mois à atteindre le volume d'un œuf de poule. Pendant cet espace de temps, on n'a noté aucun symptôme particulier; ainsi pas d'écoulement de sérosité ou de sang par le mamelon, pas de douleurs spontanées ou provequées à la pression.

La tumeur reste stationnaire pendant un an environ; mais brusquement, il y a quatre mois, elle a repris une marche rapidement envahissante; surtout dans les dernières semaines l'accroissement a été tellement rapide, que la tumeur a triplé de volume et s'est étendue à la partie externe de la mamelle.

En même temps que cet accroissement rapide, apparaissaient des douleurs assez vives, qui s'irradiaient dans le membre supérieur droit.

État actuel. — L'état général est excellent et le panicule adipeux sous-cutané est très-développé chez cette malade; les mamelles sont d'ailleurs très-volumineuses pour la même cause; mais celle du côté droit présente un développement extraordinaire. Elle a au moins un volume double de celui de sa congénère; le mamelon est rétracté et enfoncé dans la masse volumineuse qui représente le sein de ce côté; il est entouré en dedans, en haut et en dehors, par une masse très-grosse, bosselée, lobulée, glissant facilement sous la peau et sur le grand pectoral, adhérente à la glande mammaire qu'on ne peut délimiter nettement.

La bosselure qui est directement au-dessus du mamelon est fluctuante, et présente par transparence une teinte bleuâtre; celle qui est en dehors du mamelon présente une fluctuation moins manifeste que la précédente; elle est d'ailleurs moins volumineuse. Elles sont réunies, l'une à l'autre, par une masse de tissu mammaire très-épaisse et plus dure qu'à l'état normal; ce qui fait que les mouvements communiqués à l'une de ces parties se transmettent immédiatement à l'autre.

Il n'y a jamais eu d'écoulement de liquide par le mamelon, et par la pression on n'en obtient pas. Les veines

sous-cutanées sont très-développées, surtout à la partie interne du sein. On ne trouve aucun ganglion lymphatique engorgé dans l'aisselle.

L'opération est pratiquée le 28 janvier 1873 par M. Labbé en présence de M. le Dr Bouts de Colombes, médecin de la malade. La tumeur est circonscrite par une incision elliptique permettant l'ablation de toute la mamelle qui se décolle très-facilement des parois thoraciques.

Examen de la pièce. — La glande mammaire et la tumeur qui en est dépendante sont facilement débarrassées des masses adipeuses qui les enveloppent, et qui ont été enlevées avec elles. La plus grande partie de la glande mammaire a été rejetée en bas, et c'est dans la portion supérieure et superficielle de cet organe que se sont développées les productions morbides que nous avons à étudier.

La partie de la glande mammaire, qui paraît saine, est atrophiée, les lobules sont très-lâchement pédiculés et se perdent dans le tissu adipeux péri-glandulaire.

D'ailleurs dans ces débris de glandes, on retrouve de petites dilatations kystiques, du volume d'un grain de blé en général, et dues à une rétention de liquide dans les conduits excréteurs des lobules. Ce liquide est épais, filant, d'une couleur verdâtre et contenant des produits hématiques. Ce sont de petits kystes par régression granulo-graisseuse des produits sécrétés.

La tumeur est constituée par deux masses : l'une située en dedans, du volume d'une tête de fœtus, est lobulée et sa surface extérieure est déformée par des saillies arrondies, répondant à des cavités kystiques dont les parois ont par place une minceur extrême. Quelques-unes de ces cavités présentent une coloration violacée ; lorsqu'on

les ouvre il s'en écoule un liquide couleur chocolat et contenant des gouttes huileuses.

Ces kystes, d'un volume variable, communiquent les uns avec les autres par des orifices étroits, obturés en partie par des lamelles en forme de diaphragmes optiques. Ces pertuis sont, le plus souvent, masqués par des végétations volumineuses qui, avec le liquide déjà décrit, remplissent ces poches. Ces végétations polypeuses sont implantées, sur plusieurs points de la paroi de ces cavités, par un pédicule quelquefois étroit et arrondi, d'autres fois lamelleux. Le tissu de ces végétations a en général un aspect blanc grisâtre; il est ferme au toucher.

Des deux bosselures qui soulevaient la peau, la supé-

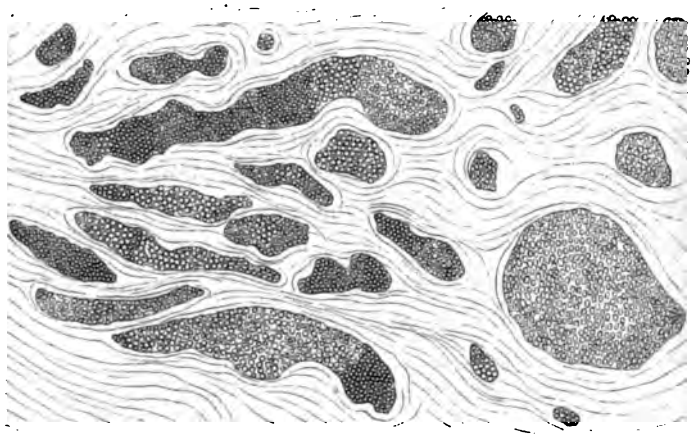

FIG. 9. — Formation télangiectastique dans une végétation intra-kystique d'un fibromyxome du sein (observat. V). (Ocul 2, objet 4, Hartnack.)

rieure est constituée par un kyste très-volumineux, contenant une énorme végétation arrondie, dont la surface libre est sillonnée de dépressions anfractueuses, qui lui donne l'apparence d'un amas de circonvolutions cérébrales.

Le liquide qui est contenu dans cette cavité est épais, lant, couleur chocolat.

Un autre kyste, plus profond et moins volumineux que le précédent, contient également des végétations de formes variées, peu volumineuses, colorées en rouge brun; il renferme aussi du sang presque pur soit liquide, soit en caillot. Les diverses cavités kystiques communiquent les unes avec les autres, par l'intermédiaire de canalicules étroits, anfractueux et tellement obstrués par des végétations, qu'il est impossible de faire refluer le liquide de l'une dans l'autre.

Examen microscopique. — 1° Il porte d'abord sur les masses lobulaires qui paraissent pleines. On y trouve sur des coupes intéressant et la capsule d'enveloppe et la masse morbide :

a. Des fentes lacunaires, de forme irrégulière, quelquefois digitées, tapissées sur leur limite interne par un épithélium cylindrique; dans quelques-unes de ces lacunes on voit proéminer des végétations très-mal délimitées. Vers une des extrémités de ces lacunes, on observe souvent des dépressions acineuses déjà déformées. Enfin quelques-unes de ces cavités contiennent un détritus granulo-graisseux, au milieu duquel on reconnaît des épithéliums cylindriques desquamés.

b. La capsule d'enveloppe est formée par des tissus conjonctifs fibreux, dont les faisceaux parallèles ondulés sont très-reconnaissables, bien que la couche des éléments cellulaires y soit plus considérable qu'à l'état normal.

Les lacunes qui avoisinent l'enveloppe sont entourées également d'un tissu conjonctif fibrillaire, mais en voie de transformation embryonnaire.

c. Dans le centre de la masse morbide, le tissu qui

entoure les lacunes qui y existent, est constitué en grande partie par des tissus embryonnaires; les faisceaux du tissu conjonctif ont disparu. Dans des points intermédiaires, on retrouve des îlots de tissu myxomateux, se présentant sous la forme réticulée et quelquefois avec des mailles très-étendues, au niveau desquelles, les éléments cellulaires sont granulo-graisseux.

Des éléments embryonnaires arrondis sont accumulés à la périphérie de la membrane limitante des lacunes.

Les vaisseaux capillaires sont très-développés dans le tissu des végétations qui limitent les espaces lacunaires. Ces vaisseaux ont tous des parois embryonnaires, autour desquelles sont également accumulés des éléments cellulaires arrondis.

2° Au niveau des grandes cavités et des végétations couleur framboise qu'elles renferment, on constate les modifications suivantes :

a. L'épithélium, qui recouvrait les végétations, est desquamé; ces végétations sont dentelées, et ce n'est que dans la profondeur des dépressions interfoliacées que l'on retrouve l'épithélium cylindrique.

b. Le tissu de ces végétations est formé surtout d'éléments myxomateux réticulés, dans lesquels l'élément vasculaire est très-développé. Par place, les vaisseaux forment de véritables lacunes, analogues à celles que l'on rencontre dans l'angiome caverneux, et dans certains points, cette altération myxomateuse arrive jusqu'à la périphérie de la végétation. Elle n'est séparée de la cavité kystique que par une mince lamelle de tissu conjonctif, en partie embryonnaire. Les parois extérieures de ces cavernes vasculaires, sont formées par un tissu conjonctif parfait; mais elles sont très-minces et aplaties. Ce fait est surtout très-appréciable

sur les vaisseaux d'un certain calibre. Les vaisseaux capillaires sont très-développés et, comme ces vaisseaux et toutes les lacunes vasculaires sont remplies d'hématies, il en résulte une injection naturelle qui permet de suivre dans tous les détails cette singulière altération du système sanguin.

Les résultats de l'opération furent très-simples : la plaie se cicatrisa en cinq à six semaines et depuis cette époque la santé de la malade a été des plus satisfaisante : l'état local ne laisse rien à désirer. Il n'y a aucun indice de récidive sur place (octobre 1875); ce que nous pouvons attribuer à l'*ablation totale* de la glande mammaire.

B. — Transformations successives de ces cavités lacunaires.

Après avoir fait connaître ainsi les principaux caractères de ces cavités kystiques, nous devons revenir plus en détail sur certains faits que nous avons dû laisser de côté dans l'exposé rapide que nous venons de donner : mais avant de le faire, il est bon d'étudier le processus suivant lequel se développent ces cavités, et de les suivre depuis leur origine jusqu'à leur dernière transformation. Nous pourrons ainsi établir quelques subdivisions, qui nous seront très-utiles pour exposer avec méthode ce qui nous reste à dire.

La cause, qui amène les *déformations des éléments glandulaires*, est *entièrement mécanique;* mais au lieu de procéder de dedans en dehors, comme dans les kystes par régression granulo-graisseuse de l'épithélium intra-glandulaire et des produits sécrétés, elle agit extérieurement. *La partie* essentiellement *glandulaire et sécrétante du lobule* est *entièrement passive*, tandis que le tissu qui l'entoure agit et résume pour ainsi dire en lui, tout

le processus actif. C'est l'*hyperplasie* plus ou moins considérable du *tissu conjonctif ambiant*, qui amène forcément les diverses déformations que nous allons étudier en détail.

Ce processus a été indiqué très-nettement, il y a quelques années déjà, par Billroth (1) et confirmé récemment, dans un mémoire intéressant dû à M. Charles Monod (2).

Mais Billroth, tout en faisant connaître le mode suivant lequel les acini et leurs conduits excréteurs sont déformés et modifiés par suite de l'hyperplasie plus ou moins considérable du tissu conjonctif voisin, n'a pas suffisamment insisté sur la véritable cause, grâce à laquelle on observe tantôt des kystes simples, tantôt des lacunes ou des cystomes phyllodes, quoique le point de départ de la lésion soit dans tous les cas dû à un développement considérable du tissu conjonctif de la glande.

Cette cause, suivant nous, réside dans ce fait : que dans les deux cas ce sont des régions différentes du tissu conjonctif lobulaire qui deviennent l'origine du processus morbide. Lorsqu'il se forme des kystes simples, c'est surtout la région la plus extérieure de ce tissu conjonctif,

(1) Voir Billroth (dans Pitha et Billroth).

Lorsque ce tissu conjonctif interstitiel augmentera de volume, les acini augmenteront de capacité et se dilateront ainsi que les plus petits canalicules excréteurs. C'est en effet ce que l'on constate au microscope comme à l'œil nu. — Voilà donc une forme dans laquelle le tissu glandulaire est atteint d'une façon passive....

Cependant la chose peut être plus compliquée. Le tissu interposé entre les acini peut entrer en une prolifération extrêmement abondante, et alors faire saillie dans les cavités kystiques sous forme de masses polypeuses, de feuilles, de végétations. On trouve alors ces néoformations dans l'intérieur des kystes qu'elles remplissent, même complétement, quand ceux-ci ne contiennent que peu ou point de liquide muqueux.

(In *Handbuch der allgemeinen und speciellen chirurgie*, IIIe vol., 2e partie, 1re livraison). Erlangen, 1865, § 62.

(2) Monod (Charles), *Contribution à l'étude des tumeurs non carcinomateuses du sein* (Extrait des *Archives de méd.*, 1875. p. 8 et 6).

celle qui est la plus éloignée de l'élément glandulaire qui devient malade. Mais ce cas doit être plus spécialement étudié avec les kystes par rétention.

Au contraire, lorsqu'il s'agit de lacunes et de kystes prolifères, c'est le tissu conjonctif péri-acineux et plus spécialement les deux zones internes que nous avons décrites, comme étant sous la dépendance immédiate de l'acinus, qui sont le point de départ de l'hyperplasie con-

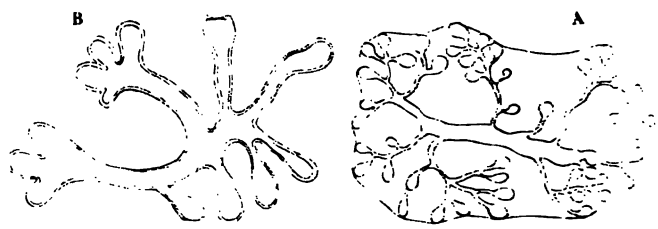

Fig. 10.— A, fibrome mammaire. 1er degré de l'altération. Dilatation et élongation des culs-de-sac glandulaires. Les culs-de-sac sont plus écartés qu'à l'état normal. (Oeul. 2, objet 4, Hartnack.)
B, Même fibrome vu à un plus fort grossissement pour montrer la dilatation des culs-de-sac. (Oeul. 2, objet 7, Hartnack.)

jonctive. C'est spécialement cette lésion que nous devons étudier et qui, de toutes, se présente le plus fréquemment.

Dans ce cas particulier que se passe-t-il donc? A un premier degré, ce tissu conjonctif prolifère plus ou moins abondamment, et sa masse augmente avec une rapidité variable. Le premier effet de cette augmentation est d'écarter mécaniquement les uns des autres les culs-de-sac glandulaires; mais en même temps que chacun de ces éléments est éloigné de ses voisins immédiats, sa cavité est agrandie. On dirait que ce tissu conjonctif péri-acineux rend plus ouverte et maintient béante la cavité glandulaire. Il se produit dans ce cas un effet analogue à celui qui, amenant l'épaississement des parois vasculaires,

est cause que la cavité du vaisseau reste béante, comme cela s'observe dans les varices veineuses, par exemple.

Cette action dilatatrice ne se produit pas seulement dans le sens de la largeur; elle se produit aussi suivant

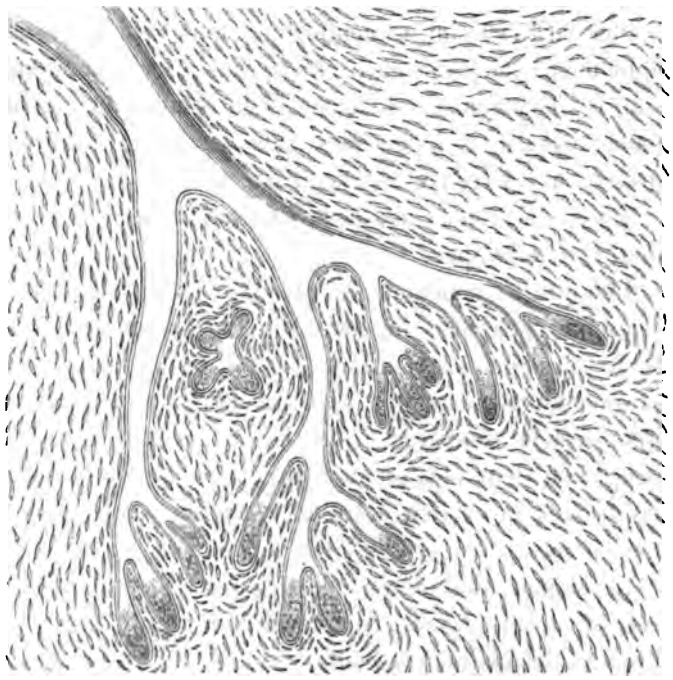

FIG. 11. — Fibrome mammaire, 2e degré d'altération. Hyperplasie énorme du tissu conjonctif péri-acineux, élongation considérable des acini et des conduits excréteurs primitifs. (Ocul. 2, objet 4, Hartnack.)

la longueur du cul-de-sac qui est également allongé par le même mécanisme. Cette action d'abord peu marquée, ou tout au moins peu appréciable au début, par rapport à l'action dilatatrice, devient bientôt prédominante et finit par l'emporter tellement sur l'autre, qu'au bout de peu de temps, le cul-de-sac ressemble à un

tomique du fait précédent (Observ. V), que nous avons cité au sujet du développement anormal des vaisseaux sanguins dans certaines végétations intra-lacunaires.

Observation VI. — Fibrome péri-canaliculaire du sein. — Formations lacunaires au début.

Mademoiselle X..., jeune fille, agée de dix-huit ans, est examinée pour la première fois à la fin de mars 1873. Quoique d'une constitution faible et délicate, elle n'a jamais été malade; elle éprouve, cependant, quelquefois des attaques qui ne sont autre chose probablement que des attaques d'hystérie. Elle est réglée depuis l'âge de quatorze ans, elle l'a toujours été régulièrement et abondamment; l'écoulement menstruel dure huit jours.

Elle porte, au sein gauche, une tumeur dont il est difficile de préciser le début, puisque quand elle l'a découverte par hasard, dit-elle, elle avait déjà le volume d'un œuf, presque celui qu'elle présente actuellement. Cette tumeur occupe toute la portion externe du sein gauche; elle n'est pas douloureuse à la pression, et ne présente pas de variations de volume à l'époque des règles. Quoique formant une masse unique, elle est dure, irrégulière, et légèrement bosselée; elle roule sous les doigts, et n'adhère pas à la peau.

On ne retrouve pas dans l'aisselle d'engorgement ganglionnaire.

La malade est soumise à un traitement interne, à l'iodure de potassium, pendant trois semaines, du 23 mars au 15 avril. Cette médication n'amène aucune amélioration, au contraire, la tumeur paraît devenir douloureuse à la pression.

L'opération est décidée, et faite dans les premiers jours de mai par M. Labbé. Une incision verticale respectant le mamelon, conduit sur la tumeur, qui, par sa face profonde, est *très-adhérente à la glande, dont on est obligé d'enlever une partie assez considérable.*

La cicatrisation marche naturellement, et au bout de six semaines, la malade est entièrement guérie de son opération.

Examen de la pièce. — Tumeur du volume d'une pomme ordinaire, bosselée, située en dedans du mamelon et en haut; elle s'énuclée facilement du tissu cellulo-adipeux avec lequel elle a été enlevée, jusqu'à ce qu'on arrive sur le pédicule qui l'attache à la glande et qui est de la grosseur du pouce. On voit qu'à ce niveau la *partie profonde* de la tumeur se *continue manifestement avec le tissu mammaire.*

La surface extérieure est très-irrégulière, et composée de très-grosses bosselures qui se subdivisent elles-mêmes en bosselures secondaires moins saillantes. Une capsule fibreuse recouvre toute la face externe de la tumeur; elle est très-mince, nacrée et ne contient qu'un nombre restreint de vaisseaux.

Sur une coupe médiane, la tumeur présente l'apparence lobulée due à la prolongation dans l'intérieur de sa masse de tractus formés par la capsule extérieure épaissie à la base et au pourtour des bosselures de la périphérie.

Sur la surface de la coupe on trouve de grands espaces lacunaires, revêtant la forme de sortes de fentes irrégulières dans lesquelles on aperçoit des rudiments de végétations arrondies, ou plutôt dans lesquels le tissu entourant la lacune repousse la paroi interne et fait saillie dans la cavité sans être nettement pédiculé. Quelques-unes de

ces cavités kystiques aplaties siégent dans la capsule d'enveloppe qui, à ce niveau, est très-mince, de telle sorte que la paroi de ces kystes lacunaires paraît constituée, en dehors par la capsule d'enveloppe, et en dedans, par le tissu de la tumeur épaissi, irrégulier et envoyant des prolongements dans la cavité.

En dehors des points où les végétations et les lacunes sont manifestes, la surface de la coupe, par suite des modifications de couleur des différentes parties qui la constituent, présente l'apparence de toutes petites circonvolutions cérébrales très-contournées et enchevêtrées les unes dans les autres. Le tissu de la surface de section est blanc nacré, avec un aspect légèrement humide ; il est dur à la coupe.

Examen microscopique. — Les lésions sont multiples et intéressent le tissu interstitiel entourant les lobules glandulaires et les culs-de-sac de la glande elle-même, ainsi que les conduits excréteurs qui en partent.

A. *Tissus interstitiel péri-lobulaire et intra-lobulaire.* Ce tissu est très-hypertrophié et a subi une très-grande augmentation de volume. Cette hyperplasie n'a pas été seulement péri-lobulaire, elle s'est étendue également dans le lobule primitif et a dissocié les terminaisons glandulaires et séparé notablement les uns des autres les culs-de-sac qui les forment.

Ce tissu de nouvelle formation est constitué par du tissu conjonctif, encore jeune par place, ayant pris au contraire une apparence presque fibreuse dans d'autres points, bien que là encore l'on reconnaisse les cellules plates interposées entre les faisceaux qui le constituent. Les parties du tissu interstitiel qui présentent un aspect jeune et qui paraissent en voie d'évolution, forment en général des sortes de nids arrondis ou ovalaires au niveau desquels les

restes de la glande, disséminés sur la surface de la coupe, apparaissent comme des centres de formation. Au fur et à mesure que l'on s'éloigne de ces points, on retrouve le tissu conjonctif ancien et adulte que nous avons déjà signalé.

Les vaisseaux y sont rares, et ne paraissent pas, pour ceux que l'on reconnaît nettement, présenter rien de particulier.

B. *Éléments glandulaires.* — Les lobules primitifs, avons-nous dit, sont dissociés ; chaque lobule est séparé de son voisin par une bande très-large de tissu conjonctif de nouvelle formation ; de plus, les acini qui constituent les lobules primitifs sont écartés les uns des autres et présentent, ainsi que les canaux excréteurs, des modifications variées.

Le plus habituellement l'acinus glandulaire a été allongé, élargi ; c'est plus particulièrement cette dernière sorte de déformation qui s'est produite en même temps que les modifications déjà signalées se développaient. Les protrusions latérales des culs-de-sac étaient atrophiées et se trouvaient ramenées, presque au niveau du reste des parois de la cavité glandulaire, de telle sorte que cette partie anatomique, au lieu d'être représentée par une cavité centrale, d'où partent en divergeant quatre à cinq doigts de gants, est figurée par une sorte de cavité anfractueuse, ovoïde, sur les parois de laquelle on retrouve quelques dépressions à peine marquées, représentant les vestiges des acini primitifs. La production fibromateuse a donc eu pour effet de faire disparaître les anfractuosités extérieures de l'élément glandulaire normal.

Lorsque la formation conjonctive a été très-intense, l'élément glandulaire a été tellement étiré, tellement allongé, qu'il n'est plus représenté que par une fente très-

étroite et très longue avec une ou deux fentes secondaires vestiges de lobules associés et déformés ensemble. Les fentes découpent la masse conjonctive sous forme de longues lacunes linéaires.

Dans d'autres points, où la formation du tissu conjonctif nouveau a été plus rapprochée de la membrane limitante de l'élément glandulaire, les lacunes une fois formées n'ont pas pris les dimensions considérables en longueur que nous venons de signaler. Elles se sont dilatées dans tous les sens et sont devenues le siége de végétations intérieures sessiles, peu saillantes et rares.

Ainsi en résumé : pour la partie glandulaire, éparpillement des grains glanduleux, puis modifications mécaniques sous l'influence desquelles ils se sont allongés, élargis, étirés et ont donné naissance à de grandes fentes lacunaires.

Dans les points où l'altération est à son début, l'épithélium des culs-de-sac est tuméfié, et la cavité qui le contient est remplie par un détritus granulo-graisseux, dans lequel on reconnaît des cellules épithéliales en voie de desintégration.

Du moment où le cul-de-sac et son canal excréteur ont été modifiés, au point de former une lacune, l'épithélium qui tapisse leurs parois est devenu cylindrique et on n'en retrouve qu'une seule couche sur les parois de ces vastes anfractuosités.

La guérison de cette jeune malade s'est maintenue jusqu'à ce jour (octobre 1875).

Les espaces lacunaires s'étant formés suivant le mode que nous venons d'indiquer, deux processus différents peuvent survenir : ou bien ces espaces seront immensément agrandis par la continuation de la même action

mécanique et par suite de l'énorme développement excentrique de la masse morbide, ou bien le processus irritatif et l'hyperplasie conjonctive se produisant, surtout dans les zones internes du tissu conjonctif périacineux, le tissu

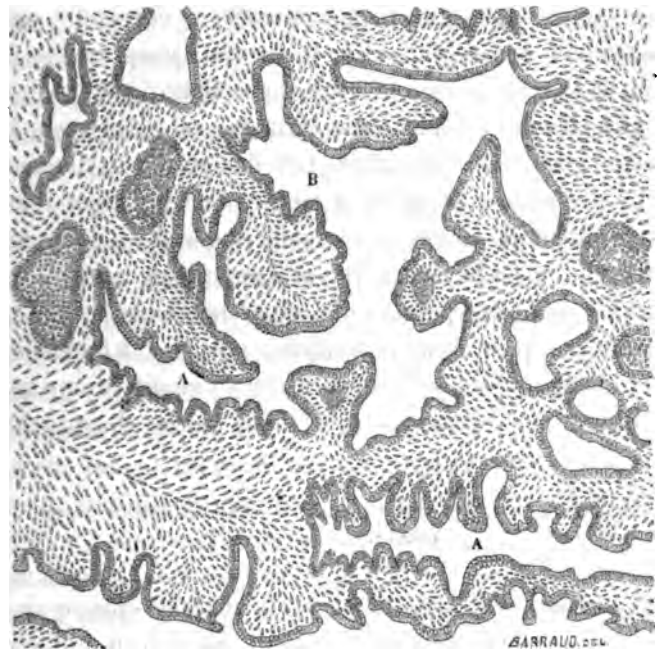

Fig. 13. — Fibrome mammaire 4e degré de l'altération, formation de kystes et développement de végétations intra-kystiques.
En A A, elles apparaissent comme des dentelures.
En B, elles commencent à se pédiculiser (Ocul. 2, obj. 2, Hartnack).

nouvellement produit tendra à faire hernie, à proéminer dans la cavité glandulaire qui, bien que simple fente, présente moins de résistance à la poussée des tissus néoformés que les parties avoisinantes. Cette protrusion, dans l'intérieur du kyste glandulaire, se fait surtout au niveau des anciens éperons de séparation des acini. Dans ce cas

la végétation qui en est la conséquence est arrondie, son pédicule plus ou moins large; mais il reste relativement épais.

Dans d'autres circonstances, lorsque, au contraire, la protrusion intérieure se fait en entraînant plusieurs de ces éperons dans une même poussée, il en résulte une végétation encore arrondie, il est vrai, mais échancrée tout le long de sa circonférence par autant de dents qu'il y avait d'acini compris dans la masse repoussée vers la cavité glandulaire déformée. Ces dentelures deviennent plus profondes, au fur et à mesure que les végétations augmentent de volume, et lorsque ces dernières ont rempli entièrement la cavité, elles se compriment les unes les autres, de façon à prendre une apparence foliacée plus ou moins marquée. Nous reviendrons plus tard, à l'occasion des diverses variétés de tumeurs, sur les modifications qui subissent ces végétations et les tissus qui les constituent.

Observation VII. — Fibrome circonscrit endo-canaliculaire et péri-canaliculaire par place.

La nommée N... Pauline, âgée de quarante-quatre ans, cartonnière de profession, entre salle Saint-Jean, numéro 8, le 24 mai 1872 (service de M. le docteur Labbé).

Cette femme a reçu pendant quelque temps les soins de M. le docteur Rota, qui nous l'adresse à l'hôpital. Elle est d'une bonne santé habituelle, a été réglée à l'âge de seize ans; elle a toujours vu, et voit encore apparaître, très-régulièrement, l'écoulement menstruel toutes les trois semaines. Elle n'a été enceinte qu'une fois, il y a vingt ans. Cette grossesse n'est pas venue à terme, et s'est terminée par une fausse couche à sept mois et demi; l'enfant

n'a vécu qu'une heure. La mère n'a pas nourri, et n'a remarqué rien de particulier à cette époque du côté des seins.

Si la malade a eu une attaque assez grave de rhumatisme articulaire aigu, pour garder le lit pendant six mois, elle ne paraît avoir jamais présenté d'indices de syphilis. Enfin, du côté de l'hérédité, on ne note rien de remarquable qui puisse expliquer le développement de l'affection actuelle. L'influence professionnelle paraît également nulle, et ne semble pas être une cause de traumatisme du côté du sein droit.

Il y a dix-huit mois, sans qu'aucune lésion récente parût en rendre compte, la malade s'aperçut qu'elle portait une tumeur dans le sein droit, au niveau et au-dessous du mamelon. Cette grosseur, au moment où sa présence a été signalée pour la première fois, avait le volume d'une noisette; elle était mobile, roulant sous le doigt, et correspondant exactement à la base du mamelon.

Cette tumeur est restée absolument stationnaire pendant un an, sans que d'ailleurs on fît aucun traitement à ce sujet. Il y a six mois, on a donné l'iodure de potassium à l'intérieur et employé des frictions à l'iodure de plomb. C'est à partir de ce moment, sans qu'on puisse dire si ce traitement y a contribué, que la tumeur a paru augmenter de volume d'une façon sensible; elle a semblé également être influencée par les périodes menstruelles. La malade, en effet, a remarqué que la grosseur augmentait de volume, devenait plus dure immédiatement avant l'apparition des règles, pour redevenir plus molle, moins tendue aussitôt que l'écoulement s'était établi.

Cette tumeur n'a jamais été douloureuse spontanément, mais à la pression elle a toujours présenté un peu de sensibilité. Sa présence ne s'est jamais accompagnée d'un

écoulement de liquide séreux ou séro-sanguinolent par le mamelon.

A la base du mamelon du sein droit, on trouve une tumeur du volume d'un œuf de pigeon. Cette tumeur est dure, bosselée, mobile sous la peau, et pouvant également être isolée très-facilement du reste de la glande.

Le mamelon ne présente aucune déformation et est resté normal. Autour de la tumeur, on ne trouve aucune induration des tissus avoisinants; on ne sent aucun tractus partant de la masse morbide et s'irradiant dans la glande.

La circulation veineuse sous-cutanée ne présente rien d'anormal, la peau est un peu déprimée au niveau de la tumeur. Au-dessous du mamelon, il existe un peu de sensibilité à la pression de la partie malade; on ne trouve pas de ganglions dans l'aisselle; enfin l'état général est des plus satisfaisants.

Opération le 28 mai. — M. Labbé fait une incision verticale en dedans du mamelon de façon à respecter cet appendice et les conduits galactophores qui s'y rendent; il arrive ainsi facilement sur la partie saillante de la tumeur, qui, saisie à l'aide d'une pince à érignes, s'enlève très-facilement, si ce n'est en arrière, *où elle paraît adhérente par quelques points de sa base à la glande mammaire, ce qui oblige à enlever en même temps la partie avoisinante du tissu en apparence sain de la glande.*

Peu de sang pendant l'opération; on ne lie qu'une artériole. Pansement à la charpie sèche.

Soir. — Pas de fièvre. T. A. 38°. Le pansement est resté en bon état.

29 *mai.* — État très-satisfaisant; absence de fièvre; le pansement n'est pas sali par un suintement sanguinolent. On le laisse intact.

Soir. — Même état.

30 *mai.* — Même état général et local très-satisfaisant.

31 *mai.* } Rien de particulier.
1er *juin.* }

2 *juin.* — Le pansement commence à répandre de l'odeur; on change seulement la partie la plus superficielle et les compresses extérieures.

3 *juin.* — La charpie contenue dans la plaie tombe spontanément, entraînée par la suppuration qui est établie franchement; la plaie est couverte de bourgeons charnus très vivaces.

5 *juin.* — La plaie se remplit rapidement et la malade sort le 15 juin et ne revient que tous les trois jours faire changer son pansement. A la fin du mois de juin elle est complétement guérie de la petite opération qu'on lui a faite. Elle est revue à la fin de l'année et ne paraît présenter rien d'anormal du côté du sein droit. Cet état a persisté jusqu'à ce jour (octobre 1875).

Examen anatomique. — La tumeur est du volume d'un petit œuf de poule; elle est recouverte d'une capsule fibreuse, mince, qui l'isole du tissu cellulo-adipeux sous-cutané, dont on peut l'enucléer très-facilement et complétement. Sa surface extérieure est bosselée, sa consistance est dure. Par sa face profonde elle *est adhérente*, mais seulement par *quelques points de cette surface*, au *tissu glandulaire* avec lequel elle se *continue*, *à ce niveau*, par quelques traînées minces de tissu mammaire.

La surface de la coupe est blanc rosé avec un fond grisâtre; le tissu y est ferme, il résiste au scalpel; on n'obtient aucun suc par le râclage.

Sur cette surface de section, on retrouve une série de coupes de gros canalicules que l'on poursuit dans différents

sens, mais qui, en général, paraissent se diriger de la face profonde vers la périphérie, en se ramifiant.

Ces canalicules sont très-dilatés et sont constitués par des conduits excréteurs énormément agrandis.

Les masses de tissu compacte, circonscrites par les divisions de ces canalicules, sont arrondies et présentent en certains points une apparence lobulée; ces masses sont elles-mêmes parcourues dans leur intérieur par une série de canalicules plus petits qui leur donnent une apparence foliacée, en simulant les nervures d'une feuille.

Examen microscopique. — Par des coupes faites en différents points de la tumeur, on s'assure qu'il existe, partout, des modifications du tissu interstitiel et de l'élément glandulaire.

Le tissu conjonctif interstitiel est très-hypertrophié; il sépare les uns des autres les lobules primitifs. Il forme, entre eux, de grands espaces au niveau desquels on ne trouve que du tissu conjonctif jeune dont les éléments sont fortement colorés par le carmin; cependant l'arrangement des éléments, leur forme ovalaire et très-aplatie, leur disposition par rapport aux vaisseaux et l'apparence lamelleuse du tissu qui leur est interposé, ne laissent aucun doute sur la véritable nature de ce tissu. C'est en effet la disposition des cellules plates et des faisceaux du tissu conjonctif normal. L'augmentation énorme de volume et de quantité qu'a subie ce tissu est assez irrégulière dans sa distribution. Dans certains points, les lobules primitifs sont encore assez agglomérés, tandis que dans d'autres leur écartement est considérable. Les éléments glandulaires ont subi de grandes modifications. Dans un premier degré les lobules à peine écartés les uns des autres sont hypertrophiés; ils sont certainement deux

fois plus volumineux qu'à l'état normal. Les acini sont élargis, dilatés et remplis d'épithélium; lorsqu'on se rapproche des points où le développement conjonctif est très-considérable, l'altération des lobules y est plus prononcée.

La cavité du lobule, avec les cavités accessoires des acini, se trouve représentée par une longue fente un peu élargie, sur laquelle on aperçoit de distance en distance des dépressions peu profondes. Lorsque l'altération n'est encore qu'à un degré moyen, on retrouve sur les bords de cette énorme fente lacunaire quelques acini complétement conservés (voir le dessin, fig. 10). On peut de ce fait conclure que manifestement l'hyperplasie conjonctive péri-lobulaire a étiré le lobule, l'a allongé et a fait disparaître le plus grand nombre des culs-de-sac glandulaires.

Dans d'autres points, on trouve les degrés plus avancés de l'altération; nous voulons parler des formations kystiques et des végétations intérieures. Cette disposition nouvelle se présente sous deux aspects différents. En effet, pour constituer quelques-unes de ces nouvelles formations, la fente lacuneuse due à l'allongement du lobule s'est élargie; puis, le tissu conjonctif nouveau a repoussé la paroi de la lacune et s'en est coiffé en faisant saillie dans la cavité lacunaire, de telle sorte qu'à un certain degré de développement de ces lésions, on trouve une cavité kystique de forme ovalaire ou arrondie dont la paroi a été soulevée par des végétations de nature conjonctive de forme également arrondie et largement pédiculée. Ces végétations ne sont que très-rarement découpées, et lorsqu'elles présentent cette particularité (voir le dessin, fig. 10), c'est que un acinus, non encore complétement déformé, s'est

trouvé entraîné par la protrusion intérieure du tissu conjonctif péri-lobulaire.

Dans d'autres points, les cavités kystiques sont allongées, aplaties, et leurs parois sont tapissées de végétations foliacées, à nervure centrale fibreuse et dont les bords sont découpés par des dépressions ressemblant à des débris d'culs-de-sac glandulaire.

Voici ce que l'on peut constater pour se rendre compte du mode de formation de cet état.

Lorsque le lobule allongé a formé une fente lacunaire *presque linéaire*, l'hyperplasie conjonctive très-voisine de la cavité ainsi existante et n'y rencontrant pas d'obstacle, tend à y repousser la paroi de la cavité glandulaire; elle donne alors naissance à de petites végétations arrondies séparées par des dépressions peu profondes. C'est ce qu'on voit sur une coupe de cette tumeur : à une extrémité, la paroi de la fente est lisse et tapissée seulement par un épithélium cylindrique; plus loin apparaissent les petites végétations primaires dont nous venons de parler; plus loin encore l'hyperplasie conjonctive, plus considérable et plus active, soulève à la fois plusieurs de ces petites végétations primaires, et donne naissance à une végétation composée plus volumineuse.

Sur toutes les végétations et dans toutes les dépressions qui les séparent, l'épithélium est cylindrique, et lorsque la coupe est suffisamment mince, on s'assure qu'il n'en existe qu'une seule couche. Les conduits principaux sont élargis et dilatés.

En résumé, dans cette pièce nous trouvons : à un premier degré, une formation conjonctive péri-lobulaire et péricanaliculaire amenant la déformation de l'acinus. A un degré plus avancé l'hyperplasie conjonctive, trouvant plus

de facilité à repousser la paroi de la lacune et à s'y développer, donne naissance à des végétations multiples endocanaliculaires.

C. Variations de forme des cavités cystiques.

Les cavités qui contiennent les végétations intérieures que nous avons précédemment décrites sont de formes variées, ovoïdes en général. Puis, plus tard, lorsqu'elles

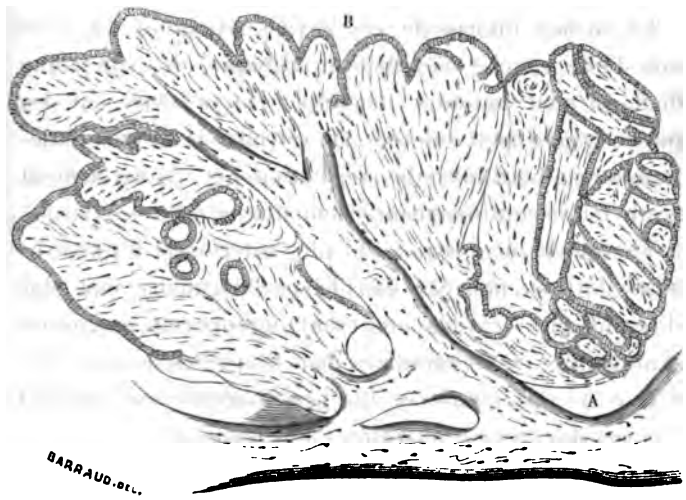

FIG. 14. — Fibrome mammaire, 5e degré de l'altération. Végétation intra-kystique nettement pédiculée. A, paroi du kyste d'où se détache le pédicule de la végétation. B. Végétation ramifiée. (Ocul. 2, objet 2, Hartnack.)

contiennent du liquide et qu'elles prennent un accroissement en rapport avec la production de ce liquide, elles peuvent alors être modifiées dans leur forme et présenter des bosselures latérales en relation avec les points faibles de leurs parois.

On trouve quelquefois plusieurs de ces kystes arrondis,

à végétations ovoïdes, communiquant les uns avec les autres. Dans ce cas, chacune des cavités est séparée de ses voisines par une sorte de diaphragme annulaire percé d'un orifice plus ou moins large. Cependant, malgré ces larges communications, il est quelquefois impossible de faire refluer le liquide d'une cavité dans celles qui lui sont contiguës. Ces diaphragmes, en se combinant avec les végétations pariétales, remplissent l'office de sortes de soupapes qui, en s'appliquant les unes contre les autres, peuvent s'opposer absolument au passage du liquide ou à son reflux.

La surface interne de ces cavités kystiques est revêtue d'une couche d'épithélium cubique ou cylindrique dont on peut toujours démontrer la présence sur les pièces fraîchement enlevées. On retrouve le même épithélium sur le bord libre des végétations, et ce revêtement épithélial se continue manifestement avec celui des parois.

Lorsque la néoplasie a été plus extérieure, les protrusions de tissu nouveau dans l'espace lacunaire sont plus discrètes, et ces cavités conservent toujours cette apparence d'immenses fentes ramifiées dans lesquelles le tissu néoformé ne fait qu'une saillie peu marquée en revêtant l'aspect de colonnes charnues mamelonnées.

Lorsqu'il s'épanche du liquide dans ces dernières cavités, elles ne prennent pas la forme ovoïde des premières; elles restent toujours irrégulières et pour ainsi dire bridées par la néoplasie périphérique.

Ces cavités kystiques peuvent présenter plusieurs phénomènes pathologiques.

A la suite d'inflammations successives de la paroi et de la suppuration du contenu, la collection liquide qu'elles contiennent peut se faire jour à l'extérieur; il en résulte un *trajet fistuleux difficile à modifier* et dont on ne peut

obtenir la guérison qu'en faisant l'*ablation de la poche kystique elle-même.*

Possède-t-on des exemples de disparition complète et spontanée de ces cavités? Nous ne le croyons pas. Lorsqu'elles se développent dans des tumeurs fibreuses, elles peuvent, par suite de régression fibroïde ou de calcification de la tumeur, *se ratatiner* et perdre tout contenu liquide; mais au milieu même de cette masse morbide atrophiée, ratatinée, elles subsistent néanmoins sous la forme de fentes foliacées.

Cette production de lacunes et de kystes est identiquement la même, quelle que soit la nature du tissu qui, se développant dans la zone péri-acineuse, occasionne la déformation des cavités glandulaires; on a même établi à ce sujet des divisions qui se correspondent très-nettement dans toutes les variétés des tumeurs.

Néanmoins, il paraît ressortir de la comparaison de toutes nos observations que les *fibromes* donnent indifféremment naissance à des lacunes ou à des kystes à papillomes; le *sarcome*, au contraire, produit plus souvent des kystes renfermant d'énormes végétations, tandis que le *myxome*, envahissant toutes les zones péri-acineuses, constitué d'ailleurs par un tissu assez mou, ne produit le plus habituellement que d'immenses lacunes irrégulières, avec très-peu de saillie du tissu néoformé dans la cavité nouvelle.

3° KYSTES PAR RÉTENTION.

Dans nos généralités sur les kystes, nous avons dit que nous donnions le nom de *kystes par rétention* à la variété des cavités kystiques dans lesquelles la dilatation de l'élément glandulaire est la conséquence d'une accu-

mulation toujours croissante du liquide, plus ou moins normal, sécrété par la partie dilatée.

Pour amener la formation d'un kyste de cette nature deux choses sont nécessaires : une cavité sécrétante et un obstacle quelconque apporté à la sortie du produit formé.

Cette théorie vraie pour tous les kystes par rétention, quel que soit l'organe où ils se développent, quel que soit leur siége, trouve spécialement son application pour ceux de ces kystes qui se développent dans la mamelle. Que trouvons-nous, en effet, dans les observations qui servent de base à cette partie de notre travail? On constate l'existence, ou bien de petites tumeurs pédiculées, nées dans les parois des conduits galactophores, tumeurs qui proéminent dans l'intérieur de ces canaux suffisamment pour en obstruer la lumière; ou bien encore, un état scléreux, pour ne pas dire cicatriciel, du tissu conjonctif qui entoure ces mêmes canaux, capable de les étreindre, tandis que la partie du canal située en arrière de ces obstacles, et les culs-de-sac qui en dépendent, sont dilatés et transformés en cavités cystiques.

Les causes qui agissent pour amener l'oblitération plus ou moins complète, persistante ou momentanée du canal, peuvent être, ainsi qu'on le voit, soit extérieures, soit intérieures à ce conduit, soit enfin contenues dans l'épaisseur de ses parois.

Lorsque la cause oblitérante est située extérieurement et dans le voisinage immédiat du conduit, elle agit lentement et amène généralement l'atrophie du canal et du lobule qui en dépend. Les kystes qui se développent sous cette influence restent toujours petits et rentrent plutôt dans la classe des *kystes* par *involution*.

Les deux autres causes, au contraire, n'amènent pas

l'atrophie de la partie sécrétante et de son conduit excréteur; elles produisent seulement l'oblitération plus ou moins lente de ce canal. Ce sont les kystes qui se développent sous l'influence de ces deux états anatomiques différents que nous allons étudier plus spécialement. Nous devons, en outre, remarquer que la forme de ces cavités cystiques et les phénomènes qui accompagnent leur développement sont différents, suivant qu'il s'agit d'*un kyste par rétention* dû à *une végétation endo-canaliculaire*, ou à *un étranglement par rétraction fibreuse du conduit excréteur*. Dans le premier cas, la tumeur est en général unique et peut se vider et se remplir à plusieurs reprises, de telle sorte qu'on a pu lui donner le nom de *kyste intermittent*.

A. — **Kystes par rétention dus à une végétation papillaire endo-canaliculaire.**

Au point de vue anatomo-pathologique, nous avons, dans cette variété des cavités cystiques, à étudier trois choses : la *poche kystique elle-même;* la *végétation endo-canaliculaire;* le *liquide contenu*.

1° *De la poche kystique*. — Suivant M. Broca, les kystes glandulaires seraient presque tous aciniens; ceci est vrai pour le plus grand nombre d'entre eux, car l'oblitération a d'autant plus de chance d'amener la dilatation des conduits que ceux sur lesquels elle agit sont plus petits et présentent une résistance moindre à la cause qui amène leur dilatation. Cette opinion de M. Broca trouve sa vérification d'une façon fréquente, pour ne pas dire constante, lorsqu'on étudie la formation des cavités cystiques que nous avons précédemment décrites sous le nom de kystes d'*involution* et d'*évolution;* mais tel n'est

pas le cas pour celles dont nous nous occupons actuellement.

En effet, la dilatation porte alors sur des canaux déjà volumineux et qui transmettent au dehors la sécrétion de plusieurs lobules. Quelquefois même, il peut arriver que la dilatation siége sur un des principaux conduits galactophores, dans le voisinage du mamelon. Si la tumeur est ainsi formée elle mérite avec raison le nom de *kyste sous-aréolaire* qui lui avait été attribué par Birkett; mais ce cas particulier paraît avoir été rarement observé.

Le fait qui se présente le plus fréquemment est celui dans lequel la dilatation remonte plus ou moins loin vers la racine des conduits galactophores; les cavités ainsi formées siégent, soit à l'extérieur de la glande, soit à sa partie périphérique. On ne rencontre, en général, qu'une seule de ces dilatations kystiques dans les mamelles qui sont atteintes de cet état pathologique. On se rend facilement compte de la cause de ce fait, si l'on réfléchit au mécanisme qui préside au développement de cette cavité due, ainsi qu'on le sait, à la présence d'une petite végétation endo-canaliculaire. Cette végétation suffit, par sa présence seule, à produire l'oblitération du calibre de ce conduit et supporte la poussée, quelquefois considérable, des liquides sécrétés dans la partie du lobule située derrière cet obstacle.

Le volume de la poche est variable au début; il est en rapport avec les dimensions que présente, à l'état normal, le conduit qui est le point de départ du processus morbide. Dans les premiers temps, celle-ci ne dépasse guère la grosseur d'une lentille ou d'un grain de blé; plus tard, l'ectasie devenant plus considérable, elle atteint alors les

dimensions d'une aveline et même celles d'une grosse noix. Elle ne dépasse guère ce volume lorsque la cause oblitérante agit d'une façon intermittente. Dans ce cas, en effet, il arrive un moment où la poussée du liquide finissant par vaincre la résistance apportée à sa sortie, donne lieu à l'évacuation de la poche qui revient sur elle-même et reste vide jusqu'au moment où elle commencera à se remplir de nouveau sous les mêmes influences.

Si, au contraire, l'obstruction du canal est permanente et due à une cause fixe qui ne peut être modifiée, et si l'exsudation du liquide, dans la cavité pathologique, est activée par différentes causes physiologiques, comme la congestion mammaire qui se présente souvent au moment de l'époque menstruelle ou au début de la grossesse, la distension du conduit et de la poche qu'il concourt à former peut être portée à un degré considérable. Un simple canal galactophore peut arriver ainsi à atteindre des proportions véritablement colossales. Si ce fait ne se présente pas habituellement pour les *kystes par rétention* dus aux causes que nous avons énumérées, on a pu le constater dans une variété particulière de ces sortes de tumeurs liquides : nous voulons parler *du galactocèle.*

Dans cet ordre d'idées, on doit rappeler le fait si souvent cité de Scarpa; il peut aider à concevoir quelles limites peut atteindere cette sorte d'ectasie.

La forme de ces kystes est en général globuleuse lorsqu'ils sont petits; lorsqu'ils sont plus volumineux ils deviennent ovoïdes, ou plutôt ils représentent assez bien un cône dont la grosse extrémité serait dirigée vers la circonférence de la mamelle, tandis que la pointe ou extrémité effilée se continuerait par un cordon plus ou moins perceptible qui se rapprocherait de la base du mamelon.

Cette poche est quelquefois lisse à sa périphérie; mais le plus souvent, lorsqu'elle est due à l'ectasie d'un lobule tout entier et lorsqu'elle est dans la période de formation, sa surface externe est lobulée. Si on l'examine par sa face interne, on voit qu'elle est multiloculaire et que chacune des bosselures représente un des acini arrivés à un degré plus ou moins considérable de distension. Les cloisons qui séparent, les unes des autres, les différentes poches secondaires tendent à s'effacer par suite de l'élargissement des orifices qui les faisaient communiquer toutes avec la cavité principale. Il arrive un moment, où quelques saillies légères de la face interne de la poche, revêtant la forme de couronnes plus ou moins larges et plus ou moins saillantes, marquent la place de ces anciennes dépendances de la poche principale; car, lorsque la cavité est multiloculaire, une poche a conservé la prédominance sur les autres. Ce fait d'ailleurs n'est pas spécial aux kystes mammaires; on peut le vérifier dans beaucoup de kystes, dans les kystes ovariques en particulier.

La membrane, qui limite ces collections liquides, représente celle qui appartenait à l'élément glandulaire lui-même. Au début de la période d'ectasie, on y retrouve le même revêtement épithélial formé de cellules cubiques disposées sur une seule couche. La paroi de ces kystes, mince et lisse lorsque l'altération est en voie de formation, peut subir diverses modifications qui varient à mesure que le processus morbide envahit ses diverses couches.

C'est ainsi que l'épithélium peut tomber et ne pas être remplacé, lorsqu'il y a eu de nombreuses causes d'irritation dans la poche ou dans son voisinage immédiat. Dans

d'autres cas on a noté l'exsudation de couches fibrineuses plus ou moins épaisses. Le mode de formation de ces couches nouvelles nous paraît difficile à expliquer. Nous n'avons pas eu l'occasion d'en observer d'exemples dans les faits qui ont été soumis à notre examen.

Les parois, proprement dites, peuvent s'épaissir d'une façon considérable et se scléroser, au point de devenir absolument rigides et presque cicatricielles. Doit-on admettre qu'il s'y forme des ossifications ou plutôt des calcifications? Nous n'avons aucun fait à notre disposition qui nous permette d'appuyer cette opinion ou de l'infirmer définitivement.

L'épaississement des parois de ces kystes est dû à ce que le processus irritatif se propage de dedans en dehors. Celui-ci envahissant peu à peu le tissu conjonctif périglandulaire le fait rentrer, par couches successives, dans la constitution des parois kystiques. Comme cet envahissement se fait par propagation d'irritation formative, et non par tassement de ce tissu, il en résulte que les parties surajoutées ne forment qu'un tout continu avec la paroi primitive et ne prennent point l'apparence de couches lamelleuses superposées.

Les tumeurs, ainsi formées, sont néanmoins peu adhérentes à la masse cellulo-adipeuse ambiante et à la face profonde de la peau, à moins que, par suite d'une distension excessive et d'inflammations répétées, il ne se produise une adhérence intime des parois du kyste à la face profonde du derme cutané. On a vu aussi une ponction malencontreuse produire le même résultat, en facilitant la formation d'un trajet fistuleux incurable. Nous donnons, comme exemple de cet accident, une observation qui, bien qu'elle ne s'applique pas à un kyste par rétention propre-

ment dit, peut montrer la difficulté du diagnostic dans certains cas. La tumeur avait été prise pour une collection liquide simple, alors qu'il s'agissait d'un kyste développé dans un fibrome endo-canaliculaire.

Observation VIII. — Fibrome endo-canaliculaire papillaire. — Kystes très-volumineux, anciens. — Écoulement de sang par le mamelon. — Trajet fistuleux consécutif à une ponction. (Observation extraite des bulletins de la Société anatomique.) Pièce examinée par M. Coyne.

La nommée N..., âgée de quarante-neuf ans, entre à Necker, service de M. le docteur Guyon, le 14 juin 1874, pour une tumeur kystique du sein.

Cette femme est d'une santé vigoureuse; on ne note aucun antécédent héréditaire. Elle est encore actuellement réglée d'une façon régulière; elle a eu quatre enfants, le dernier il y a quatorze ans.

Elle s'est aperçue depuis dix ans de l'existence de la tumeur pour laquelle elle vient se faire soigner. A cette époque, cette production morbide, peu volumineuse, siégeait en dehors du mamelon, se présentait sous la forme d'une petite bosselure roulant sous le doigt; elle n'avait contracté aucune adhérence avec la peau.

Lorsque la malade pressait sur la tumeur, il s'écoulait un liquide sanguinolent par le mamelon; mais au bout de quelques années cet écoulement disparut, et pendant longtemps la tumeur resta stationnaire. Il y a deux ans et demi elle a augmenté assez brusquement de volume et est devenue fluctuante. A ce moment un médecin la ponctionna avec un bistouri et il s'écoula environ deux verres d'un liquide rougeâtre et visqueux. Depuis cette époque, ce trajet dans lequel on avait mis une mèche pendant un

certain temps, s'est organisé ; à son niveau il s'est développé une petite masse de bourgeons charnus et il est devenu fistuleux d'une façon intermittente.

A plusieurs reprises, il est sorti de cette poche, par cet orifice, une quantité notable (un litre environ) du même liquide sanguinolent.

Au moment de son entrée à l'hôpital, la santé de la malade était très-bonne. On constata l'existence d'une tumeur volumineuse, développée dans la partie du sein droit qui est au-dessous du mamelon. Cette tumeur est molle, flasque; on sent qu'elle est constituée, en partie par des poches arrondies et fluctuantes et en partie par d'autres poches très-vastes et actuellement vides.

Il n'y a pas d'adhérence aux parties profondes ; la peau n'est pas envahie, mais elle est adhérente à la poche antérieure de la tumeur, autour du champignon ulcéré correspondant au trajet fistuleux dont nous avons parlé. Ce champignon est situé à cinq centimètres en dehors et au-dessous du mamelon. On observe un écoulement abondant d'un liquide hématique foncé par l'orifice du trajet fistuleux. Il n'existe pas de ganglions dans l'aisselle.

Il n'y a rien de particulier dans le sein gauche.

La malade est opérée le 24 mai. La tumeur est assez facilement énucléable ; elle est *cependant assez adhérente par places* et *on enlève* une *très-petite partie de la glande mammaire.*

Examen anatomique. — Elle est constituée principalement par trois poches kystiques assez vastes et remplies d'un sang noirâtre. Les parois de ces poches sont fibreuses. Sur plusieurs points de la face interne sont attachés de gros bourgeons charnus, plus ou moins fongueux et saignants. Une partie de ces bourgeons s'est détachée et

nage dans le liquide. Ces trois grandes poches sont entourées de nombreuses bosselures formées d'un tissu dur. Elles sont plus ou moins bien enkystées et on y retrouve tous les degrés de la formation kystique avec bourgeons intérieurs. Le contenu liquide de ces petits kystes est jaunâtre, visqueux, mais peu abondant.

Examen microscopique. — Les productions intra-kystiques sont formées par des végétations papillaires *très-ramifiées* et recouvertes par un épithélium cylindrique. La *nervure* centrale de chacune des végétations est constituée par du tissu conjonctif dont les faisceaux se dirigent à droite et à gauche et divergent vers le sommet pour former les nervures secondaires. Chacune de ces bandes de tissu fibreux est très-allongée et chacune de leur face est recouverte par de l'épithélium cylindrique. Comme elles sont appliquées très-étroitement les unes contre les autres, elles rappellent assez exactement la disposition *des lames et lamelles de l'écorce cérébelleuse.* Toutes les coupes, passant par la partie centrale d'une de ces végétations et exactement perpendiculaires, rappellent l'arbre de vie du cervelet.

Dans certains points, les parties profondes des anfractuosités sont remplies par des épithéliums desquamés et en voie de désintégration granulo-graisseuse.

Les parois du kyste sont constituées par du tissu fibreux; les petites bosselures périphériques font voir le début de l'altération. Ce sont de petits kystes glandulaires dans lesquels existent des végétations papilliformes fibreuses, très-divisées et recouvertes d'épithélium cylindrique. Le tissu de ces végétations est encore jeune, les vaisseaux y sont développés et à parois peu épaisses.

2° *Liquide contenu.* — Le liquide contenu dans ces kystes est des plus variables. Il est tantôt limpide et opalescent, d'autres fois verdâtre ou jaunâtre et plus ou moins trouble d'aspect; quelquefois il est filant comme de la synovie. Il peut encore contenir du sang presque pur ou bien être plus ou moins analogue à du colostrum.

Ces variations dans les caractères physiques extérieurs de ce liquide, tout en présentant une grande mutabilité, n'échappent pas cependant à toute espèce de loi.

Lorsque les kystes sont petits, multiples, le liquide est le plus souvent d'apparence laiteuse. Nous reviendrons d'ailleurs sur ce point dans le paragraphe suivant, à l'occasion des kystes par rétention dus à une rétraction cicatricielle.

Lorsque ces cavités ont un certain volume et sont superficielles, on y rencontre souvent du sang; celui-ci est quelquefois presque pur, mais le plus habituellement, il est profondément modifié.

Les éléments figurés que l'on retrouve dans ce liquide si variable sont nombreux : ce sont des cellules épithéliales, vestiges de l'épithélium primitif plus ou moins complétement desquamé, des leucocytes en voie de dégénérescence granulo-graisseuse et des corpuscules de Glüge, des globules du sang et des globules du lait. Les proportions réciproques, suivant lesquelles on rencontre ces éléments, varient avec la nature et la coloration du liquide.

Sa composition chimique est également très-variable. Nous avons peu de renseignements à ce sujet, faute d'analyses exactes; nous savons seulement que la proportion d'albumine y est quelquefois assez grande pour que ce liquide puisse se coaguler en masse.

Dans d'autres cas où ce liquide est séreux d'apparence

et de consistance, on y a signalé de petites lamelles quadrangulaires de cholestérine (1), dont la présence annonçait qu'il était le dernier terme d'une série de transformations régressives subies par les éléments solides qu'il avait successivement contenus.

3° *De la végétation endo-canaliculaire.* — La végétation endo-canaliculaire, qui agit comme cause oblitérante de la lumière du conduit, peut présenter de grandes variations dans son aspect et dans sa nature intime. Née dans l'épaisseur de la paroi et aux dépens de cette paroi du conduit, elle présente toujours un petit volume et est fixée par un pédicule assez mince. Elle est le plus souvent unique. Lorsqu'elle est multiple, il est rare qu'on trouve plus de deux de ces productions morbides. Ces divers caractères la distinguent, assez nettement, des végétations dues à une hyperplasie du tissu conjonctif péricanaliculaire qui, repoussant les parois du conduit, finit par y pénétrer par le mécanisme que nous avons précédemment indiqué.

(1) Voir à ce sujet l'observation suivante due à Erichsen et publiée dans le *Medical Times and Gazette* du 6 mai 1875, p. 252.

« Une incision fut faite en travers dans la masse morbide; il en sortit un jet » de liquide gris verdâtre; ce liquide contenait de la cholestérine. La tumeur » était en réalité constituée par un large kyste. Les autres petites bosselures » étaient constituées par une agglomération de tissu mammaire, remplie de » petits kystes ressemblant au premier et contenant un liquide identique. — » Les enveloppes de ces kystes étaient blanches; il n'y avait pas de végétations » intra-cystiques.

» La malade avait eu deux ans avant une petite tumeur, du volume d'une » noix, dans la partie supérieure du sein droit. Cette tumeur avait disparu au » bout de 3 mois à la suite d'onctions; puis 6 mois après une nouvelle tumeur » s'était reformée, dans les mêmes conditions de siége et de volume que la » première. Cette tumeur était lobulée, composée de deux lobules roulant au » milieu du tissu glandulaire. Le supérieur avait la dimension d'une pomme » et le second d'une noix. — Il n'y avait pas de rétraction du mamelon; le » sein droit était beaucoup plus volumineux que le gauche. »

Les faits de cette nature sont rares; il en résulte qu'il a été difficile d'étudier, dans tous leurs détails, ces petites végétations. Dans les cas qui nous sont connus et qui tous les deux ont été consignés dans la thèse de M. Rogeau (1), il est dit dans l'examen anatomique fait par M. Nepveu, chef du laboratoire de la Pitié, « que les végétations qui » offrent à leur surface de petits corpuscules, maintenus » par un pédicule étroit et filiforme, ne sont autre chose » qu'un épithélioma glandulaire à la période de début ». Le tissu conjonctif y était peu abondant.

Tout en reconnaissant la grande compétence de l'auteur de cet examen, il nous paraît bien plus probable que, dans cette observation comme dans celle que nous citerons en second lieu, il s'agissait d'une *végétation papillaire profondément ramifiée*, dans laquelle les espaces inter-papillaires simulaient de faux culs-de-sac glandulaires et donnaient naissance à une apparence de cylindres épithéliaux. En l'absence de renseignements plus circonstanciés, nous devons nous abstenir de nous prononcer plus catégoriquement et nous contenter de faire connaître les doutes que nous venons d'émettre.

Dans sa thèse inaugurale, M. Rogeau a étudié ces végétations, à un point de vue un peu trop théorique, et a voulu, à tort, appliquer à cette étude des notions fournies depuis longtemps par Virchow. En effet MM. Rogeau et Virchow ne parlent pas des mêmes choses. Les tumeurs de Virchow sont des fibromes qui sont devenus endocanaliculaires, tandis que dans les cas de M. Rogeau il s'agissait seulement de petites tumeurs contenues primi-

(1) Rogeau, *Des kystes par retention de la mamelle*. Th. de Doct. Paris, 1874.

tivement dans la cavité du conduit. Aussi, ce que Virchow dit des premières ne peut s'appliquer aux secondes.

Ce serait commettre une erreur analogue que de vouloir faire l'application de la théorie de Birkett au développement ultérieur de ces végétations et croire que, par suite de leur accroissement, elles pourraient entrer en connexion intime avec la paroi interne du kyste et y adhérer après avoir rempli complétement sa cavité.

Un fait certain, c'est que l'on ne sait pas quelle est l'évolution ultérieure de ces petites végétations et des kystes dont elles sont la cause. Toutefois, il nous paraît probable que ces végétations restent toujours très-petites; la cause qui les a produites et qui paraît être d'origine traumatique dans les cas connus, a été très-localisée; leur point de départ l'est également; elles se trouvent, par conséquent, dans des conditions de nutrition bien différentes de celles que présentent les végétations des fibromes qui deviennent ultérieurement endo-canaliculaires.

OBSERVATION IX. — Kyste par rétention dans un canal excréteur de la glande. — Observation citée d'après Rogeau. Extraite des Bulletins de la Société anatomique, année 1874.

Antoinette L... âgée de trente-cinq ans, est réglée depuis l'âge de dix-sept ans, mais les règles quoique régulières n'arrivent que de six semaines en six semaines.

En 1861, elle a eu un enfant mort-né; en 1868, elle avorta à cinq mois; depuis lors elle n'est plus devenue enceinte.

La malade attribue à un coup violent qui lui fut porté sur la mamelle gauche l'apparition de la tumeur qu'elle

présente aujourd'hui. Elle s'en aperçut par hasard au mois de décembre 1872, quatre mois après la cause présumée de l'affection. A ce moment, la tumeur était grosse comme une noisette et située vers la partie profonde de la mamelle.

Des frictions résolutives, un traitement à l'iodure de potassium, semblèrent n'avoir aucune action sur son développement ultérieur.

A dater du mois de janvier 1873, la malade ressentit dans la mamelle, à l'époque de ses règles, des picotements peu douloureux et qui duraient peu de temps.

Au mois d'avril, les picotements redoublèrent, et déjà à cette époque, il se détachait nettement de la tumeur un petit cordon dur qui se dirigeait du côté du mamelon, sans l'atteindre. La malade s'aperçut, alors, que la pression sur la tumeur faisait sourdre par le mamelon, en dehors du temps de la menstruation, un liquide un peu jaunâtre, clair, filant, salissant et empesant la chemise.

A l'époque des règles, l'écoulement était plus épais, d'un jaune opaque ou rosâtre et avait lieu sans pression. En même temps, le petit cordon, qui semblait prolonger la tumeur du côté du mamelon, était plus dur, plus tendu, plus gros. Ces symptômes, accompagnés d'un sentiment de gêne, de tension dans la mamelle et de picotements incommodes, duraient deux ou trois jours; puis la tumeur reprenait son volume habituel jusqu'à l'époque menstruelle suivante. Il faut dire, toutefois, que la malade s'opposait par une pression fréquente à l'accumulation du liquide dans la tumeur.

Un second traitement à l'iodure de potassium ayant été aussi impuissant que le premier, la malade entra dans le service de M. Verneuil, le 5 janvier 1874.

Le sein du côté gauche, un peu plus volumineux que celui du côté droit, contient une tumeur à grand diamètre obliquement dirigée de la partie supéro-interne de la mamelle vers le mamelon. Cette tumeur est grosse comme un œuf de pigeon, conique; elle mesure une longueur de 4 à 6 centimètres et présente 2 à 3 centimètres au niveau de sa plus grande largeur qui répond à la base de la mamelle. Elle semble plus molle et plus souple dans sa moitié supérieure; sa partie inférieure offre une résistance notable et s'effile en diminuant jusqu'à la base du mamelon au niveau duquel elle disparaît; elle présente le volume d'une plume d'oie, et sa direction fait songer à l'existence d'une altération d'un conduit galactophore.

La tumeur n'adhére ni à la peau, ni aux parties profondes; les ganglions axillaires sont intacts. La pression ne détermine pas de douleur, mais elle fait sortir quelques gouttes d'un liquide analogue à de la synovie. A la partie inférieure et externe du mamelon, on sent deux autres petits cordons résistants. La malade inquiète réclame l'ablation de la tumeur, opération qui fut faite par M. Verneuil le 7 février. On put, bien qu'enlevant la tumeur tout entière, conserver le mamelon.

Examen de la pièce. — On trouve un conduit galactophore très-dilaté qui présente dans sa cavité, à deux centimètres du mamelon, une saillie polypiforme, arborescente. En arrière de cette végétation, le conduit se dilate tout à coup en une vaste ampoule de 1/2 à 2 centimètres de diamètre et contenant quelques gouttes d'un liquide clair. Dans cette sorte de réservoir commun viennent se rendre de nombreux canaux secondaires qui mènent à des culs-de-sac ampullaires. L'un de nous,

M. Coyne, a eu la pièce fraîche entre les mains et a pu vérifier tous les détails fournis par l'examen à l'œil nu.

Examen microscopique fait par M. le Dr Nepveu. — Le liquide est analogue à celui qui s'écoulait par le mamelon et présente la même composition; il est formé de corpuscules de Glüge, de leucocytes en dégénérescence graisseuse, d'épithélium pavimenteux graisseux, de quelques corpuscules fusiformes et d'une certaine quantité de globules sanguins. La végétation polypiforme est un épithélioma à cellules cylindriques, dont l'origine n'est plus dans les culs-de-sac glandulaires, mais dans les conduits galactophores eux-mêmes.

B. — Kystes par rétention succédant à une rétraction cicatricielle.

A côté de la variété de kystes par rétention que nous venons de décrire, on doit en mentionner une seconde dans laquelle la cause d'oblitération des conduits excréteurs n'est autre que la *rétraction cicatricielle du tissu conjonctif* qui constitue la partie intra-lobaire de la charpente fibreuse de la glande. L'existence de ces cavités kystiques et leur mode de formation avaient été déjà signalés par Virchow (1); mais personne, à notre connaissance du moins, n'en a publié d'observations complètes.

Lorsqu'on est en présence d'un fait de ce genre, voici ce que l'on observe : le nombre des cavités kystiques est

(1) *Pathologie des tumeurs*, par Virchow, t. I, p. 327.
« Dans le second stade, le tissu conjonctif se rétracte et la substance glandulaire subit une altération concomitante. Il se forme, parfois, des ectasies partielles des canaux galactophores constituant des formations cystiques très-diverses. »

assez considérable, ce qui contraste avec la variété précédente dans laquelle nous avons vu ces cavités être en général uniques ou très-peu nombreuses. Ces kystes peuvent présenter les volumes les plus variés; on en voit de très-petits, dépassant à peine la grosseur d'un grain de mil ou d'un grain de blé, alors qu'un peu plus loin on en rencontre qui ont les dimensions d'une noix ou d'un marron.

De plus, ces cavités kystiques petites et grandes, sont très-irrégulièrement disséminées dans toute la glande mammaire. On en trouve dans tous les lobes de la glande. Cependant quelques-uns de ceux-ci, atteints davantage par la rétraction fibreuse, présentent un développement kystique plus abondant que ceux qui les avoisinent.

Les cavités sont, avons-nous dit, de volume variable. Lorsqu'elles sont très-petites, on ne peut les examiner qu'au microscope. On voit qu'elles sont formées par la dilatation d'un acinus et de la portion voisine de son conduit excréteur. Ces parties, en effet, sont dilatées, remplies par un liquide blanc, opaque et analogue à du lait. Si l'on pratique l'examen sur des pièces durcies, on voit que la partie liquide du contenu a disparu et qu'il reste dans le centre de la cavité un magma albumino-caséeux constitué par les différentes parties importantes de l'élément glandulaire : épithélium cubique, membrane limitante; mais cette cavité est notablement dilatée.

Sur les grains glandulaires qui commencent à subir cette ectasie, on trouve une hyperplasie à peine marquée de tissu conjonctif péri-acineux, tandis que, pour les kystes déjà constitués, cette formation de tissu conjonctif a pris un grand développement et a concouru à épaissir notablement les parois de ces cavités nouvelles.

Lorsque les cavités ainsi formées ont atteint le volume d'un grain de maïs, leur forme reste toujours ovoïde; au contraire, quand il s'agit de cavités dont le volume est plus considérable et a acquis les dimensions d'une noi-

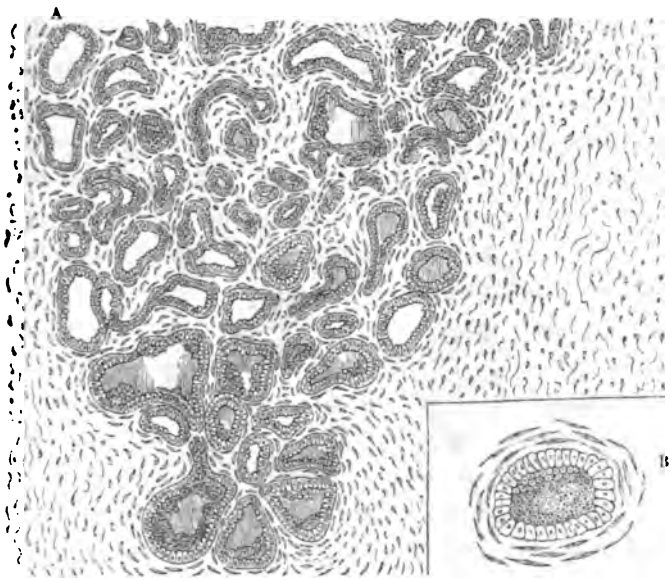

FIG. 15. — Kystes par rétention en voie de formation dus à la rétraction cicatricielle du tissu conjonctif inter-lobaire. — A. Formations kystiques à différents degrés (Ocul. 2, objet 4. Hartnack). — B. Même état à un plus fort grossissement (magma intérieur.) (Ocul. 2, objet 7, Hartnack).

sette ou d'une amande, si la forme générale de la tumeur reste ovoïde, on trouve, surajoutées à la poche principale, des poches accessoires qui la surmontent dans plusieurs directions. Ces cavités accessoires sont séparées les unes des autres par des cloisons fibreuses. Vues par la poche principale, elles représentent, assez exactement, les alvéoles d'un gâteau de miel. Plus tard, lorsque l'ectasie est devenue plus considérable encore, la dimension en

FIG. 10. — Kystes par rétention dus à la rétraction cicatricielle d inter-lobaire. — État avancé de la lésion. — Condensation fil (Ocul. 2, objet 2, Hartnack).

saillante. Cette disposition avait été vue et Virchow (1); mais il ne l'avait pas rattaché table origine.

des cavités kystiques, on voit, d'une façon très-évidente, qu'elles sont formées par un lobule primitif tout entier qui s'est dilaté et dans lequel la cavité principale représente le canal excréteur, tandis que les cavités accessoires sont les vestiges des acini qui étaient appendus à ce conduit.

Les parois de ces kystes volumineux sont très-épaissies, par suite de l'hyperplasie fibreuse du tissu conjonctif qui les entoure. L'épithélium qui tapissait leur face interne n'existe plus. Le liquide qu'ils contenaient est beaucoup plus fluide que dans les petites cavités en voie de développement; il est blanc, laiteux et contient des cellules épithéliales desquamées, granulo-graisseuses, et des corpuscules de Glüge. Ce liquide est albumineux, se coagule par la chaleur et par l'alcool concentré. Nous n'avons pu étudier sa composition chimique.

Nous ne connaissons aucun fait précis qui puisse nous faire savoir ce que deviennent ces cavités abandonnées à elles-mêmes. Virchow a cru remarquer que le reste du parenchyme voisin s'atrophiait, de telle sorte que les kystes finissaient par devenir sous-cutanés. Mais rien dans leur constitution intime ne peut faire prévoir quelle sera la terminaison ultime de cet état, qui doit être très-rare, puisque, sur un grand nombre de tumeurs du sein que nous avons examinées, nous ne l'avons rencontré qu'une fois. Nous publions à la suite de cette étude très-incomplète le fait unique que nous possédons. Il pourra donner une idée plus nette de cette lésion, que ne le fait notre description elle-même.

Observation X. — Kystes glandulaires par rétention.

Madame B..., âgée de quarante-cinq ans, a été réglée à douze ans, et toujours régulièrement. Elle s'est mariée à vingt-deux ans et a eu sa première couche à vingt-huit ans; elle n'a pas nourri son enfant.

Depuis l'époque où elle a eu trente ans, c'est-à-dire depuis quinze ans environ, la malade était préoccupée parce que le sein du côté gauche lui paraissait plus gros que son congénère; néanmoins il n'existait pas de phénomènes douloureux.

A partir du mois de mai 1874 la tumeur a considérablement grossi; cet accroissement de volume a été précédé de l'apparition d'élancements douloureux, d'ailleurs assez fugaces.

M. Labbé voit la malade à la fin de juin; il trouve la tumeur dont l'existence avait été constatée, et conseille à la malade de continuer, pendant quelque temps encore, l'emploi de l'emplâtre de Vigo et de l'iodure de potassium à l'intérieur, qui lui avaient été prescrits par M. le Dr Guibout, médecin des hôpitaux.

La malade revient voir M. Labbé le 1er août. A ce moment la tumeur est beaucoup plus perceptible; elle est plus volumineuse et paraît avoir les dimensions d'un œuf de dinde. Dans certains moments, il est difficile de la saisir entre les doigts, à cause du développement considérable du sein; cependant on ne sent pas d'induration de voisinage et on ne perçoit aucune irradiation.

La malade a eu toujours les deux seins très-développés, à l'état normal.

Il n'y a pas eu d'inflammation douloureuse du sein. Il n'y a jamais eu d'écoulement d'un liquide quelconque par le mamelon. Il n'y a pas de trace de ganglions axillaires.

Les accidents que produit cette tumeur ne sont pas véritablement très-grands, mais le moral de la malade est tellement affecté, qu'elle réclame impérieusement l'intervention chirurgicale.

Opération le 12 août. Excision d'une très-large partie du sein dépassant les limites de la région malade.

Pansement à la charpie.

Un peu de réaction pendant les quatre jours qui suivent l'opération.

Le 30 août la plaie est en parfait état et très-rétrécie. Cicatrisation complète à la fin de septembre.

Examen anatomique. — La pièce pathologique est constituée par une grande partie de la glande mammaire recouverte d'un lambeau de peau assez étendu. La glande enlevée paraît augmentée de volume d'une façon irrégulière; on y constate une disposition assez singulière et qui frappe immédiatement l'attention. Les grains glandulaires sont disséminés dans une masse cellulo-adipeuse considérable qui a infiltré la glande par toute sa périphérie.

Les portions centrales de la mamelle présentent un certain nombre de nodules de volume variable qui se confondent insensiblement avec les parties saines de la glande; au niveau de ces points le tissu est plus dur, d'un blanc rosé, d'un aspect brillant et les travées conjonctives y sont épaissies; la graisse a disparu. Les grains glandulaires ressortent à ce niveau sur la surface de section, sous forme d'un pointillé grisâtre; on dirait qu'ils sont comprimés par le tissu conjonctif ambiant épaissi. Ils sont écartés les uns des autres bien plus qu'à l'état normal.

Dans les nodules, au niveau desquels on constate manifestement une hyperplasie conjonctive péri-lobulaire, on retrouve des cavités kystiques de volume variable. Les unes, du volume d'une tête d'épingle, sont assez nombreuses et de forme arrondie; elles sont remplies d'un liquide blanchâtre, laiteux, assez épais.

De très-petites cavités se sont formées dans tous les grains glandulaires dont on a une certaine peine à les distinguer lorsqu'elles sont très-petites. D'autres plus volumineuses, de la grosseur d'un grain de maïs, ont des parois épaissies et contiennent un liquide blanc verdâtre.

Enfin, dans deux masses les plus volumineuses, dont le tissu est plus dur, presque sclérosé, il existe deux cavités kystiques de la grosseur d'une amande. La plus considérable de ces cavités est de forme ovoïde et surmontée de quatre diverticulums en doigts de gant, également arrondis à leur extrémité terminale.

On dirait que ces quatre cavités se sont réunies pour donner naissance à un canal qui, par suite de sa dilatation, devenu ovoïde, viendrait se terminer au niveau d'une masse conjonctive indurée, sclérotique, grosse comme un haricot. Ce tissu crie sous le scalpel et est analogue à du tissu cicatriciel; il semblerait que ce kyste est dû à la dilatation d'un lobule, dont le canal excréteur aurait été oblitéré par un travail inflammatoire envahissant ce conduit.

Le second kyste, plus petit, présente la même disposition et doit avoir la même origine.

Vers la face postérieure de la glande, on trouve des kystes multiples existant dans les lobules disséminés; leur volume est variable, ils sont de forme ovoïde et nettement rattachés à la partie glandulaire par des traînées fibreuses

qui traversent la masse morbide dans tous les sens.

Examen microscopique. — On fait des coupes très-étendues et on s'assure que les grains glandulaires sont très-éloignés les uns des autres; cependant on ne rencontre pas de lobule adipeux dans les espaces qui les séparent. Le tissu conjonctif qui se trouve dans le voisinage est, dans un grand nombre de points, absolument normal. Les faisceaux et les cellules plates qui les tapissent ne présentent rien de particulier; mais dans d'autres points, qui néanmoins ne sont pas en contact immédiat avec les lobules glandulaires, ce tissu conjonctif présente des modifications importantes. Les vaisseaux, qui y existent, ont leurs parois épaissies, sclérosées; les tractus conjonctifs sont plus condensés, épais, d'apparence également sclérosée; et donnent l'idée d'un tissu cicatriciel en voie de formation. Cet état cirrhotique du tissu conjonctif se retrouve avec d'autres modifications un peu différentes dans le voisinage immédiat des grains glandulaires altérés.

Les parties glandulaires sont modifiées. En effet, dans certains lobules primitifs au début de l'altération, on voit que les culs-de-sac glandulaires sont dilatés, allongés, élargis et ont pris une forme ovoïde; leur épithélium ne forme qu'une couche unique, mais la lumière de la cavité glandulaire est trois ou quatre fois plus grande qu'à l'état normal et, dans certains cas, est remplie d'un magma granulo-fibrineux. Ce magma n'est formé qu'en partie très-minime par des éléments figurés, et il est constitué en presque totalité par des matières grasses. Tous les culs-de-sac des lobules atteints ont subi une dilatation analogue, ce qui donne à ces lobules une apparence caverneuse, les travées conjonctives qui les séparent étant aplaties et amincies. Enfin, autour des grains glandulaires

ainsi altérés, le tissu conjonctif est un peu hyperplasié.

Dans d'autres points l'altération est plus avancée : la dilatation des éléments glandulaires a donné naissance de véritables cavités kystiques renfermant également un détritus granulo-caséeux qui, dans les plus volumineux, était presque liquide et analogue à du lait ; dans ce cas la limite de séparation entre les culs-de-sac qui constituent le grain glandulaire n'est plus signalée que par quelques dépressions latérales à peine marquées.

Le tissu conjonctif qui entoure cette cavité est hyperplasié et sclérosé. Il a subi un tassement considérable, mais ce tissu conjonctif épaissi, enveloppant les cavités kystiques, ne se continue pas avec le même tissu ayant subi une altération analogue, qui traverse en différents sens le tissu de la glande. On les distingue l'un de l'autre en ce que le premier adopte surtout la forme de grands tractus suivant surtout la direction des vaisseaux, tandis que l'autre forme une capsule fibreuse résistante, quoique mince, aux cavités kystiques.

Si ce tissu conjonctif cirrhotique qui se présente sous forme de tractus n'est pas en relation avec les cavités glandulaires, il contracte des relations intimes avec les conduits excréteurs qui partent des grains glandulaires. En effet, ces canalicules dont les parois sont très-minces à l'état normal, ont leurs parois très-épaissies ; elles sont formées de larges couches de tissu conjonctif ancien et condensé ; leur calibre est rétréci, et c'est de la périphérie de la paroi externe de ces canalicules que partent les tractus conjonctifs dont nous avons parlé et qui s'entre-croisent en différents sens comme des brides cicatricielles. Nous croyons que dans ce cas il a existé une inflammation des conduits qui s'est étendue à

toute l'épaisseur des parois et au tissu conjonctif fin qui les entoure. Par sa chronicité, cette inflammation a donné naissance à un épaississement de toutes ces parties, à une rétraction continuelle des parois de ces conduits. Il en est résulté comme conséquence, une atrésie de leur calibre et une rétention des produits qui, sécrétés dans les grains glandulaires, se vidaient par leur intermédiaire.

C'est à la suite de cette seconde variété de kystes par rétention que nous devons étudier brièvement le *galactocèle*, et rapprocher les notions que nous possédons actuellement sur son mode de formation et les principaux phénomènes qui le caractérisent, de celles que nous venons de faire connaître comme résultats de nos recherches.

C. Du galactocèle ou kyste laiteux.

Le terme de *galactocèle* donne l'idée d'une tumeur constituée par du lait.

On a étendu cette appellation à des tumeurs demi-solides et même solides, qui sont supposées résulter des transformations que le lait aurait subies. De là l'existence de deux galactocèles distincts : le *galactocèle liquide* ou *kyste laiteux*, et le *galactocèle solide* ou *concret* (Velpeau). Ce dernier est constitué par une poche kystique renfermant une matière butyreuse susceptible de se durcir, de s'infiltrer de sels calcaires et de se transformer en véritable *pierre de la mamelle*.

Le passage de la première espèce de galactocèle à la seconde a été observé, semble-t-il, plusieurs fois, ainsi que nous le verrons. Mais, est-ce à dire que tous les kystes

du sein à contenu butyreux ou pierreux aient été précédé d'un véritable kyste laiteux? Non, probablement. Il est très-supposable que, dans bien des cas, il peut survenir dans la nutrition de l'épithélium mammaire un trouble qui aboutit non pas à la formation du lait, mais à la prolifération exagérée d'éléments épithéliaux. Ceux-ci s'accumulent sous la forme d'amas graisseux plus ou moins considérables dans les canaux galactophores et y forment directement des tumeurs demi-solides. C'est ce qui a dû produire, en particulier, dans l'observation que Velpeau rapporte à la page 351 de son *Traité des maladies du sein*. L'amas de substance butyreuse s'était déposé dans la cavité d'un canal dont les parois étaient en train, comme l'événement le prouva, de subir la dégénération cancéreuse.

Il nous paraît difficile d'admettre comme tumeur laiteuse, proprement dite, un *galactocèle par infiltration*, résultant d'une sorte d'imbibition de la mamelle par le lait qui se serait épanché dans les mailles du tissu cellulaire. Velpeau, qui a créé cette division, n'en rapporte qu'un seul cas, lequel nous semble avoir été mal interprété. Il s'agissait tout simplement d'un engorgement laiteux général survenant chez une femme qui avait cessé depuis quelques semaines d'allaiter son enfant.

Le galactocèle véritable est constitué par une cavité généralement close de toutes parts, sauf du côté des petits canaux sécréteurs de la glande mammaire. Quelques dissections, celle surtout que M. A. Forget (1) a fait connaître, ont montré, en effet, que la paroi kystique était sur divers points percée de trous par lesquels on pouvait conduire

(1) Amédée Forget, *Bulletin général de thérapeutique*, novembre, 1844.

des soies de sanglier ou même le bout d'un stylet jusqu'au centre d'acini mammaires plus ou moins dilatés. Dans quelques observations, la poche kystique non-seulement recevait ainsi la terminaison des petits conduits lactifères, mais encore s'ouvrait au niveau du mamelon par une ouverture en tout semblable à celle d'un conduit galactophore ordinaire, si bien que les pressions exercées sur la tumeur déterminaient, en ce point, l'issue de gouttes de lait d'une assez grande consistance.

Il est bien difficile de ne pas admettre que dans ces derniers cas le galatocèle est constitué simplement par la dilatation exagérée soit d'un conduit galactophore, soit d'une des branches originaires de ce conduit. Cette dilatation s'est produite en arrière d'un rétrécissement qui peut être porté jusqu'à l'oblitération complète. C'est d'ailleurs ce dernier fait qui s'observe le plus souvent. L'issue du lait par le mamelon dans les cas de galactocèle est un fait exceptionnel.

Comme cette rétention du lait n'occupe en général qu'une portion de l'une des dix ou douze glandes distinctes dont l'ensemble constitue la mamelle, la tumeur est presque nécessairement périphérique, au moins au début. Quand elle devient très-volumineuse, elle peut glisser au-dessous de la mamelle et la soulever tout entière. Mais ces faits d'extrême développement ont été rarement observés.

La poche kystique, un peu lisse à l'intérieur, parfois ulcérée par places, semble s'être épaissie par le fait du tassement des diverses parties qui entrent dans la composition du tissu mammaire. Des lobules mammaires, en nombre plus ou moins considérable, sont englobés dans son épaisseur. Le doigt qui explore la surface extérieure de la tumeur sent des inégalités qui sont dues, en majeure partie,

à l'existence de ces lobules. Des conduits obliquement dirigés dans la paroi du kyste versent dans sa cavité le produit de la sécrétion, c'est-à-dire le lait; ils se dessinent assez nettement sous la forme de petits traits blanchâtres.

Le contenu est souvent du lait très-pur. Le fait n'est pas étonnant dans les cas où il s'agit de malades observées en pleine lactation, mais il a été noté dans des cas plus extraordinaires. Ainsi, chez une femme de cinquante ans, plus de vingt ans après le dernier accouchement, Bouchacourt a vu se remplir de lait véritable, démontré tel par une analyse exacte, un énorme kyste mammaire. La production du lait se fit même à plusieurs reprises après des ponctions successives.

Le lait semble pouvoir se maintenir dans son état naturel pendant longtemps, pendant de longues années même, comme dans les cas précédents. Quelquefois il subit de véritables transformations. Dupuytren l'a vu devenir analogue à une crème épaisse. Dans un cas d'Astley Cooper, après dix mois, il s'était opéré une séparation entre les parties liquides et les parties solides. Un coagulum blanchâtre, du poids de 10 onces, flottait dans un peu de sérosité citrine.

Nous avons dit que dans la pensée de presque tous les auteurs ces transformations peuvent aller plus loin et aboutir à la formation du *galactocèle solide ou concret*. Les observations faites sur les animaux sont favorables à cette opinion.

Les tumeurs que nous venons de décrire présentent un volume très-variable. Dupuytren en a opéré une qui n'avait que le volume d'un œuf de poule. Dans une célèbre observation de Volpi, rapportée par Scarpa, le kyste contenait 10 litres de lait et descendait, dans la station assise, sur la cuisse de la femme qui le portait.

Le galactocèle est le plus souvent unique. Pourtant on a trouvé quelquefois, à côté d'une grande poche, des poches plus petites qui semblaient être à un premier degré de développement. On a noté dans une observation un galactocèle à chaque mamelle. Ils étaient symétriquement placés du côté de l'aisselle.

Velpeau rapporte une observation de tumeur liquide du sein observée chez un homme de soixante-quinze ans. C'était, selon lui, un véritable galactocèle. La tumeur existait depuis neuf ans. C'est, croyons-nous, le seul fait connu de galactocèle chez l'homme. Il est rendu encore plus extraordinaire par l'âge du sujet.

Les femmes en sont généralement atteintes pendant la durée de la lactation ou au moment du sevrage. On les a vus naître pendant la grossesse ; enfin, dans au moins un cas, plusieurs années se passèrent entre le dernier accouchement et le moment où la tumeur fut découverte. Existait-elle depuis longtemps? C'est ce qu'il est impossible de dire. Quoi qu'il en soit, c'est toujours chez des femmes antérieurement fécondées que cette tumeur a été observée jusqu'ici. Des lésions traumatiques de la mamelle, des gerçures, des inflammations antérieures ont été indiquées comme causes occasionnelles. Elles auraient provoqué, sur quelques points, la formation d'un rétrécissement des conduits galactophores; mais ces causes sont loin de pouvoir être retrouvées partout.

Le galactocèle n'entraîne presque aucun trouble fonctionnel. A part un peu de tension qui survient surtout dans les cas où l'enfant continue à prendre le sein, à part la gêne que produit inévitablement une tumeur un peu volumineuse, les malades n'ont pas à souffrir de l'affection dont elles sont atteintes. L'examen physique fournit la no-

tion d'une tumeur à surface un peu irrégulière, grenue, fluctuante ou du moins rénitente. Le plus souvent cette tumeur est molle, lorsqu'elle se présente à l'état solide, c'est que le contenu de la poche a subi quelques-unes des transformations que nous avons préalablement indiquées. Elle est périphérique, mobile, sans adhérence avec la peau. Lorsqu'elle est un peu volumineuse, le tégument qui la recouvre est sillonné de grosses veines analogues à celles qui existent normalement sur le sein des nourrices. Elle est insensible au toucher.

Le galactocèle peut apparaître rapidement et prendre presque tout d'un coup, des dimensions notables. Une fois apparu, il persiste d'ordinaire indéfiniment. Quelquefois pourtant on l'a vu disparaître au moment où cessait la lactation, mais le fait n'a été noté que rarement. Quand le galactocèle est bien établi, il suit habituellement une marche lente. Des femmes l'ont conservé pendant fort longtemps, sans qu'il prît un accroissement très-notable. Après chaque nouvel accouchement elles le voyaient acquérir un volume plus considérable, se tendre et donner lieu, même par l'effet de cette tension, à un peu de douleur; quand cessait la lactation, tout rentrait pour ainsi dire dans l'ordre et la tumeur reprenait à peu près son volume initial.

Souvent pourtant l'accroissement du galactocèle est pour ainsi dire indéfini. Suivant A. Cooper, la distension excessive de la poche peut amener sa perforation; mais ce fait nous paraît avoir été observé bien rarement. La présence d'une tumeur laiteuse de volume petit ou moyen n'arrête en aucune façon la lactation; au contraire une tumeur de dimension excessive entraîne fatalement cet effet par la compression qu'elle exerce sur les parties voisines.

Il est inutile d'insister sur les cas où un suintement laiteux peut être constaté après la pression exercée sur la tumeur, car le diagnostic ne laisse pas de doute dans l'esprit.

En l'absence de ce caractère d'évidence, on pensera au galactocèle quand on sera en présence d'une tumeur liquide développée sans inflammation préalable, à un moment où la glande mammaire est dans une de ses périodes d'activité.

C'est pendant les semaines qui suivent le sevrage qu'on l'observe le plus fréquemment.

Les caractères négatifs de la tumeur et les commémoratifs, voilà quels sont en somme les éléments du diagnostic.

Les commémoratifs peuvent faire quelquefois défaut, alors la question pourra être plus difficile à trancher; c'est lorsque le galactocèle n'apparaîtra qu'un temps fort long après le dernier accouchement. Mais ces faits sont loin d'être communs. La difficulté serait à peu près insoluble si un cas analogue à celui que Velpeau a vu chez l'homme venait à se représenter.

Nous n'essayerons pas de poser des règles spéciales pour le diagnostic du galactocèle solide. Les commémoratifs, une étude bien complète de la tumeur, aboutissant à l'exclusion des tumeurs plus ou moins semblables d'aspect, tels seraient, à la rigueur, les éléments de ce diagnostic.

Le pronostic du galactocèle est bénin. Il ne comporte même pas toujours la cessation de l'allaitement. Si en effet la tumeur est de petit volume, qu'elle n'ait pas de tendance à un trop rapide accroissement, on peut lorsque la malade le désire attendre pour s'en occuper le moment du sevrage.

CHAPITRE IV

DES FIBROMES DU SEIN.

§ 1er. — Généralités sur les fibromes du sein.

Les fibromes du sein peuvent revêtir plusieurs formes anatomo-pathologiques et cliniques très-différentes les unes des autres, suivant qu'ils envahissent toute la mamelle, ou bien qu'ils restent localisés à une partie restreinte de cette glande. On doit donc établir une distinction très-nette et très-tranchée entre ces diverses variétés de la même lésion.

Virchow, faisant à ces états morbides, l'application de ses études générales sur les tumeurs fibreuses et sur les hyperplasies du tissu conjonctif, décrit dans la mamelle deux formes anatomiques de fibromes, très-différentes l'une de l'autre, bien qu'elles procèdent toutes les deux d'une altération pathologique du même ordre. C'est ainsi qu'il est amené à décrire : 1° les *fibromes diffus*, qu'il désigne aussi par le nom de *tumeur éléphantiasique de la mamelle;* 2° les *fibromes circonscrits lobulés* qu'il considérait comme l'analogue de ce que Cru-

veilhier avait fait connaître sous le nom de *corps fibreux mammaires.*

Le *fibrome papillaire endo-canaliculaire* paraît être, aux yeux de Virchow, une forme toute particulière, qu'il décrit absolument à part. Il explique ses caractères extérieurs et la forme des productions morbides qu'il contient, en leur appliquant cette loi générale, d'après laquelle, à la surface des membranes cutanées ou muqueuses, tous les produits nouveaux hyperplasiques prendraient d'habitude une forme végétante et souvent même papillaire. Ces végétations seraient analogues à celles que l'on rencontre si fréquemment au niveau des organes génitaux de la femme.

Il était difficile à Virchow de ne pas adopter cette manière de voir, du moment où il supposait que ces fibromes végétants se développaient dans des conduits excréteurs d'un certain calibre, au lieu de grandir dans une cavité due à une déformation de l'élément glandulaire.

Cette erreur, sur le siége exact du point de départ de la lésion, lui a fait méconnaître le mécanisme qui préside à la formation des végétations endo-canaliculaires, et ne lui a pas permis de voir le lien étroit qui réunit les fibromes lobulés péri-canaliculaires à ceux que l'on désigne sous le nom d'endo-canaliculaires, à cause des végétations plus ou moins volumineuses qui proéminent dans les cavités qu'ils contiennent.

Contrairement à l'opinion de Virchow, que nous venons d'exposer, nous croyons que dans la mamelle on ne doit décrire que *deux formes de fibromes* et d'*hyperplasies fibreuses,* très-différentes l'une de l'autre par leur apparence extérieure, et par le point de départ du processus qui leur a donné naissance.

La *première* est la *forme diffuse*, celle qui mérite la

Par suite des notions actuellement admi
intime de l'éléphantiasis, cette forme pou
dérée comme une sorte de phlegmon
mamelle.

Dans la *seconde forme*, l'hypertrophie fil
pas toute la glande; elle reste localisée
conscrit de cet organe, quelquefois mêm
qu'un seul lobule. Si elle en atteint plusi
ces lobules malades forme une sorte de
duquel l'hyperplasie conjonctive se dév
donne, au début, à la production nouvelle
nodules isolés qui se réuniront plus tard.

Cette seconde variété mérite, à cause
particulière qu'elle revêt dès son début, le
lobulé de la mamelle et se distingue de la
ce caractère essentiel, d'avoir une marche
revêtir d'emblée une forme chronique.

Tels sont les deux modes, très-différents,
fibreuse que l'on peut observer dans la

Nous devons ajouter que la classe des *fi*
scrits peut elle-même présenter *plusieur*
tinctes, ainsi que nous l'avons dit précéden

La première serait le *fibrome circonscrit péri-canaliculaire*, tandis que la seconde devrait être considérée comme un *fibrome circonscrit endo-canaliculaire*. Mais cette distinction, comme nous l'avons montré dans notre étude générale sur les cavités cystiques de la mamelle, n'a pas une importance bien grande, car ces deux états anatomiques, si dissemblables extérieurement, ne sont que des degrés différents d'un même processus pathologique.

§ 2. — Du fibrome diffus.

D'après Virchow, le *fibrome diffus* de la mamelle n'envahit que tardivement la peau et le tissu adipeux sous-cutané. Le point de départ du processus morbide et le siége de la lésion résident, suivant lui, plus particulièrement dans le tissu conjonctif inter-lobulaire. L'altération pathologique peut même rester longtemps localisée dans cette partie de la charpente conjonctive de la mamelle, et peut, lorsque l'évolution du processus présente un certain degré d'acuité, amener un développement énorme de tout le sein.

Par suite de leur situation, au milieu d'un tissu dont l'activité nutritive est devenue très-considérable et présente un accroissement rapide, il est arrivé souvent que les culs-de-sac glandulaires participent à ce travail hyperplasique, soit d'une façon mécanique, soit même par suite d'un développement plus actif des différents éléments qui constituent chacune de ces cavités glandulaires. Dans ce cas, les acini sont agrandis dans tous les sens, et l'épithélium cubique qui les tapisse, atteint par suite des

effets de cette irritation de voisinage, se tuméfie et devient plus abondant qu'à l'état normal.

Mais il faut bien reconnaître, qu'à côté de ces faits on peut citer d'autres dans lesquels la partie purement glandulaire reste absolument indifférente et ne présente aucune modification dans sa nutrition.

Nous ne voulons pas nier absolument la réalité de cette indifférence des éléments glandulaires puisqu'elle a été observée et indiquée par de bons observateurs; nous devons cependant nous demander si l'examen qui a été fait des pièces pathologiques a porté sur tous les points de la tumeur qu'il convenait d'étudier.

On sait, en effet, que dans certains points, les culs-de-sac glandulaires peuvent présenter une apparence presque normale, alors que dans d'autres points très-voisins, ils sont tellement modifiés dans leur forme et dans la nature de leur revêtement épithélial qu'il n'est plus possible de les reconnaître. Aussi, tout en admettant que l'on puisse observer cette sorte d'indifférence de l'épithélium glandulaire aux irritations du voisinage, il est permis de faire des réserves à ce sujet.

C'est à cette variété de fibromes diffus, dans laquelle on a cru voir que l'élément glandulaire était respecté, que certains auteurs ont donné, avec Birkett (1), le nom d'*hypertrophie vraie* de la mamelle. Cet auteur réservait le nom d'*hypertrophie fausse* aux tumeurs envahissant la

(1) Birkett, *Disease of the breast*, p. 109.

« L'hypertrophie vraie est cet état d'un organe, dans lequel un ou plusieurs des tissus qui le composent à l'état normal ont pris un développement extraordinaire; par exemple, dans l'organe que nous étudions, les tissus glandulaires et cellulaires peuvent dans le sein, en totalité ou partiellement, prendre un tel développement, qu'il arrive à dépasser notablement le volume de l'autre mamelle qui a conservé son volume normal, et atteindre deux ou trois fois ce volume.....

totalité de la mamelle, dans lesquelles la partie glandulaire avait été plus ou moins modifiée dans ses apparences et sa structure. Cette distinction, si elle est vraie à certains points de vue, est très-subtile, car dans ces deux cas l'élément glandulaire lui-même est toujours modifié dans son aspect et ses dimensions et la distinction ne repose que sur une question de mesure, dans l'appréciation de l'étendue des lésions.

Lorsqu'on examine une mamelle atteinte de fibrome diffus, on voit que, dans cet état morbide, les lésions se sont étendues à toutes les parties qui, par leur ensemble, constituent la glande.

Cependant Virchow a voulu faire à ce sujet une distinction et a décrit, dans cette altération pathologique, deux états morbides différents.

Dans l'un, les lésions seraient plus particulièrement localisées au tissu conjonctif intra-lobulaire, donneraient naissance à une tuméfaction molle de toute la glande et amèneraient une augmentation très-considérable de son volume; c'est ce qu'il appelle l'*éléphantiasis molle de la glande mammaire*. Le tissu connectif de nouvelle formation, ordinairement d'une blancheur lactée, y serait très-riche en suc et plus mou que dans l'état normal. Doit-on, avec cet auteur, rapprocher cette forme de ces états pathologiques dans lesquels le tissu qui les constitue reste presque entièrement à l'état gélatineux?

La fausse hypertrophie, au contraire, est cet état d'un organe qui en apparence est augmenté de volume, mais qui ne l'est pas en réalité, et chez lequel cette augmentation dépend de l'accroissement d'un tissu étranger à son état normal. C'est comme exemple, ce qui se présente, lorsque la mamelle est énormément augmentée de volume par les végétations des tumeurs fibreuses et des cysto-sarcomes. »

Nous ne le croyons pas. Cette dernière variété doit plutôt être comparée au myxome, dont elle se rapproche par toutes les particularités de sa structure.

L'autre état morbide, celui que le même auteur a voulu distinguer du précédent, est l'*éléphantiasis dure du sein*. Mais à vrai dire cette distinction, quoique répondant à des faits bien observés, ne nous paraît pas utile à conserver.

Il est plus probable que tous ces états anatomiques, conséquences d'un état irritatif plus ou moins aigu portant son action sur le tissu conjonctif intra-mammaire, peuvent et doivent présenter plusieurs variétés différentes, suivant que l'irritation formative reste limitée à la glande, ou s'étend aux parties avoisinantes, suivant aussi la période où l'on étudie la lésion, et la rapidité plus ou moins grande de la marche de la maladie.

Bien plus, la lésion qui a été désignée sous le nom d'*hypertrophie générale des mamelles*, et à l'étude de laquelle M. le docteur Labarraque vient de consacrer sa thèse inaugurale, doit rentrer, sans aucun doute, dans cette grande classe des fibromes diffus de la glande mammaire. Il est regrettable que les faits de cette nature, dont l'importance est en rapport avec leur rareté, ne soient pas étudiés plus complétement, lorsqu'on a la bonne fortune de pouvoir le faire.

Lorsqu'on examine une mamelle atteinte de *fibrome diffus*, voici ce que l'on observe le plus habituellement.

La lésion s'est étendue à *toutes les parties anatomiques qui*, par leur ensemble, *constituent la mamelle*. Quelquefois la peau est intacte, ou ne paraît être que très-peu modifiée dans sa texture et son aspect ordinaire; d'autres fois, au contraire, elle a été envahie et ses caractères normaux sont modifiés profondément. Alors elle est épaissie,

comme chagrinée, rugueuse et peut rappeler, comme apparence extérieure, la peau d'orange; en outre, elle offre une consistance plus dure, une résistance plus grande que dans son état habituel. Cette augmentation de consistance à la pression est différente de celle que l'on observe dans l'œdème simple et se rapproche de la résistance de la peau qui recouvre un phelgmon diffus du tissu cellulo-adipeux sous-cutané.

Lorsque le fibrome diffus est au début de son développement, la couche cellulo-adipeuse, qui relie la peau à la glande, est elle-même atteinte en masse par l'altération hyperplasique; les lobules adipeux qui y existent, plus ou moins abondamment à l'état normal, ont disparu, et toute cette couche est remplacée par un tissu lardacé, d'une couleur blanche opaque, rempli de liquides. Ce tissu se continue, manifestement, avec les lames de tissu conjonctif qui pénètrent entre les lobes glandulaires. La charpente fibreuse de la glande est, dans ce cas, augmentée de volume et d'épaisseur; elle présente la même apparence que le tissu cellulaire sous-cutané et forme une sorte de gangue, plus ou moins compacte, au milieu de laquelle se perdent les divers éléments glandulaires. Tel est l'aspect de la lésion à sa première période et lorsqu'elle est en pleine évolution; mais on a rarement l'occasion de l'étudier à ce degré, à moins qu'une erreur n'ait fait enlever une mamelle qui en était atteinte.

Par l'examen microscopique on voit que les tissus malades sont gorgés d'un suc blanc laiteux, que l'on peut obtenir par le râclage, et dans lequel on retrouve des éléments épithéliaux provenant des parties glandulaires, et des cellules arrondies analogues à des leucocytes ou à des noyaux. Si on fait cet examen microscopique à l'aide de

coupes, on s'assure que le tissu conjonctif est en v prolifération très-active; les cellules qui en tapiss faisceaux ont leurs noyaux gonflés et plus nombreu l'état normal. Toutefois, malgré cette tendance à pas l'état embryonnaire, on constate une différence ne entre ce tissu et celui du sarcome. On ne trouve pas effet, de véritables éléments fibro-plastiques et les faisceaux ont conservé leurs caractères normaux.

Lorsque cet état morbide persiste pendant un cert temps, on y observe une série de poussées aiguës présentent une certaine analogie avec les accidents briles de l'éléphantiasis.

Il survient, plus ou moins tardivement, des phénomè de régression et de rétraction consécutives qui pro sent un effet diamétralement opposé à celui que l'on co statait pendant la première période. En effet, à l'hypertr phie si considérable de tout le sein, à l'engorgement de la peau et du tissu cellulaire, succède l'atrophie de ce mêmes parties qui avaient présenté un développement extraordinaire. Ce tissu se rétracte, de telle sorte q d'après Virchow, à la fin de la période de régression, la mamelle peut présenter un volume moins considérable qu'à l'état normal. On pourrait comparer la lésion q s'est produite à celle que l'on observe dans l'inflammation du tissu cellulaire du foie, et cette seconde périod considérée dans ses résultats définitifs, pourrait être appelée *cirrhose atrophique du sein*, après avoir été *hypertrophique au début*.

Au moment où cet état *cirrhotique* se produit, le tissu inter-lobulaire est devenu dur et sec; il a perdu cette apparence humide et brillante qui était en rapport avec la présence de sucs abondants. Les éléments glandulaires

ont subi le contre-coup de cette condensation du tissu conjonctif qui les enveloppe. Les acini sont comprimés et pour ainsi dire étranglés dans cette gangue formée par un tissu en voie de rétraction; ils diminuent de volume et s'effacent; l'épithélium qui tapissait leur cavité devient granulo-graisseux et s'atrophie; les vésicules terminales finissent même par disparaître peu à peu, de telle sorte qu'il ne reste plus qu'un rudiment de la glande, représenté par les canaux excréteurs plus ou moins ramifiés.

Ces conduits comprimés eux-mêmes, étranglés par ce tissu conjonctif, sont atrophiés en certains points tandis que, au niveau d'autres points intermédiaires à ces étranglements, ils ont concouru à la formation de petites dilatations kystiques moniliformes et plus ou moins considérables. En général ces petits kystes contiennent un magma caséeux dû à la régression granulo-graisseuse des éléments cellulaires qui s'y étaient accumulés pendant la période hypertrophique, alors que la nutrition de toutes les parties de la mamelle était exagérée. Le mamelon lui-même s'enfonce de plus en plus, au point de disparaître par suite de sa rétraction dans la profondeur de la mamelle.

Si l'augmentation de volume du sein, à la période hypertrophique, a été due plus spécialement à l'hyperplasie du tissu conjonctif, à la deuxième période, la diminution de volume du même organe est occasionnée par la rétraction cicatricielle de ce tissu et par l'atrophie consécutive de la partie glandulaire, atrophie que l'on observe assez souvent.

Le diagnostic anatomique de la lésion à la première période, ne présente pas en général de difficulté. Toute-

fois, il est nécessaire de procéder à cet examen à l'aide de coupes fines; la dissociation par le râclage ne donnerait que des résultats imparfaits et pourrait même être l'origine de notions fausses sur la véritable nature de la lésion. En effet, le suc que l'on obtient ainsi peut contenir des cellules épithéliales provenant des parties glandulaires, ce qui a pu faire croire quelquefois à l'existence d'une tumeur maligne.

Sur des coupes fines, on ne retrouve en aucun point la disposition alvéolaire du carcinome et l'on voit que toute l'altération consiste en une hyperplasie simple très-considérable du tissu conjonctif dans lequel la substance fibrillaire est peu développée par rapport aux éléments cellulaires (noyaux et cellules embryonnaires). On distingue en outre des éléments glandulaires dont les caractères anatomiques se rapprochent plus ou moins de l'état normal, suivant le degré d'irritation qu'ils ont subi.

Lorsque la période d'*atrophie cirrhotique* s'est établie, la glande a subi, dans son apparence extérieure, des modifications très-profondes. Elle présente l'aspect que l'on observe dans ces cancers atrophiques à la suite desquels la rétraction de la charpente fibreuse alvéolaire donne lieu à des déformations du sein tout à fait analogues à celles que nous venons de rappeler.

Il sera toujours difficile d'établir une appréciation exacte et de porter un jugement fondé sur des faits de cette nature, avant d'avoir pratiqué l'examen anatomique. Mais après l'ablation de la tumeur, le cancer atrophique se reconnaîtra à la présence d'un suc laiteux plus ou moins abondant; sur des coupes pratiquées dans son épaisseur on constatera l'existence d'alvéoles remplies d'épithélium qui, bien que peu développées, seront tou-

jours retrouvées, si l'on pratique l'examen de points différents de la masse morbide.

Nous donnons à la suite de cette description le seul fait de cette nature que nous ayons pu examiner.

OBSERVATION XI. — Fibrome diffus du sein gauche. — Opération. — Guérison. Observation recueillie par M. Coyne.

La nommée Lambert Marie, âgée de quarante ans, est entrée le 14 septembre 1869 à l'hôpital Beaujon, salle Sainte-Agathe, n° 19, service de M. le docteur Adolphe Richard.

Elle est opérée le 17 septembre et sort guérie le 11 octobre.

Cette femme a eu un accouchement normal il y a quatorze mois; elle a commencé à nourrir et n'a pu le faire que pendant deux à trois mois, parce que le sein gauche est devenu malade et a augmenté de volume à cette époque.

Cette augmentation de volume s'est accentuée dans les derniers mois et, en même temps, la malade a été atteinte d'accès fébriles qu'on a considérés comme se rattachant à une fièvre intermittente.

Lorsqu'on l'examine à son entrée, le sein gauche présente un volume double de celui de son congénère; la glande est prise en masse; elle est dure, engorgée, la peau est collée sur la glande et épaissie; elle offre une apparence analogue à celle de la peau d'orange; elle est sillonnée par d'énormes veines; il n'y a pas d'état cachectique, on ne trouve pas de ganglions axillaires engorgés.

La tumeur est enlevée à l'aide d'une incision elliptique.

Malgré la grande étendue de la plaie, la cicatrisation s'est fit très-rapidement.

A l'examen anatomique, on trouve une infiltration de toute la glande et de la peau qui la recouvre. C'est une hyperplasie considérable du tissu conjonctif qui donne lieu à l'augmentation de densité et de volume de la glande. Vers la partie interne et supérieure de la tumeur, on trouve un petit noyau, gros comme une amande, dans le centre duquel est un petit abcès ancien, entouré d'une coque fibreuse épaissie.

L'examen microscopique fait reconnaître une hyperplasie conjonctive de la charpente fibreuse et une infiltration considérable d'éléments jeunes. Les parties glandulaires sont respectées; nulle part on ne trouve d'alvéoles cancéreuses. A cette époque, ne connaissant pas encore les lacunes lymphatiques de la peau, notre attention n'a pas été appelée sur elles et nous n'avons pu chercher à déterminer l'état dans lequel elles se trouvaient.

Faut-il rapprocher du fibrome diffus éléphantiasique de Virchow, l'*hypertrophie générale* de la glande mammaire? Si nous en croyons M. Labarraque qui, dans sa thèse, a étudié cette modification de la mamelle et a réuni toutes les observations publiées sur ce sujet, il n'en serait rien. Nous ne pouvons partager complétement cette manière de voir et, pour justifier notre opinion, nous allons passer rapidement en revue et discuter les principaux faits relatifs à l'*hypertrophie générale de la glande mammaire*.

§ 3. — De l'hypertrophie générale de la glande mammaire et de ses rapports avec le fibrome diffus.

Lorsque nous avons décrit le fibrome diffus de la mamelle, nous avons indiqué en peu de mots quelques-uns des caractères qui rattachaient cette lésion à l'*hypertrophie générale de la glande mammaire*. Mais il nous paraît utile de revenir sur ce point particulier et de résumer brièvement l'état de nos connaissances sur ce sujet.

On donne le nom d'*hypertrophie générale de la glande mammaire* à un état anatomique qui serait caractérisé par un développement exagéré de cet organe, par un accroissement souvent prodigieux de sa masse, sans qu'il y ait, dans une glande ainsi augmentée de volume, aucun produit pathologique de nouvelle formation. Cette dernière condition exclut forcément les tumeurs dites adénoïdes et les autres tumeurs circonscrites de cette région.

Velpeau avait admis théoriquement trois variétés d'hypertrophie générale, caractérisées chacune par une lésion différente, en relation avec un mode de développement également différent.

1° L'hypertrophie glandulaire proprement dite ; 2° l'hypertrophie fibro-cellulaire ; 3° l'hypertrophie de tous les tissus réunis avec prédominance de l'élément cellulo-adipeux.

Mais cette division par trop théorique ne trouve pas dans l'étude de tous les faits observés un appui assez solide pour être conservée. En effet, l'hypertrophie glandulaire proprement dite est douteuse en dehors de l'état de lactation, et les deux autres formes pourraient bien n'être

que le même état anatomique observé à deux périodes différentes de son évolution.

Fingerhuth, qui avait attiré le premier l'attention sur l'hypertrophie mammaire, en avait décrit deux variétés reposant sur la manière dont elles se développaient cliniquement. L'une était aiguë, avait une marche rapide, l'autre était chronique et évoluait plus lentement.

Virchow, dans son traité des tumeurs, a discuté la question de l'hypertrophie générale, à l'occasion des fibromes de la mamelle; il rapporte cette lésion, qu'il désigne par le nom d'éléphantiasis de la mamelle, à un fibrome diffus de cet organe.

Enfin, M. Labarraque, dans une thèse récente, reprenant cette question dans tous ses détails, a réuni toutes les observations publiées sur ce sujet, les a discutées et a donné l'examen anatomique d'un fait très-important qu'il avait observé dans le service de M. Hardy. La jeune malade, sujet de cette observation, a été plus tard opérée par M. Richet. Nous devons regretter, à propos de ce fait, que l'examen anatomique n'ait pas été aussi méthodique qu'on pourrait le désirer.

Tels sont les documents que l'on trouve dans les auteurs et que nous désirons rapprocher des faits que nous avons étudiés à l'occasion du fibrome et d'une observation (1) que nous avons consignée dans la partie de notre travail relative à la seconde variété de kystes par rétention.

Au point de vue anatomique, l'hypertrophie générale de la glande mammaire existe-t-elle réellement, et trouve-t-on dans la glande mammaire un état tel que l'on puisse dire que tous ses éléments sont hypertrophiés?

(1) Voir : Observation X.

Tous les faits qui sont cités comme se rapportant à cette maladie et qui sont réunis dans la thèse de M. Labarraque ont-ils tous une égale valeur et doivent-ils être considérés comme se rapportant à l'hypertrophie générale telle qu'on la conçoit habituellement?

A cette dernière question nous pouvons répondre immédiatement par la négative. Dans une étude comme celle que nous entreprenons, nous laisserons de côté la plupart de ces faits douteux, et nous ne nous occuperons que de ceux qui renferment des détails suffisants pour qu'on y trouve des éléments d'appréciation.

Pour répondre à la première question, voyons quelles sont les lésions anatomiques notées par les auteurs.

M. Labarraque, dans l'examen anatomique qu'il nous donne du fait qui a été l'occasion de sa thèse, s'arrête à l'idée qu'il s'agissait surtout d'une hypertrophie considérable du tissu cellulaire de la glande. Dans la plus grande partie de la tumeur enlevée on apercevait des lobules du volume d'une grosse noix, fortement serrés les uns contre les autres. Le tissu cellulo-adipeux avait disparu; entre les lobes il existait çà et là un certain nombre de kystes vésiculaires gros comme des noyaux de cerise contenant un liquide filant et analogue à du mucus (1).

D'après M. Cadiat qui a fait l'examen microscopique de la pièce, celle-ci était constituée surtout par du tissu fibreux, car un fragment de la tumeur trempé dans une solution d'acide acétique devenait transparent et gélatineux.

Ce fait, on le sait, est caractéristique de la présence du

(1) Labarraque, *Étude sur l'hypertrophie générale de la glande mammaire chez la femme*. Thèse; Paris, 1875.

tissu fibreux. Sa présence en quantité considérable ne peut donc être mise en doute un seul instant; mais cette lésion était-elle la seule? Nous ne le croyons pas. Enfin le processus qui avait présidé à sa formation n'est pas déterminé; on n'a pas recherché quelles avaient pu être les conséquences de sa présence et la relation qui pouvait exister entre cette hyperplasie fibreuse et la production des kystes vésiculaires, signalés dans l'examen de la tumeur.

Lorsque l'on analyse toutes les observations sur la nature desquelles il ne peut y avoir de doute, on voit que l'on a constaté des lésions en apparence les plus variées.

On note, en effet, une hyperplasie considérable du tissu conjonctif masquant les éléments glandulaires et amenant leur atrophie. Dans d'autres cas on a vu un élargissement notable des canaux galactophores (Manec). D'autres fois, on constate l'existence de cavités cystiques très nombreuses, en général petites, contenant des liquides de nature variée et quelquefois même du lait et du colostrum. Dans un fait cité par Grahs (1), il y avait eu des suppurations étendues, formation d'abcès multiples et de trajets fistuleux. Enfin, Virchow décrit, comme se rapportant à l'hypertrophie générale, les lésions du fibrome diffus.

Toutes ces lésions si diverses, à première vue, nous paraissent cependant avoir beaucoup de points de contact. C'est le lien qui les réunit les unes aux autres que nous devons faire ressortir.

Si l'on se reporte à l'examen anatomique du fait de M. Labarraque, on voit qu'il y avait en même temps hypertrophie du tissu cellulaire et formation de kystes nom-

(1) Grahs (C. G.), In *Schmidt's Jahrbucher der in und auslandes gesammten Medicin*, p. 41, 1863.

breux et disséminés, et de plus une légère dilatation des conduits galactophores. Lorsque l'on rapproche de ce fait les résultats qui nous ont été donnés par l'étude anatomique que nous avons relatée dans notre observation X, on constate immédiatement certaines analogies. Dans le fait auquel nous faisons allusion, nous avons trouvé les restes d'une hypertrophie diffuse du tissu conjonctif et des formations kystiques dont nous avons pu déterminer le mode de production.

Si nous rapprochons de ces deux faits les notions que Virchow nous a fait connaître sur le fibrome diffus, nous voyons immédiatement qu'il existe une relation évidente entre toutes ces lésions; que l'*hypertrophie générale* telle que l'entend M. Labarraque, et *le fibrome diffus* de Virchow ne sont que des *modalités différentes* d'un état morbide que nous avons décrit à l'occasion d'*une variété spéciale de kystes par rétention.*

Virchow a eu plus spécialement comme objectif de sa description les formes aiguës et la période initiale, lorsqu'il parle de l'éléphantiasis de la mamelle, bien que les périodes régressives ne lui aient pas échappé.

Le fait étudié par MM. Labarraque, Cadiat et Ledouble est un *fibrome diffus*, à marche lente et qui ne paraît pas avoir envahi la peau, ou dans lequel cette lésion tout au moins a été passagère et a échappé à l'attention.

Notre observation présente un exemple de la période régressive très-avancée dans son évolution et si le volume du sein a continué à être considérable, c'est grâce à la présence de nombreuses cavités cystiques et à une infiltration adipeuse très-abondante.

Les phénomènes cliniques que l'on rattache à cette

altération sont peu accusés, en dehors de l'augmentation prodigieuse du volume du sein. Leur étude peut néanmoins être utilisée dans cette discussion, car quelques-uns de ces phénomènes sont caractéristiques.

Le début serait insidieux, ne s'annoncerait par aucun phénomène saillant. Mais, à côté de ces faits remarquables par leur indolence, on en cite d'autres où la maladie s'est développée brusquement, même en une seule nuit. Dans ces cas à forme aiguë on a noté des accès de fièvre à périodes irrégulières, dont l'apparition était en rapport avec les différentes poussées successives de la maladie et avec une infiltration de la peau d'apparence érysipélateuse.

Ces accès fébriles se rencontrent plus spécialement dans les formes morbides qui se rapprochent de l'éléphantiasis des mamelles.

D'autres phénomènes frappent également l'attention; ce sont des troubles de la menstruation. L'aménorrhée est celui qui se présente le plus souvent; il n'est pas rare, cependant, d'observer des pertes plus ou moins abondantes succédant à de la dysménorrhée. On cite aussi des symptômes manifestes de chloro-anémie et de la raucité de la voix. Le développement de tous ces phénomènes est en relation avec l'âge auquel apparaît la maladie, car c'est à la puberté ou dans les années qui suivent de près cette période critique de la vie, que se développent les états morbides complexes qui constituent ce qu'on est convenu de désigner par le nom d'*hypertrophie générale*.

Le fait sur lequel Nélaton (1) a attiré l'attention, c'est-à-dire le développement de la maladie dans les deux seins

(1) Nélaton, *Pathologie chirurgicale*, t. IV, p. 35. 1857.

en même temps, est en relation avec cette même influence menstruelle.

Dans ce cas, l'ablation de la plus malade des deux mamelles ne paraît pas avoir eu d'influence favorable. Au contraire, on a vu souvent une recrudescence se produire dans la marche de la maladie de la mamelle respectée par l'opération.

Les mamelles malades sont fermes au toucher, saillantes, offrant une résistance élastique à la palpation. La peau est lisse, un peu tendue et quelquefois indurée. Dans ce cas elle appliquerait, suivant Velpeau, la glande contre le thorax.

Plus tard, le revêtement cutané perdant sa résistance, devient flasque et ridé. Les mamelles se déforment, se pédiculisent quelquefois, tombent, glissent sur les parois thoraciques et viennent, dans les cas extrêmes, s'appuyer sur le bas-ventre ou sur les cuisses.

C'est alors qu'il n'est pas rare de voir des médecins instruits croire à l'existence d'une fluctuation plus ou moins étendue. A ce moment, en effet, le tissu du sein tremblote, comme une masse de gelée. Les accès de fièvre du début peuvent reparaître à cette période de la maladie, la cachexie se prononce, les troubles menstruels deviennent plus sérieux, la chloro-anémie arrive à un degré extrême d'intensité. La respiration devient gênée à cause du poids des tumeurs et à cause de la cachexie anémique. Enfin, des complications variées comme la gangrène, des suppurations diffuses, l'infection purulente emportent les malades si la maladie ne passe pas aux périodes régressives de la cirrhose du sein.

Nous croyons pouvoir conclure, à la suite de cette discussion, que cet état morbide désigné sous le nom

d'*hypertrophie générale de la glande mammaire*, à être rapproché du *fibrome diffus*, dont il n'est qu'une forme particulière. Pour mieux expliquer notre pensée nous dirons que le fibrome diffus peut revêtir plusieurs aspects cliniques différents, selon que la marche de la maladie est plus ou moins aiguë, suivant que les lésions restent localisées à la charpente de la glande, ou qu'elles s'étendent jusqu'au revêtement cutané de la mamelle.

Lorsque la marche de la maladie est rapide, aiguë, lorsque la lésion envahit toute l'étendue de la région, on est en présence du fibrome diffus éléphantiasique, à forme mixte.

Lorsque, au contraire, l'hyperplasie fibreuse reste localisée à la charpente conjonctive de la glande, il en résulte, au début, une hypertrophie mammaire due à l'augmentation de masse de ce tissu conjonctif et la formation d'un état anatomique analogue à celui qui caractérise la cirrhose hypertrophique du foie. Cette hypertrophie peut ensuite persister et même augmenter grâce à des processus différents. Cet état peut amener la formation de cavités cystiques multiples, et nous-même, nous avons étudié un fait de ce genre, que nous avons rapporté dans nos considérations anatomiques sur les kystes par rétention. (Voir Observ. X.)

Dans d'autres cas la charpente conjonctive se surcharge de tissu adipeux, de telle sorte que, à un fibrome de la glande, succède une sorte d'état lipomateux de cet organe.

§ 4. — Du fibrome circonscrit.

Si les formes de l'hyperplasie fibreuse que nous venons de décrire sont rares, il n'en est pas de même lorsque le processus morbide est restreint à une partie peu

étendue du tissu glandulaire et donne naissance à des *fibromes circonscrits de la mamelle.*

Ces derniers, en effet, sont fréquents et représentent la forme sous laquelle débûtent le plus grand nombre des tumeurs bénignes du sein.

D'après les auteurs, Virchow entre autres, ils revêtiraient deux formes anatomiques différentes.

Dans certains cas, le tissu conjonctif de nouvelle formation resterait tout à fait *en dehors* des cavités glandulaires, ne faisant que les entourer et donnerait naissance à ce que l'on est convenu de désigner sous le nom de *fibrome péricanaliculaire.*

Dans d'autres faits, au contraire, le tissu nouveau, proéminant dans ces mêmes cavités, produirait une forme de tumeur qui serait désignée par le terme de *fibrome endocanaliculaire.*

Ces distinctions, vraies dans certaines limites, ne doivent pas être conservées avec toute leur rigueur; car, si l'on fait une étude attentive de *toutes les parties d'une même tumeur*, on peut voir que, au niveau de certains points où l'altération commence, le tissu nouveau est surtout *péri-glandulaire.* Dans ceux, au contraire, où le processus morbide est plus avancé les *formations fibromateuses pénètrent* dans les kystes dus à la dilatation des différentes cavités normales de la glande, et on peut constater, ce que nous avons déjà démontré, que ces deux formes *considérées comme différentes* doivent en réalité être rapportées à une *seule variété* de tumeur, *étudiée à différentes périodes de son évolution.*

De toutes les tumeurs du sein, les *fibromes circonscrits* sont certainement celles que l'on rencontre le plus fréquemment. Ils peuvent rester à l'état de *fibromes purs*,

mais, assez souvent, par suite de l'évolution naturelle des tissus qui les constituent, ils peuvent donner naissance à des *sarcomes* ou à des *myxomes*.

La forme extérieure des fibromes est celle de la plupart des tumeurs bénignes du sein, c'est-à-dire qu'ils sont ovoïdes ou arrondis et présentent, lorsqu'ils ont pris un certain développement, une apparence lobulée. Cette dernière disposition est due à ce que plusieurs lobules ou même plusieurs lobes ont été atteints par l'altération morbide, et se sont réunis pour former une masse unique.

Leur volume est variable; ils restent assez longtemps petits, présentant les dimensions d'une noix ou d'une petite pomme; cependant, il n'est pas rare d'en rencontrer qui offrent les dimensions du poing et qui, même sans présenter de changements notables dans la nature des tissus qui les constituent, atteignent le volume de la tête d'un enfant nouveau-né; mais alors ils renferment constamment des cavités cystiques plus ou moins considérables.

Lorsque ces tumeurs sont jeunes, leur coloration est blanc rosé et l'on voit sur une surface de section que le tissu présente un aspect brillant, humide. Plus tard, cette apparence peut se modifier et le tissu fibreux, après s'être sclérosé plus ou moins complétement, offre un aspect plus dense, plus sec. Sur la surface d'une coupe, on aperçoit des faisceaux de tissu conjonctif volumineux qui s'entre-croisent en différents sens et qui, par suite de cet enchevêtrement, lui donnent une apparence lobulée. Enfin, dans certains cas, lorsque le tissu est tout à fait ancien, il présente presque partout un aspect absolument aponévrotique.

La consistance au toucher est variable, et présente des variations analogues à celles que l'on constate dans les

différences d'aspect et de coloration. La tumeur à son début est dure au toucher, elle résiste au doigt et ne se laisse pas déchirer par l'ongle; mais cette résistance à la pression est bien plus considérable, lorsque la tumeur est ancienne et sclérosée.

Ces tumeurs sont entourées par une atmosphère cellulo-adipeuse lâche, sur laquelle elles glissent facilement et dont elles sont séparées par une capsule fibreuse plus ou moins épaisse, plus ou moins aponévrotique. Cette enveloppe se continue avec le tissu fibreux qui forme la masse principale de la production morbide et en est une dépendance. C'est elle qui concourt à donner à la tumeur l'apparence lobulée que nous avons signalée précédemment, en bridant les différents lobes qui la constituent.

Ces productions nouvelles sont, comme toutes les variétés de tumeurs bénignes du sein, reliées au reste de la glande par un pédicule plus ou moins volumineux et plus ou moins apparent. Nous avons déjà suffisamment expliqué, pour nous dispenser d'y revenir, les raisons qui rendent compte des faits où on ne le retrouve pas.

Lorsqu'une de ces tumeurs est à son début, en l'étudiant sur des coupes nombreuses, on voit qu'elle est traversée en tous sens par des canaux ramifiés, canaux qui ne sont autre chose que les conduits excréteurs de la partie de la glande qui est devenue malade. Ceux-ci sont très-dilatés, sans que cependant ils contiennent dans l'intérieur de leur cavité des *végétations endo-canaliculaires* pouvant expliquer cette dilatation.

Lorsque la tumeur est plus ancienne, on trouve de grandes fentes irrégulières, ramifiées, que nous avons décrites sous le nom de *lacunes*.

Enfin, dans un degré plus avancé de la lésion, on

observe des kystes avec végétations papillaires intérieures; ces cavités, contiennent alors, le plus souvent, une quantité variable de liquide.

Lorsque on examine des coupes microscopiques des différentes parties de ces tumeurs, on peut se rendre compte du processus pathologique qui a présidé à tous ces changements d'aspect.

Sur le fibrome circonscrit, voici ce que l'on voit au début : dans chacun des lobules glandulaires, atteint par l'état morbide, le *tissu conjonctif péri-acineux* a pris un développement énorme. Le premier effet de cette hyperplasie conjonctive a été d'*écarter les culs-de-sac glandulaires* les uns des autres, de les *allonger* un peu, *d'agrandir leur cavité;* il en est résulté, qu'un lobule primitif a pris un développement considérable, sans que, cependant, on puisse dire qu'il y ait eu formation de nouveaux culs-de-sac glandulaires. On retrouve, en effet, dans les parties malades, le même nombre d'acini que dans les parties saines, seulement au niveau des premières ils ont subi les déformations mécaniques que nous venons de rappeler.

Plus tard, les altérations des éléments glandulaires augmentent, à mesure que le développement du tissu conjonctif devient plus grand, ce qui donne naissance successivement à des *lacunes*, à des *kystes avec végétations* plus ou moins ramifiées. Nous nous sommes, du reste, suffisamment étendus sur le mécanisme qui préside à la formation de ces différents états, pour que nous n'ayons pas besoin d'y revenir ici. Nous renvoyons pour cette partie de la question à notre étude sur les *cavités cystiques*. Nous ne parlerons pas davantage des liquides contenus dans ces cavités, lorsqu'elles ont pris un grand volume; ce que nous en avons dit doit suffire.

Le tissu de ces fibromes présente, sous diverses influences, certaines modifications dans sa composition intime. Lorsque ces tumeurs sont jeunes, ce tissu contient

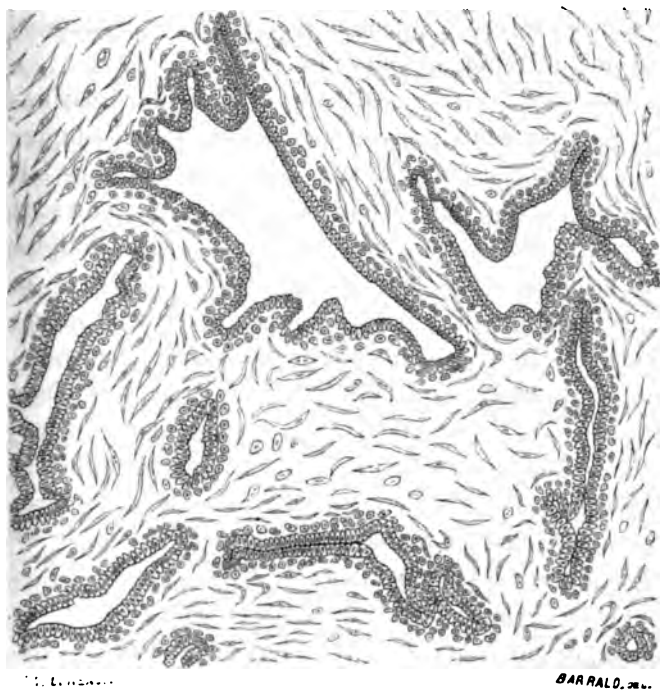

FIG. 17. — Fibrome lacunaire du sein en voie d'évolution active. Éléments jeunes et arrondis dans le voisinage des espaces lacunaires. (Ocul. 2, objet 4, Hartnack.)

un grand nombre d'éléments embryonnaires; plus tard et au fur et à mesure qu'elles avancent en âge, il se condense, les noyaux des cellules qui le constituent se ratatinent, et lorsque le tissu fibreux est tout à fait ancien, les cellules sont presque entièrement masquées par les faisceaux fibrillaires conjonctifs.

Il n'est pas rare de rencontrer, en certains points de

ces fibromes sclérosés, des espaces circonscrits au niveau desquels il s'est fait des dépôts de matières calcaires. D'autres fois, on trouve, surtout dans les végétations volumineuses endo-canaliculaires, des points plus ou moins étendus au niveau desquels le tissu de ces végétations a subi une altération myxomateuse.

Nous devons revenir avec quelques détails sur certaines particularités de l'histoire des végétations intra-kystiques que nous avons laissées de côté, lorsque nous avons fait l'étude des cavités qui les contiennent. Ces végétations sont plus ou moins volumineuses et assez souvent multiples dans la même cavité. Lorsqu'elles sont très-ramifiées, le pédicule qui les relie aux parois des kystes est très-mince. Quand elles sont ovoïdes et très-peu découpées, leur pédicule, au contraire, est en général assez large. Toute leur périphérie est recouverte par une couche unique d'épithélium cubique ou cylindrique analogue à celui qui revêt les parois du kyste et identique, par conséquent, au revêtement épithélial des cavités glandulaires.

Lorsque ces végétations sont très-découpées, cet épithélium revêt également les deux bords et le fond de ces incisures, ce qui avait fait croire, à tort selon nous, à l'existence de culs-de-sac glandulaires supportés par un pédicule, ou bien encore au développement d'un épithélioma papillaire. Ces deux interprétations sont également fausses et reposent sur une appréciation inexacte des faits, sur une connaissance incomplète du mode de production des végétations.

Dans ces végétations et dans les tumeurs qu'elles constituent, le système vasculaire sanguin est plus ou moins développé. Lorsque l'altération fibromateuse est encore peri-glandulaire, les vaisseaux sont plus volumineux qu'à

l'état normal et le long de leurs parois on voit qu'il s'est formé un grand nombre d'éléments embryonnaires qui épaississent ces parois. Plus tard, lorsque la tumeur est plus ancienne, le calibre des vaisseaux est rétréci et un grand nombre de ceux qui existaient semblent avoir disparu, ou tout au moins, leur nombre n'est plus en rapport avec l'augmentation continue du tissu nouveau.

Lorsque ces végétations intra-kystiques sont très-volumineuses, il arrive quelquefois que les vaisseaux capillaires sont très-abondants à leur périphérie. Cet état coexiste toujours avec la formation très-considérable d'éléments embryonnaires dans l'écorce de ces végétations (voir fig. 14).

Toutes ces modifications portent sur les vaisseaux et paraissent coïncider avec un état irritatif de la partie de la tumeur où elles se produisent.

Observation XII. — Fibrôme récent péri-canaliculaire et endo-canaliculaire. — Kystes avec végétations. — Lacunes à différents degrés de développement.

La nommée N..., âgée de trente ans, est opérée par M. Labbé, le 26 novembre 1872 avec le concours de M. le docteur Planchon, ancien interne des hôpitaux.

Cette femme, de constitution assez vigoureuse quoique maigre, est sujette à des crises d'hystérie; elle a été réglée de bonne heure et assez régulièrement. Elle a eu trois grossesses; les deux premières se sont terminées par des fausses couches; dans la dernière qui remonte à cinq ans l'enfant est venu à terme. On ne note aucun antécédent morbide dans sa famille.

Il y a six ans, elle s'est aperçue qu'elle portait une

grosseur du volume d'une amande, dans la partie externe du sein droit. Peu de temps après elle est devenue enceinte pour la troisième fois.

Son troisième accouchement a été normal; elle n'a eu de lait et n'a pu nourrir. La tumeur n'a pas augmenté de volume d'une façon appréciable, soit pendant la grossesse, soit dans le mois qui a suivi; l'augmentation de volume a été si lente, qu'au moment du siége, la tumeur avait les dimensions d'une noix, roulait facilement sous la peau et n'était l'occasion d'aucun phénomène douloureux.

Mais après le siége, l'accroissement de volume a été sensible et s'est particulièrement prononcé dans les derniers mois. Cette tumeur est arrivée dans ce court espace de temps à atteindre les dimensions des deux poings réunis. En même temps sont apparus des phénomènes douloureux, soit spontanés, soit provoqués par la pression. Il n'y a jamais eu d'écoulement de liquide par le mamelon qui a commencé à s'enfoncer, bien que légèrement, dans l'auréole, à partir du moment où a débuté le développement rapide de la masse morbide.

État actuel. — Tumeur volumineuse égalant les dimensions d'une tête de fœtus à terme, située à la partie supéro-externe de la mamelle droite; elle est lourde lorsqu'on la détache des parties profondes et semble liée à la glande mammaire; sa surface extérieure est très-irrégulière et couverte de bosselures. On remarque surtout deux saillies volumineuses situées à la partie externe de la masse morbide. La plus élevée est du volume d'un œuf; elle soulève la peau qui est distendue à son niveau et très-vascularisée surtout par suite d'un développement veineux très-appréciable. On s'assure que cette bosselure contient du liquide et des parties solides; en effet, on peut

y reconnaître, par une pression modérée, de la fluctuation, puis plus profondément la présence d'une dureté particulière, lorsqu'on a eu soin de repousser le liquide.

La seconde bosselure saillante à l'extérieur est moins volumineuse, la peau qui la recouvre est moins amincie, moins tendue et moins vascularisée que pour la première. Le mamelon est légèrement rétracté et enfoncé dans le sein, mais d'une façon mécanique, car à son niveau la peau glisse facilement sur la tumeur et la glande. D'ailleurs, la peau est saine, sauf les particularités que nous avons décrites; elle est lisse et souple même au niveau de ces saillies anormales. On ne trouve rien de particulier dans l'aisselle.

L'opération est pratiquée le 26 novembre. Une incision elliptique circonscrit un lambeau fusiforme de peau qui est enlevé avec la masse morbide, et toute la glande. Ces deux parties s'énucléent très-facilement du tissu cellulo-adipeux de la région; la perte de sang est minime.

Examen de la pièce. — La masse morbide s'est développée dans la partie externe de la glande mammaire dont la portion interne ne présente aucune altération si ce n'est que le tissu glandulaire qui a conservé son aspect normal est repoussé en dedans. Le tissu morbide est *uni d'une manière intime* au tissu glandulaire par *une large base*.

La partie saine de la glande et la tumeur s'énucléent facilement du tissu cellulo-adipeux qui les entoure, car l'une et l'autre sont enveloppées par une capsule fibreuse très-nette, qui les sépare des tissus adjacents.

La surface libre de la tumeur est recouverte de bosselures de volume variable; deux de ces bosselures l'emportent sur toutes les autres plus particulièrement et cor-

respondent à la saillie qu'on avait remarquée sur la peau. Ces bosselures sont kystiques; elles seront étudiées ultérieurement. Les autres, beaucoup moins volumineuses, bien moins saillantes, sont fermes à la palpation. Si on incise la capsule fibreuse à leur niveau, on tombe sur une série de cavités variant du volume d'une amande à celui d'un grain de maïs. Ces cavités, à parois plus ou moins charnues, sont remplies par des végétations papilliformes, à bords dentelés et ressemblant à des feuilles de chêne. Les végétations occupent la totalité de ces cavités qui communiquent les unes avec les autres par une série de pertuis assez étroits. Ces pertuis correspondent à la limite de séparation des lobules dont est composée la tumeur.

Le canal, formé par la réunion de plusieurs de ces cavités, constitue un conduit continu par lequel on arrive jusqu'à la base du mamelon; tous les canaux galactophores paraissent avoir à peu près disparu à ce niveau et sont remplacés par des cordons fibreux.

Les végétations qui remplissent ces cavités sont formées par un tissu jeune, ferme, blanc grisâtre, rosé par place et paraissant très-vasculaire dans quelques-unes des grandes végétations.

Dans les cavités plus petites, les végétations sont plus irrégulières de forme et leur tissu paraît plus dense et plus nacré.

Les deux grandes cavités kystiques, contiennent un liquide séreux, mêlé de produits hématiques; en outre on y trouve des végétations volumineuses, arrondies et fixées à la paroi par un pédicule assez mince.

Examen microscopique. — La tumeur est examinée dans des points très-multipliés, et notamment dans les

endroits où l'altération est peu développée et en pleine évolution.

Le tissu fondamental soit des végétations, soit des parois des kystes et des feuillets qui les séparent les uns des autres, est constitué par un tissu conjonctif en pleine activité de formation; les vaisseaux sont assez minces; les cellules plates sont gonflées, en voie de segmentation et se colorent vivement par le carmin; de plus, traitée par l'acide acétique, la préparation prend une teinte brillante qui n'appartient qu'aux tissus fibreux; les vaisseaux capillaires, bien que très-développés, ne présentent pas de parois embryonnaires.

C'est un tissu ainsi constitué qui forme la plus grande partie de la masse des végétations et des parties solides de la tumeur.

Cependant, en certains points, on trouve de petits territoires très-limités, au niveau desquels ce tissu a subi l'altération myxomateuse : les cellules sont très-éloignées les uns des autres, et il existe une sorte de réseau entre les mailles duquel se trouve une substance homogène, très-grenue et colorée en rose clair par le carmin; mais les parties ainsi modifiées sont très-limitées.

Les éléments glandulaires présentent toute la série des modifications habituelles; ils sont séparés les uns des autres par de grandes étendues de tissu conjonctif qui les écarte mécaniquement de telle sorte que les lobules sont complétement dissociés. A un premier degré, les culs-de-sac glandulaires sont allongés et dilatés, les acini sont écartés les uns des autres; l'on est en présence d'une sorte d'hypertrophie de ce lobule.

Dans un degré plus avancé, on voit une lacune anfractueuse dont l'épithélium est devenu cylindrique; dans

d'autres points, on trouve la formation kystique avec végétations intérieures; mais cette dernière altération est la moins marquée et elle est accompagnée d'un énorme développement péri-canaliculaire du tissu conjonctif. L'épithélium qui tapisse les parois de ces lacunes et des kystes ne présente aucune altération autre que le changement de forme que nous avons signalé. Cependant, dans certains points il offre des traces d'irritation et forme plusieurs couches superposées dont les plus internes sont desquamées, sont tombées dans le centre des lacunes et donnent naissance à un magma granuleux dans lequel on reconnaît un grand nombre de cellules épithéliales déjà altérées.

La guérison a été rapide et s'est maintenue.

Observation XIII. — Fibrome intra-canaliculaire du sein. — Végétations foliacées intra-kystiques.

Madame D..., âgée de quarante-quatre ans, est adressée au commencement de l'année 1872 à M. Labbé par M. le docteur Guibout, médecin de l'hôpital Saint-Louis.

Cette dame a toujours été bien réglée. Mariée à dix-sept ans et demi, elle a eu six enfants, le premier à dix-huit ans et demi, le dernier à trente ans; elle a nourri ses deux premiers enfants, et n'a jamais, pendant toute cette période, observé de modifications dans la conformation de son sein.

C'est en 1868 qu'elle s'est aperçue que, dans la région supérieure et externe du sein droit, un peu dans la direction de l'aisselle, il existait une petite grosseur. Une douleur assez vive qui se propageait vers l'épaule et surtout vers le bras droit, la conduisit à rechercher avec la

main s'il n'existait pas quelque chose d'irrégulier dans le sein de ce côté. La tumeur, grosse comme une noisette, a acquis progressivement le volume d'un œuf. Les douleurs sont devenues plus grandes et ont mis la malade dans l'impossibilité de se servir de son bras.

En juillet 1870, madame D... fut soit-disant opérée par les caustiques, mais en réalité la peau et le tissu cellulaire furent seuls atteints, et après la cicatrisation d'une très-vaste plaie, la tumeur n'en subsista pas moins.

Les douleurs continuant, madame D... s'adressa à M. le docteur Guibout, et elle fut opérée par M. Labbé le 29 février 1872. Une double incision semi-lunaire circonscrivit la tumeur. La guérison de la plaie se fit très-rapidement et s'est maintenue jusqu'à ce jour, octobre 1875.

Examen de la pièce. — La tumeur est du volume d'un gros œuf; elle est parfaitement enkystée et la membrane qui forme ce kyste paraît constituée par une couche assez épaisse de tissu conjonctif fibreux.

La surface de la coupe présente un aspect blanc grisâtre, humide et brillant. Le tissu est formé de lobules friables et se détruisant facilement sous le doigt. Cette apparence lobulée est due à la présence de végétations papillaires qui remplissent complétement des cavités kystiques dont les parois sont formées par des travées de tissu conjonctif nacré.

Examen microscopique. — A l'état frais, les éléments examinés par le grattage font reconnaître du tissu conjonctif fasciculé avec éléments embryonnaires entrant dans sa constitution; dans ce tissu conjonctif, on trouve des dépressions analogues à des cul-de-sac glandulaires dont l'épithélium est cylindrique.

Après durcissement dans l'alcool absolu, il est facile de

s'assurer et de démontrer que toute la tumeur est [illegible]mée de cavités d'un volume variable allant de celui d[illegible] grain de maïs à celui d'une amande; elles sont remp[illegible] par des végétations très-irrégulières, dentelées, a[illegible]

FIG. 18. — Fibrome récent en voie d'évolution; formation de fentes lacunaires. (O[illegible] 2, objet 4, Hartnack.) — Prolifération épithéliale secondaire.

rentes en un point de la paroi de la cavité par un pédicule étroit, qu'il n'est possible de trouver, qu'après avoir largement ouvert la cavité qui contient ces papillomes. Les différentes cavités contenues dans la tumeur communiquent les unes avec les autres.

Sur de nouvelles coupes très-minces, difficiles à exécuter parce que les végétations très-mobiles fuient devant le rasoir, on peut observer que ces végétations présentent

la disposition suivante : de la face interne de la paroi, part un pédicule mince très-étroit représentant pour ainsi dire le pétiole d'une feuille, puis il s'élargit rapidement, de façon à former une feuille très-largement étalée, finement dentelée sur son bord libre.

Il n'est pas rare de trouver dans la même cavité deux et même plusieurs végétations, s'engrenant les unes dans les autres par leurs points d'implantation.

Les parois des cavités kystiques sont formées par du tissu fibreux très-dense; les faisceaux en sont très-rapprochés; on aperçoit à peine les noyaux des cellules plates interposées. Ce tissu fibreux se continue à la périphérie avec le tissu cellulo adipeux de la région qui est très-sain, de telle sorte que le néoplasme est parfaitement isolé des parties voisines. Dans les couches externes de cette paroi, on trouve quelques culs-de-sac glandulaires atrophiés, entourés de noyaux.

La végétation présente les particularités suivantes. Le pédicule très-étroit, avons nous dit, est formé par du tissu conjonctif déjà ancien et sclérosé; il se prolonge avec ces caractères dans le centre de la végétation; il s'y subdivise alors et donne naissance à un dessin analogue aux nervures d'une feuille; chaque dentelure de la végétation reçoit une de ces nervures dont l'étendue est proportionnée à son volume.

La masse des folioles est constituée par un tissu conjonctif assez jeune, dont les cellules plates sont gonflées. Vers la périphérie on trouve accumulées des cellules arrondies embryonnaires. Le bord libre dechiqueté est recouvert d'une couche d'épithélium cylindrique le plus souvent, et qui quelquefois est quadrangulaire. Cette couche épithéliale se continue au niveau du pédicule avec

celle qui recouvre la face interne de la cavité kystique. Ce dernier présente, en effet, les mêmes caractères morphologiques que celui que nous avons décrit en premier lieu.

Les dépressions profondes et étroites, qui séparent chaque nervure de la foliole, simulent des culs-de-sac glandulaires présentant quelquefois vers leur partie terminale une ou deux divisions. L'épithélium cylindrique se continue dans ces dépressions, en conservant les caractères que nous lui avons reconnus.

On se rend parfaitement compte qu'on puisse obtenir par le raclage, une de ces dépressions isolée et croire à l'existence d'un véritable cul-de-sac glandulaire. Si, au contraire, on les examine sur une coupe d'ensemble, on reconnaît leur véritable nature; ce sont de *simples dépressions interfoliacées.*

Les fibromes circonscrits peuvent subir différentes modifications dans le cours de leur évolution.

La tumeur peut s'arrêter dans son développement après avoir présenté un certain nombre de poussées successives qui n'ont produit qu'un accroissement insignifiant. Ils peuvent se résorber (ce fait se présente rarement, mais on a pu l'observer), soit spontanément, soit à la suite de différents modes de traitement, la compression bien faite entre autres. Mais cette disparition de la tumeur est lente à se produire et ne peut survenir que lorsque la masse morbide est de petit volume.

D'autre fois la tumeur peut rester stationnaire; le tissu fibreux devient alors sclérosé, il se rétracte et il persiste un noyau fibroïde très-dense, dans lequel on retrouve toute les particularités de la structure des tumeurs fibreuses. Lorsque ce fait se produit, c'est un danger pour

les malades, car il peut arriver que le noyau induré devienne ultérieurement, quelquefois après de longues années, le *centre de formation d'une tumeur embryonnaire*. Un certain nombre de sarcomes volumineux n'ont



FIG. 19. — Fibrome ancien. — Formation lacunaire ramifiée. — Autour tissu très-dur et sclérosé. — Dernier terme de la régression. (Ocul. 2, objet 4, Hartnack.)

pas d'autre origine et on retrouve alors, en un point de leur étendue, un noyau fibroïde plus ou moins volumineux qui tranche par son aspect, par sa consistance dure, par sa texture, sur le reste de la nouvelle tumeur.

Un fibrome, abandonné à lui-même, peut acquérir d'énormes dimensions et distendre la peau jusqu'à compromettre la vitalité du revêtement cutané. C'est au niveau du point qui est le plus comprimé, que se produisent des lésions du tégument externe, dues aux irritations traumatiques qu'elle subit. Ce sont ces différentes causes réunies qui expliquent la destruction d'une certaine étendue de la peau et la mise à nu d'un ou de plusieurs lobes de la tumeur. Enfin, dans certains cas fort rares il est vrai, l'inflammation qui se produit dans cette circonstance peut être assez grande pour compromettre la vitalité de toute la masse morbide et en amener l'élimination spontanée. Nous en rapporterons un fait très-remarquable

que nous devons à l'obligeance de M. le Dr Delamare père, de Séez (Orne).

Observation XIV. — Fibrome volumineux avec des points calcifiés. Observation communiquée par M. le Dr Notta, chirurgien de l'hôpital de Lisieux.

La nommée M... âgée de cinquante deux ans, demeurant à Lisieux, a joui d'une santé habituellement très-bonne; sa constitution est robuste. Cette femme a eu six enfants; elle n'en a nourri que deux, l'un pendant trois mois, l'autre pendant un an. Les autres n'ont pas voulu prendre le sein, ou ne l'ont pris que pendant quelques semaines.

Les règles, qui ont apparu pour la première fois à dix-sept ans, sont toujours venues très-régulièrement; elles ont cessé de paraître à quarante-cinq ans.

Il y a vingt-cinq ans, cette malade nourrissait son troisième enfant depuis un mois, lorsqu'il fut pris du muguet; dès lors il refusa de têter; le sein droit se gonfla, et l'on vit apparaître à sa face supérieure, une petite grosseur du volume d'une noix. Des sangsues furent appliquées; néanmoins la tumeur persista, et à chaque grossesse, elle augmenta un peu de volume, quoique depuis son apparition la malade n'ait jamais fait têter de ce côté.

Il y a quinze ans, la tumeur avait atteint le volume d'une orange et depuis cette époque elle était restée stationnaire; lorsque les règles se sont supprimées, la tumeur n'a pas augmenté, et l'année dernière elle avait encore ce même volume.

Il y a à peine un an, sans cause appréciable, elle a com-

mencé à grossir et elle a atteint le volume que nous lui trouvons aujourd'hui.

État actuel. — Teint frais et nullement cachectique; le sein droit a le volume d'un chapeau. Tumeur mobile, légèrement bosselée, résistante, sans fluctuation bien nette; elle n'offre pas d'adhérence aux parties profondes et à la peau; cependant au niveau de quelques bosselures centrales la peau paraît très-amincie et couverte d'arborisations vasculaires; en ces points elle a une teinte rougeâtre.

On ne constate pas d'engorgement ganglionnaire. La tumeur est le siége d'élancements spontanés très-douloureux; elle cause aussi par son poids des tiraillements pénibles.

L'appétit est bon, toutes les fonctions sont normales.

La malade est endormie par le chloroforme; une vaste incision elliptique permet d'énucléer la tumeur avec la plus grande facilité. La glande mammaire, comprimée en bas, *est conservée ainsi que le mamelon.* La plaie lavée avec de l'alcool est ensuite réunie par première intention, à l'aide de nombreux points de suture.

La femme M..... avait été opérée le 2 avril 1873.

Dès *le mois d'octobre de la même année*, elle remarqua au niveau de la cicatrice une petite grosseur du volume d'une noix. Cette grosseur augmenta rapidement de volume, puisqu'à la fin de janvier de l'année suivante elle avait atteint celui de la tête d'un enfant nouveau-né. Depuis cette époque, la tumeur est restée stationnaire, et comme elle ne cause aucune douleur, la malade ne veut pas se soumettre à une nouvelle opération.

Du reste, la santé générale est excellente, le teint est frais et nullement cachectique, les mouvements du bras sont très-libres. Il n'y a pas d'engorgement ganglionnaire, *la*

tumeur récidivée est dure, légèrement bosselée, très-mobile, non adhérente à la peau, indolente à la pression.

Examen de la tumeur. — La masse morbide nous a été envoyée par M. le Dr Notta, pour être soumise à notre examen.

La tumeur est très-volumineuse et dépasse la grosseur d'une tête d'adulte; elle pèse 2 kil. 1/2. On l'énuclée très-facilement du tissu cellulo-adipeux qui l'enveloppait et qu'on avait enlevé avec elle. Sa surface extérieure est extrêmement inégale, irrégulière, couverte de bosselures arrondies très-nombreuses et dont le volume varie entre celui du poing d'un homme adulte et celui d'une petite noix.

Toute cette surface périphérique est recouverte par une enveloppe fibreuse, d'un blanc nacré par place et alors aponévrotique à ce niveau, tandis que en d'autres points, elle devient d'une minceur extrême. C'est au niveau des sillons de séparation des bosselures et surtout des points de convergence de ces sillons, que la capsule fibreuse acquiert sa plus grande épaisseur. Elle est, au contraire, très-mince, au niveau des parties saillantes bien qu'on puisse y démontrer très-nettement son existence. On sent manifestement que les parties déprimées de la capsule sont attirées vers le centre de la tumeur par des tractus intérieurs qui séparent les unes des autres les diverses cavités kystiques contenues dans la tumeur.

L'enveloppe de la tumeur est sillonnée par de grosses veines dont le volume atteint celui d'une plume de corbeau; elles émergent de la partie centrale, au niveau des dépressions dont nous avons parlé, et sont contenues dans un dédoublement de l'aponévrose d'enveloppe.

A l'aide d'une coupe transversale et parallèle au plan médian de la tumeur, on constate les particularités sui-

vantes : Sur cette surface de section, on retrouve une apparence lobulée et les orifices béants d'énormes canaux par lesquels on pénètre dans une série de conduits anfractueux, irréguliers et tortueux ; ces conduits paraissent former un canal alternativement dilaté et rétréci. Au niveau des dilatations existent de grandes poches kystiques à parois épaisses et charnues, remplies par d'énormes végétations irrégulières, déformées et qui sont charnues comme les parois. Toutes ces cavités kystiques communiquent les unes avec les autres de telle sorte que, partant d'un point central, elles vont en divergeant. On peut successivement introduire le doigt indicateur dans chacun des diverticulums et pénétrer ainsi jusque sous la capsule fibreuse qui, au sommet des bosselures périphériques, constitue presque seule la paroi kystique. Au niveau des points où les canaux sont rétrécis, ces parois ont acquis au contraire leur maximum d'épaisseur et les productions endo-canaliculaires prédominent ; tandis que, au niveau des points dilatés et des cavités qu'ils forment, c'est surtout la prolifération péri-canaliculaire qui l'emporte.

La surface de la coupe des parois charnues et des végétations est d'un blanc grisâtre ; on trouve cependant, par places, quelques végétations calcifiées.

On observe sur les coupes de ce tissu une série de trabécules d'un blanc nacré, formées par des traînées de tissu d'apparence fibreuse, s'entre-croisant en tous sens, et entre lesquelles existe un tissu plus mou.

Dans deux des bosselures périphériques, on trouve le début du processus morbide qui est formé par de petites végétations endo-canaliculaires ayant subi la transformation fibroïde.

Ces papillomes remplissent de petits kystes du volume

d'une noisette, et chacune des deux bosselures que nous avons signalées est formée par une agglomération de 15 à 20 de ces petits kystes papillaires. Dans ces bosselures, la prolifération est presque exclusivement endo-canaliculaire.

Examen microscopique. — Cet examen porte d'abord sur les bosselures formées par un tissu sec et entièrement scléreux.

A ce niveau, on ne retrouve absolument que du tissu conjonctif ancien ayant pris tout à fait une apparence fibroïde; les faisceaux conjonctifs ont cessé d'être visibles, et les cellules plates interposées à ces faisceaux ont disparu. C'est à peine si l'on rencontre sur la surface de la coupe quelques fissures qui, traversant ce tissu, le divisent en bandes parallèles plus ou moins rapprochées : ce sont sans aucun doute les vestiges des anciennes cellules plates. La substance fondamentale se colore uniformément par le carmin; elle est grenue et, par places, on y voit certaines plaques opaques dues à une exagération de cet état grenu.

Les vaisseaux sont très-peu développés. Les éléments glandulaires ont complétement disparu et ne sont plus représentés que par quelques cavités kystiques, de forme ovalaire et remplies par des végétations ovoïdes et multilobées. On ne retrouve aucun état intermédiaire; le processus morbide dans tous les points de cette partie de la tumeur est arrivé à son maximum de développement.

Dans la portion la plus volumineuse de la tumeur, celle qui renferme de vastes lacunes anfractueuses, le tissu des parois de ces lacunes et des végétations qui y proéminent, est constitué par un tissu conjonctif fasciculé dans lequel les faisceaux sont peu volumineux et dont les cellules plates interposées sont au contraire gonflées. Les faisceaux conjonctifs s'entre-croisent et se contournent

en différents sens, ce qui donne à la surface de la coupe une apparence lobulée. Les parties glandulaires ont disparu; dans les parois des lacunes, on n'aperçoit aucun vestige de cul-de-sac. Au niveau de quelques points isolés des végétations, on retrouve des lacunes secondaires, seuls vestiges reconnaissables, à leur forme et à leur épithélium, de parties glandulaires disparues.

Il n'existe pas de véritable tissu osseux au niveau des points présentant une apparence ossiforme. Il s'agit seulement de simples calcifications siégeant, surtout au niveau des lobules que nous avons étudiés en premier lieu et qui appartiennent à la partie la plus ancienne de la tumeur.

Cette intéressante observation est un *exemple remarquable de récidive;* elle mérite d'attirer l'attention à ce point de vue.

La production nouvelle paraissait *présenter les mêmes caractères extérieurs* que *la tumeur ancienne;* nous ferons remarquer en outre que l'intervention chirurgicale avait *respecté la plus grande partie de la glande mammaire* qui paraissait saine et refoulée en bas.

Ces deux faits sont très-importants; ils nous serviront beaucoup lorsque nous étudierons la nature des tumeurs récidivées et lorsque nous chercherons à faire connaître quelles sont les limites que doit atteindre et même dépasser l'intervention chirurgicale.

Observation XV. — Fibrome intra-canaliculaire. Vaste ulcération du sein. Cavités kystiques et végétations. (Examen microscopique par M. Cornil.)

Madame veuve X..., demeurant 72, avenue des Ternes, âgée de soixante-quatre ans, est entrée à la Maison Muni-

cipale de santé, où M. Labbé dirigeait alors le service de chirurgie, le 24 octobre 1864.

Madame X... vient nous consulter pour une tumeur du sein droit placée à la partie externe et inférieure de la mamelle, du côté de l'aisselle. Cette tumeur est ulcérée. La peau qui entoure la partie saillante est comme taillée à l'emporte-pièce; de tous ces points il s'écoule un liquide roussâtre, sanieux, mélangé avec une certaine quantité de pus.

La malade avait été examinée par plusieurs médecins et l'on avait songé à l'existence d'un encéphaloïde du sein. Moi-même, au premier abord, je me rangeai à cette opinion, mais l'interrogation attentive de la malade me fit bientôt abandonner ma première idée.

Voici les renseignements très-précis que je pus obtenir: Cette dame, qui a toujours joui d'une santé excellente, a eu quatre enfants. Elle n'a jamais nourri. A l'âge de quarante-huit ans, ses règles ont cessé de paraître et, à cette époque, aucun trouble ne s'est manifesté dans sa santé.

En 1830, après son troisième accouchement, elle crut remarquer qu'il existait une grosseur dans le sein droit, à la partie externe. Elle n'y attacha pas d'importance et, après une quatrième grossesse survenue en 1833, la tumeur, qui pour elle était toujours appréciable, n'avait pas augmenté de volume.

Cependant en 1835 elle se présenta à la consultation de Dupuytren. L'illustre chirurgien constata l'existence de la tumeur; après un examen des plus attentifs, il déclara à la malade qu'elle ne devait pas avoir d'inquiétude, que l'emploi d'une pommade et de quelques purgatifs suffirait pour modifier un peu cette tumeur. Il recommanda, d'une manière toute particulière, de ne pas

employer les sangsues, dont on faisait alors un usage abusif; enfin il rejeta complétement l'idée d'une opération sanglante.

Depuis cette époque, le volume de la tumeur ne s'étant pas modifié, la malade y apporta peu d'attention; de temps en temps quelques douleurs se firent sentir et furent combattues par l'emploi de cataplasmes émollients.

Enfin, il y a quatre ans environ, vers le commencement, de 1860, la tumeur s'accroît d'une façon très-appréciable; des élancements apparaissent à des intervalles assez rapprochés. Jusqu'à la fin de 1863, la tumeur reste bien indépendante de la peau; il n'existe pas de trace d'adhérences entre elle et son enveloppe cutanée; mais, au commencement de 1864, la peau devient violette, s'amincit peu à peu et enfin s'ulcère dans le courant du mois d'août. L'ulcération s'agrandit et la tumeur fit hernie à l'extérieur.

Le 24 octobre 1864, cette dame soumise à notre examen se présente dans les conditions suivantes : la santé générale est excellente, la coloration de la peau normale, toutes les fonctions s'accomplissent avec régularité; mais la malade, ennuyée de voir depuis trois mois sa tumeur ulcérée, rouge, donnant lieu à un écoulement de sanie et de pus assez considérable, vient réclamer une opération.

Jusqu'à ce jour, depuis que la peau est ulcérée, elle n'a pas employé de pommades, d'emplâtres, elle ne s'est pas soumise au traitement par les caustiques, les pansements ont été faits avec des topiques adoucissants, de telle sorte que nous pouvons l'observer, alors que le développement naturel de sa tumeur n'a été entravé en aucune façon.

A l'examen clinique du sein droit nous constatons que la mamelle est saine dans presque toute son étendue, que le mamelon présente sa saillie normale, que la peau, même celle qui est voisine de la tumeur, n'offre ni induration ni aucune de ces saillies et de ces dépressions comparables à celles que l'on observe sur une peau d'orange.

La tumeur siége à la partie externe et inférieure de la mamelle; elle fait saillie à travers la peau ulcérée et se présente sous la forme d'un champignon, gros environ comme le tiers du poing. Il existe un pédicule volumineux, ce pédicule correspond à l'ulcération de la peau.

Depuis qu'il a franchi l'ulcération de la peau, le corps de la tumeur paraît avoir pris un développement considérable; il ne pourrait plus rentrer par l'orifice qu'il a franchi il y a quelques mois. Au niveau du pédicule, la tumeur peut être isolée de la peau qui l'entoure. Il est possible d'introduire l'extrémité d'une sonde de femme entre ce pédicule et le pourtour de l'ulcération cutanée. Saisissant alors la tumeur, j'essaye de la mobiliser et je constate qu'elle n'adhère pas aux parties profondes; elle me paraît offrir au-dessous de la peau une base assez large.

La surface est mamelonnée, rouge, saignante. Le liquide qui s'écoule est un mélange de pus et de sang.

La malade éprouve peu de douleurs.

Il n'y a pas de traces d'engorgement ganglionnaire, soit dans l'aisselle, soit sous la clavicule.

Le sein du côté opposé n'attire pas alors mon attention d'une façon particulière.

La santé excellente de la malade, l'absence d'engorgement ganglionnaire, l'état sain de la peau qui envi-

ronnait la tumeur et par-dessus tout, les renseignements précis fournis par la malade sur la marche de la maladie, me firent admettre l'existence d'une tumeur bénigne, d'un adénôme de la mamelle arrivé à la période d'ulcération. Cependant l'opinion de ceux qui avaient vu la malade avant moi, opinion que je partageais tout d'abord, tendait à rattacher cette tumeur à la classe des encéphaloïdes ulcérés. La tumeur paraissait caractéristique, en raison de l'existence de ce gros champignon inégal et ulcéré qui faisait hernie à travers la peau.

L'opération à l'aide de l'instrument tranchant fut exécutée le 29 octobre 1864. La malade étant soumise aux inhalations de chloroforme, deux incisions circonscrivent largement la tumeur; il resta une plaie à grand diamètre à peu près transversal dont les bords furent affrontés dans l'étendue d'environ $0^{m},12$ et maintenus au contact à l'aide de la suture à points séparés. Dans la partie externe de la plaie, je ne tentai pas la réunion immédiate et plaçai une petite mèche pour laisser au pus la facilité de s'écouler au niveau de ce point déclive.

La malade fut, dès le jour de l'opération, soumise à l'alimentation. Elle prit plusieurs potages ou bouillons, le lendemain elle mangea une côtelette, etc.

Le 31, troisième jour de l'opération, les points de suture furent enlevés, la réunion par première intention avait eu lieu dans les quatre cinquièmes de la plaie, mais, au niveau de chacun des fils, l'épiderme était soulevé par une petite phlyctène remplie de pus.

Le 3 novembre un frisson survient, et de la rougeur paraît autour des petites ulcérations qui correspondent aux points de suture. Un érysipèle envahit toute une portion

de la poitrine et s'étend au-dessus de la clavicule droite. Le pouls monte à cent pulsations. Une suppuration assez abondante s'était établie au niveau de la partie de la plaie non réunie; le pus, d'abord de bonne nature, devint fétide; on pratiqua alors deux fois par jour des injections avec le vin aromatique étendu d'eau; ces injections pénétraient bien évidemment dans une poche assez vaste, qui existait derrière la peau réunie par première intention.

Le 6 novembre l'érysipèle n'a pas de tendance à envahir de nouvelles parties. La fièvre est moins forte; la malade, dont l'appétit avait disparu, prend de nouveau quelques aliments. Elle boit tous les jours 200 grammes de vin de Bordeaux et 200 grammes de vin de Bagnols.

Le 9 novembre, l'érysipèle est à peu près complétement éteint. A partir de ce moment la suppuration devient de bonne nature et la partie externe de la plaie ne se ferme complétement que le 29 novembre. La malade a quitté la maison de santé le 1er décembre, ayant une cicatrice solide et n'éprouvant aucune souffrance.

La malade a été revue le 14 mars 1865; on a pu constater que la guérison se maintenait parfaitement, seulement cette dame a attiré l'attention sur l'existence d'une autre tumeur mobile, nullement adhérente à la peau, peu ou point douloureuse et qui siégeait dans le sein gauche, exactement dans le point correspondant à celui qui était occupé dans le sein droit par la tumeur décrite plus haut. Les ganglions de ce côté ne sont pas engorgés et l'état général de la santé est toujours des plus satisfaisants.

Pour cette seconde tumeur le diagnostic a été : tumeur adénoïde de la mamelle gauche.

Le jour même, 29 octobre, où je pratiquai l'opération,

procédai à l'examen anatomique de la tumeur avec l'aide d'un habile micrographe, mon ami le docteur Cornil.

La tumeur est composée d'une grande cavité, dans laquelle sont logées des masses globuleuses, en forme de globes et lobules, qui sont reliées les unes aux autres par des filaments qu'une injection démontrerait probablement être des conduits excréteurs de la mamelle. Ces tumeurs lobulées sont libres, sans adhérences et enroulées dans la cavité kystique dont on peut les faire sortir. Alors on voit que la surface de cette cavité présente également des espèces de bourgeons ou petits polypes plus ou moins injectés. Dans certains points l'injection vasculaire donne lieu à une coloration très-foncée.

Les tumeurs lobulées que l'on peut faire sortir de la cavité kystique sont toutes composées de la même manière; elles sont dures, résistantes, non friables. Sur une coupe on n'obtient pas de liquide laiteux.

En les examinant au microscope sur des coupes ou après la dissection, on reconnaît des acini composés de culs-de-sac, séparés les uns des autres par des cloisons de tissu lamineux, et s'ouvrant parfois dans un conduit commun.

Les culs-de-sac sont généralement très-gros; nous en avons mesuré qui avaient $0^{mm},3$, et il y en avait probablement même de plus volumineux. Ils possèdent une membrane glanduleuse distincte et ils sont tapissés par des cellules épithéliales pavimenteuses. Par la dilacération on obtient des lambeaux très-étendus de cet épithélium. Ces cellules épithéliales sont très-régulièrement disposées en mosaïque. Elles sont parfaitement transparentes et possèdent un noyau arrondi. Tous ces noyaux renferment un nucléole central.

Les petits polypes saillants à la surface de la cavité constitués essentiellement de la même manière, c'est-dire par des acini et des culs-de-sac glandulaires hypertrophiés, avec les mêmes éléments que précédemment; seulement ils sont libres et très-vasculaires.

Il existe, en outre, des éléments précédents, une partie de la tumeur à la base des lobules libres qui est indurée et donne sur une coupe une surface demi-transparente, grisâtre, uniforme, ne possédant pas de suc laiteux; l'examen microscopique montre une prédominance du tissu lamineux qui est œdématié et dont les éléments cellules et noyaux de tissu conjonctif (corps fibro-plastiques de Robin), sont atrophiés; mais il n'y a rien là non plus qui puisse faire penser au cancer.

En résumé, tumeur adénoïde par hypertrophie simple des culs-de-sac glandulaires de la mamelle. Il n'est pas probable qu'il y ait hypergenèse, c'est-à-dire formation nouvelle de culs-de-sac.

Il est possible que la tumeur se reproduise sur place avec les mêmes caractères, mais il ne doit pas y avoir généralisation du mal.

L'examen anatomique que nous venons de relater ne peut laisser dans l'esprit aucun doute sur la véritable nature de la lésion, malgré l'interprétation erronée qui en a été donnée et qu'explique le courant d'idées dominantes sur cette question à l'époque où cette observation a été recueillie. Il s'agissait évidemment d'un *fibrome endo-canaliculaire* de la mamelle, ancien et ulcéré. C'est au sujet de ces deux phénomènes, *l'ancienneté et l'ulcération*, et surtout comme *exemple de marche lente*, que nous avons rappelé ce fait intéressant.

CHAPITRE V

DES SARCOMES DU SEIN.

§ 1er. — Mode de formation; évolutions successives des sarcomes du sein.

Après le *fibrome*, le *sarcome glandulaire de la mamelle* est, sans aucun doute, la variété de tumeur bénigne que l'on observe le plus fréquemment.

Dans cet organe, ces deux formes particulières de l'état morbide du tissu conjonctif péri-acineux sont rattachées l'une à l'autre par un lien de parenté très-étroit. Elles procèdent, en effet, du tissu connectif du lobule glandulaire par une série de modifications dans sa constitution intime que nous aurons à étudier ultérieurement. Il n'est pas rare comme nous l'avons déjà noté, de voir un *fibrome* devenir le point de départ *d'un sarcome* à marche plus ou moins rapide.

On a voulu pour le *sarcome* comme pour le *fibrome* établir deux variétés : l'une *circonscrite*, l'autre *diffuse*. Nous ne croyons pas que cette distinction mérite d'être conservée, car ces deux prétendues variétés procèdent de

la même façon, présentent les mêmes caractères extérieurs, la même conformation intérieure; elles ne se différencient que par une question de volume.

Le *sarcome circonscrit* offre des dimensions petites: il est dû à l'envahissement d'une partie restreinte d'un lobe ou d'un lobule.

Le *sarcome diffus*, au contraire, s'est développé dans une zone plus étendue du tissu glandulaire, a pris aussi rapidement un développement considérable et présente un volume bien supérieur.

Mais, à un autre point de vue, le terme de *diffus* est impropre, car il suppose une tendance à l'*envahissement rapide* de *proche en proche* et *sans ordre* régulier des parties voisines, ce qui n'existe pas en réalité. Dans ces deux variétés les tumeurs sont, en effet, *limitées* par une *capsule fibreuse* et présentent la même apparence lobulée. Cette différence de dénomination ne reposant que sur une question de volume et de dimension ne peut être acceptée.

Le volume des *sarcomes du sein* est variable; mais il est en général plus considérable que celui des *fibromes purs*. Il n'est pas rare de voir quelques-unes de ces tumeurs *sarcomateuses* arriver à un tel développement que le sein présente les dimensions d'une tête d'adulte. Cette augmentation considérable de volume est due en totalité à la production exubérante du tissu de nouvelle formation.

Leur forme est ovoïde ou arrondie, leur surface extérieure est lobulée, formée de mamelons de volume variable dont la périphérie est lisse comme celle des fibromes lobulés et des lipomes capsulaires. Ces tumeurs se détachent facilement des diverses couches cellulo-adipeuses qui les entourent en quantité plus ou moins considé-

rable. Les relations qu'elles contractent avec la glande ou tout au moins avec ce qui reste du tissu glandulaire normal sont variables : les unes se sont développées dans les parties superficielles de la glande mammaire et ont repoussé en arrière les portions de tissu glandulaire qui ont échappé à l'envahissement par le néoplasme. Mais la masse morbide se développe, le plus fréquemment, dans les lobules externes ou dans ceux qui siégent vers la face postérieure. Elle repousse alors la glande soit en avant, soit en dedans, et l'aplatit au milieu du tissu cellulo-adipeux, l'y comprime et, par suite de cette compression, en amène l'atrophie.

A l'aide d'une coupe étendue, on voit que le tissu nouveau présente une apparence blanchâtre et presque fibreuse par place, tandis que, en d'autres points, ce même tissu est plus mou, plus humide, plus transparent quelquefois, en même temps blanchâtre et d'apparence médullaire, ou encore plus ou moins foncé et rougeâtre. Ces modifications dans la coloration sont dues à des changements dans la nature intime du tissu qui constitue ces tumeurs, au niveau des points où on les constate, ou bien à la présence de vaisseaux sanguins en plus grand nombre que d'habitude.

Les rapports du tissu nouveau avec les cavités glandulaires nous ont déjà occupé, lorsque nous avons étudié le mode de formation des cavités cystiques, mais il est intéressant d'y revenir, à cause des modifications que ces rapports présentent dans certaines circonstances.

C'est au pourtour des éléments glandulaires, dans les différentes zones conjonctives qui forment la charpente du lobule, que ce tissu nouveau se développe. Pour arriver

à produire les éléments du *sarcome*, ce tissu conjonctif passe à l'*état embryonnaire;* les cellules qui le constituent *prolifèrent très-activement* et donnent naissance à des *éléments cellulaires*, *arrondis* ou *ovalaires*, qui peu à peu *étouffent la substance fibrillaire*.

Les parois des vaisseaux, qui existaient dans ce tissu

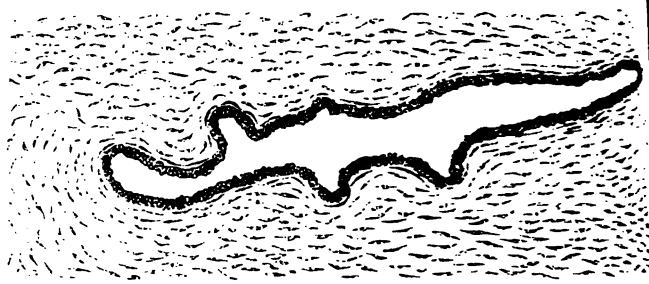

FIG. 20. — Sarcome glandulaire du sein. — Formation de lacunes dans les cavités lifération péri-acineuse. (Ocul. 2, objet 4, Hartnack.)

ticipent à cet envahissement embryonnaire, de telle sorte que l'on voit peu à peu les différentes couches si remarquables qui les constituent à l'état normal, se modifier, perdre leur apparence spéciale et être remplacées par des couches plus ou moins nombreuses d'éléments fusiformes ou entièrement fibro-plastiques. Cette modification atteint et les veines et les artères, en commençant par les vaisseaux qui sont d'un très-petit calibre. En même temps que se produit ce changement dans la constitution intime des parois, on voit également leur cavité s'agrandir, le vaisseau se dilater, et cette dilatation, en devenant considérable, donner lieu à la production d'une apparence télangiectasique.

La forme des éléments cellulaires qui entrent dans la composition *des sarcomes du sein* est variable. On ren-

contre *le plus fréquemment* des *cellules fusiformes*, appelées aussi *cellules fibro-plastiques* de Lebert; la présence de ces éléments *coïncide* toujours avec une *consistance assez grande* du tissu de la tumeur, qui résiste à la pression du doigt.

D'après quelques auteurs, on trouverait un certain nombre de cas de *sarcomes à petites cellules rondes;* cette forme serait à leurs yeux une sorte de *sarcome myéloïde*, que M. Ranvier propose de désigner par le nom de *sarcome encéphaloïde*. Cette variété serait plus fréquente dans le sein qu'on ne le pense et présenterait, entre tous les sarcomes, une gravité particulière; ce serait celle qui se propagerait le plus facilement à distance et se généraliserait le plus vite en envahissant les organes éloignés.

Dans toutes les tumeurs que nous avons examinées soit sur nos préparations personnelles, soit à l'aide de préparations obligeamment prêtées, nous n'avons rencontré qu'une seule tumeur pouvant se rapporter à la description qui est donnée de cette variété. Mais, dans ce cas, nous avons trouvé une *capsule d'enveloppe* au tissu morbide, exactement comme dans les autres formes de sarcome de la mamelle, et cette capsule fibreuse limitait exactement ce tissu morbide. Aussi, croyons-nous, contrairement à l'opinion des auteurs que nous venons de rappeler, que le *sarcome à cellules fibroplastiques* pouvant présenter des points plus ou moins étendus, au niveau desquels le tissu a subi l'*altération muqueuse*, est la forme le plus communément rencontrée.

Faut-il également admettre que, dans les *sarcomes mammaires*, quelle que soit la forme des éléments cellulaires qui les constituent, on puisse en faire deux variétés différentes, suivant les rapports affectés par le tissu morbide

de métamorphose du tissu conjonctif p

Nous ne voulons pas nier absolumer

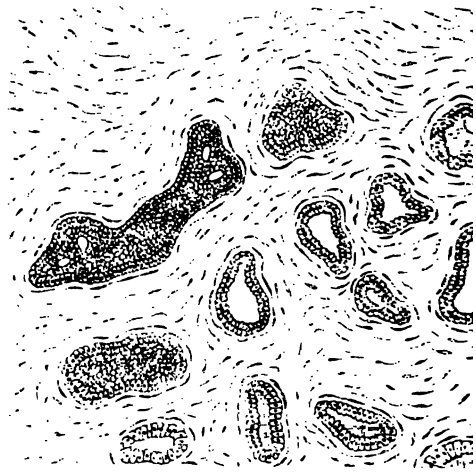

Fig. 21. — Sarcome glandulaire du sein. — **Élargissement** glandulaires très-écartés les uns des autres par suite de l (Ocul. 2, objet 4, Hartnack.)

première variété, dont nous n'avons cep servé d'exemples. Jamais, en effet, nous come de la mamelle qui fût entièremer

tissu morbide en dehors du tissu glandulaire et loin de sa zone d'action. Sans aucun doute ces énormes masses sont le produit du développement exubérant d'une de ces végétations mal pédiculées dans lesquelles, le tissu nouveau se formant dans tous les sens et ne rencontrant pas du

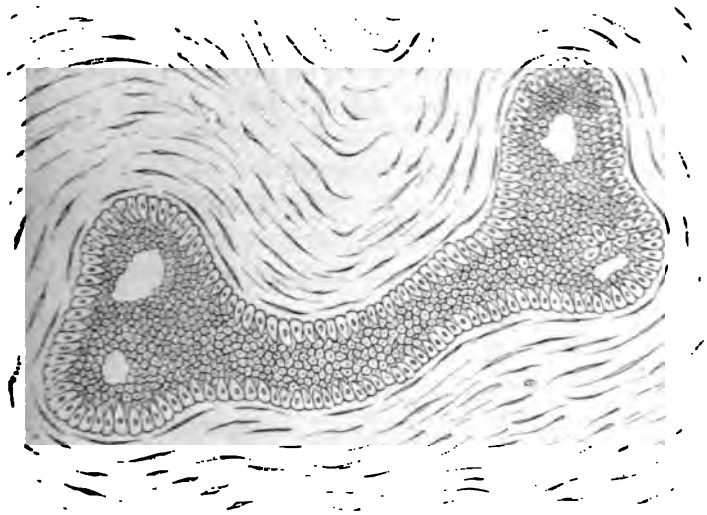

FIG. 22. — Même préparation que la précédente permettant d'étudier les détails de la déformation des acini. (Ocul. 2, objet 7, Hartnack.)

côté du kyste un espace favorable à son expansion, se porte tout aussi bien du côté de la périphérie de la tumeur, où il rencontre moins de résistance.

Dans les sarcomes dont le développement a été assez rapide, on trouve des cavités lacunaires plus ou moins étendues, des kystes avec végétations intérieures, et au niveau des points où l'altération se développe, des déformations commençantes des cavités glandulaires très-intéressantes à étudier.

En effet, voici ce que l'on constate dans ce dernier cas : la cavité glandulaire est en général très-dilatée, agrandie, allongée et même quelquefois déformée, car les tissus qui l'entourent et la limitent donnent souvent à ses bords une apparence festonnée, peu prononcée il est vrai, mais parfaitement visible.

L'épithélium qui tapisse ces cavités présente fréquemment des marques manifestes d'un processus irritatif de voisinage; on en trouve souvent deux couches superposées, dont la plus centrale est formée de cellules quadrangulaires plus grandes qu'à l'état normal et contenant dans leur protoplasma des granulations graisseuses, tandis que celle qui s'appuie sur le bord de l'espace lacunaire est constituée par des cellules plus jeunes et plus petites, dont le noyau se colore vivement par le carmin. Dans le centre de la cavité, on observe souvent un magma granulo-graisseux, dû à la destruction successive

Fig. 23. — Sarcome glandulaire. — A, Envahissement de la membrane limitante de l'acinus. — Prolifération épithéliale secondaire. — B, détails des altérations des cellules épithéliales. (Ocul. 2, objet 7, Hartnack).

des couches de cellules épithéliales desquamées et en voie de régression.

La membrane limitante peut présenter deux états différents : dans certains cas elle a disparu, elle n'est plus marquée par son double contour et elle est remplacée par des éléments fibro-plastiques accumulés en grand nombre et concentriques au revêtement épithélial inté-

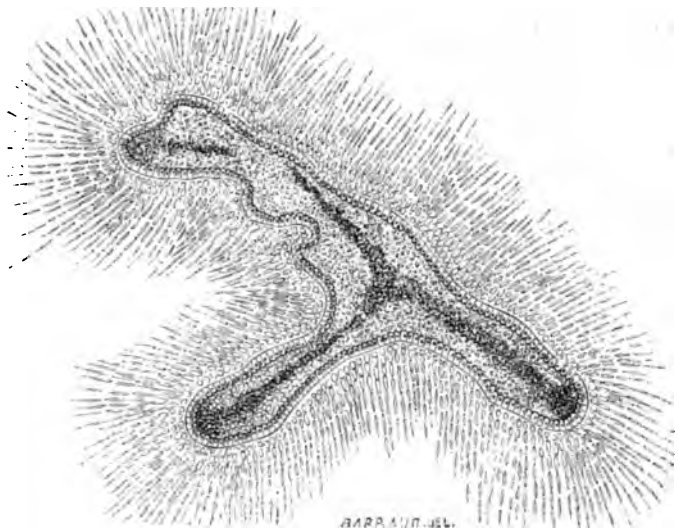

Fig. 24. — Sarcome glandulaire; disposition radiée des cellules fusiformes. — Prolifération secondaire de l'épithélium glandulaire. (Ocul. 2, objet 7, Hartnack.)

rieur auquel ils servent de support dans une certaine limite (voir fig. 20).

Quelquefois, cette même membrane limitante est épaissie et plus visible; elle ressort sur le plan de la coupe, on dirait qu'elle fait saillie; mais alors l'épithélium a été plus profondément modifié dans sa nutrition que dans les faits précédents.

D'autre part, les éléments fuso-cellulaires du sarcome viennent s'implanter sur la face externe de la membrane limitante, comme autant d'aiguilles, et la hérissent comme une pelote (voir fig. 21 et 22). La cavité glandulaire, dans ce dernier cas, revêt plus particulièrement la forme d'une fente lacunaire assez irrégulière ; tandis que, au contraire, lorsque les éléments fibro-cellulaires sont concentriques à la cavité glandulaire, cette dernière est plutôt dilatée dans tous les sens et son calibre largement ouvert.

Cette même différence de formes et de dispositions intérieures continue à être observée, au fur et à mesure que le tissu morbide se développe, car la première variété donne lieu à la production de kystes avec végétations intra-kystiques, tandis que, dans la seconde, le tissu nouveau pénètre peu dans la cavité glandulaire et se porte de préférence vers l'extérieur. C'est alors que l'on rencontre ces immenses lacunes, que nous avons décrites, et dont les parois sont recouvertes de saillies arrondies, allongées dans différents sens, ne se détachant pas des parois de la cavité dans laquelle elles pénètrent, et ressemblant aux colonnes charnues du cœur.

Lorsque nous avons parlé du revêtement épithélial, nous avons fait remarquer qu'il était altéré et qu'il présentait le plus souvent des signes manifestes d'irritation ; nous avons dit aussi qu'il était plus abondant qu'à l'état normal. Faut-il considérer ces faits comme des exemples de ces formations que l'on devrait faire rentrer dans le groupe des tumeurs épithéliales? Nous ne le croyons pas, et ce qui vient à l'appui de notre opinion, c'est l'évolution ultérieure de ces tumeurs. Les cavités qu'elles contiennent, sur la nature desquelles, d'après cette hypothèse, on pourrait se méprendre en les considérant comme des

alvéoles de cancer, sont devenues un peu plus loin, alors qu'elles sont arrivées à un stade plus avancé, des kystes ou des lacunes dont l'aspect et la conformation intérieure ne laissent aucun doute.

Quelques auteurs ont supposé qu'il existait dans cer-

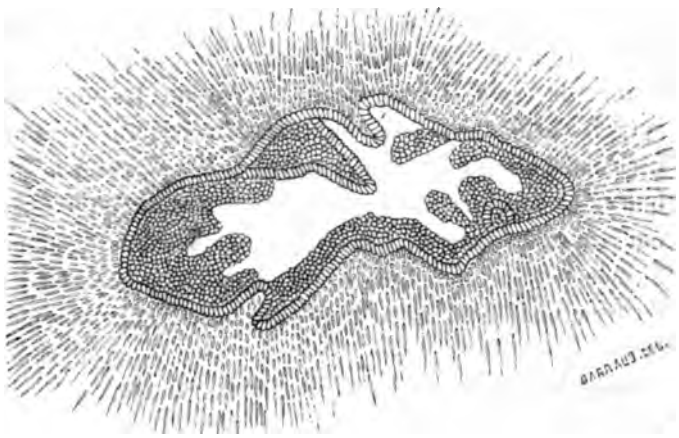

Fig. 25. — Sarcome glandulaire du sein. — Formation de kystes ramifiés et de végétations à leur début. (Ocul. 2, objet 7, Hartnack.)

tains cas de sarcome, une hypertrophie concomitante du tissu glandulaire. Ainsi Forster (1) décrit le cysto-sarcome comme une tumeur glandulaire cystoïde, et Reinhardt (2) pense avoir démontré l'existence d'un état hyperplasique des culs-de-sac glandulaires terminaux. Nous croyons qu'il y a eu erreur d'interprétation, et que ces observateurs ont considéré des déformations d'ordre mécanique et dont la cause réside à l'extérieur de l'élément glandulaire qui les subit, comme la

(1) Forster, *Handbuch der pathol. Anat.* Leipsig, 1863, t. II, p. 482.
(2) Reinhardt, *Path. anat. Untersuchungen.* Berlin, 1852, p. 126.

conséquence d'une hypertrophie nutritive. Ainsi que le fait remarquer Virchow, ce développement des *acini* n'est pas essentiel; il voile plutôt le véritable point de départ de la lésion qui se trouve hors des culs-de-sac glandulaires (1).

Quelle est l'évolution naturelle de ces productions morbides, lorsqu'elles ont atteint le volume prodigieux que nous avons noté? On voit alors que la tumeur est formée de cavités et de lacunes séparant, les unes des autres, des masses plus ou moins considérables d'un tissu morbide qui présente toujours une apparence lobulée. La tumeur est elle-même contenue et limitée par une capsule fibreuse, que l'on peut considérer comme formée par la condensation des zones les plus externes du tissu conjonctif appartenant aux lobules devenus malades.

Que devient le reste de la glande? Il est rejeté du côté opposé à celui où se fait le développement de la masse morbide, et le plus souvent, elle s'atrophie. Ainsi que nous l'avons déjà noté, nous ne croyons pas qu'on puisse citer de faits authentiques démontrant que la glande ait été envahie en totalité.

Lorsque le tissu morbide dépasse la zone conjonctive d'enveloppe, il sort des limites de la glande et son développement prend alors un caractère infectieux. Mais, dans ce cas, il n'englobe jamais des zones plus ou moins considérables du tissu cellulo-adipeux en les entourant sous forme d'îlots isolés. Ce caractère est précieux et sert souvent à le distinguer facilement du carcinome dans lequel cette disposition se présente habituellement.

(1) Virchow, t. II, p. 356.

Lorsque le tissu morbide se rapproche de la peau, cette membrane finit par s'enflammer, par adhérer à la tumeur et le phénomène de l'ulcération ne tarde pas à devenir imminent.

La peau peut disparaître par deux mécanismes différents : ou bien par gangrène et parce qu'elle est trop distendue et que sa vitalité compromise d'abord est ensuite rendue impossible, ou bien parce que, à la suite des adhérences, elle est envahie par le tissu morbide. Ce dernier cas est le plus rare, pour ne pas dire exceptionnel; nous ne l'avons jamais rencontré dans *le sarcome pur*, et nous ne l'avons vu se produire que dans le *myxome*.

Quelquefois, on a pu noter une généralisation de ces tumeurs se faisant surtout du côté du poumon. On ne connaît pas d'exemple dans lequel l'envahissement des organes internes se soit fait par les voies lymphatiques de l'aisselle. Il est probable que cette infection à distance se produit par l'intermédiaire des veines. On connaît, en effet, l'état de ces vaisseaux sanguins dans certains sarcomes, et on se rend compte des facilités que cet état anatomique présente à la pénétration du tissu morbide dans la cavité du vaisseau, puis plus tard à la production d'embolies sarcomateuses qui deviennent ultérieurement le point de départ de tumeurs secondaires.

Que faut-il penser des récidives que l'on observe si souvent dans les sarcomes du sein? Faut-il admettre qu'elles se produisent alors que des éléments glandulaires ne sont plus dans la région pour la solliciter? Nous croyons qu'à ce point de vue on doit faire une distinction importante.

Lorsque le tissu morbide est resté englobé dans sa cap-

sule, s'il se produit une récidive, c'est que tout le tissu glandulaire n'avait pas été enlevé. Par suite de l'irritation produite par l'opération, ce tissu s'est trouvé dans des conditions merveilleusement favorables pour donner naissance à une nouvelle tumeur analogue à la première.

Lorsque, au contraire, la tumeur a dépassé ses limites fibreuses et a perdu les priviléges du *sarcome glandulaire*, elle est soumise aux lois qui régissent le développement des *tumeurs sarcomateuses situées dans le tissu cellulaire libre;* elle peut alors récidiver dans la région mammaire, comme elle le ferait dans tout autre point du corps. La rapidité de sa répullulation sera d'autant plus reculée que l'opération aura été plus largement faite. Dans ce cas particulier, la *tumeur secondaire ne renfermera plus de lacunes glandulaires.* Nous devons ajouter que les faits de ce genre sont rares, pour ne pas dire exceptionnels.

Nous donnons à l'appui de ces faits quatre observations de sarcomes glandulaires.

Dans la première, il s'agit d'un sarcome ayant succédé à un fibrome ancien. La tumeur primitive avait conservé sa nature de fibrome scléreux, mais à côté il se développait rapidement un énorme sarcome.

OBSERVATION XVII. — Sarcome péri-canaliculaire développé à côté d'un fibrome ancien.

La nommée D... Isabelle, âgée de quarante-quatre ans, lingère, entre le 10 mai 1873 dans le service de M. le docteur L. Labbé.

Cette femme, d'une constitution vigoureuse, a conservé

les couleurs des femmes qui habitent la campagne quoiqu'elle soit à Paris depuis de nombreuses années. Née de parents bien portants, elle a eu alors qu'elle était tout enfant des croûtes dans les cheveux et des glandes au cou; mais tous ces accidents ont disparu rapidement et n'ont laissé aucune trace.

Elle a été réglée à l'âge de quatorze ans et l'a toujours été régulièrement; elle n'accuse que des maladies accidentelles : un érysipèle à dix-sept ans et une variole légère à quarante et un ans.

A l'âge de vingt-neuf ans elle a eu un enfant, mais la grossesse et les suites de couches n'ont été signalées par aucun accident du côté des seins.

Depuis les premiers temps où s'est établie la menstruation, à chaque époque ses seins se gonflaient considérablement et cet état se continuait tout le temps que duraient les règles.

Il y a douze ans, à la fin d'une époque menstruelle, elle s'aperçut que le sein du côté gauche restait volumineux et elle reconnut l'existence d'une petite tumeur indolente, grosse comme une noisette; pendant dix ans cette grosseur ne présenta aucune modification.

C'est depuis deux ans seulement que cette tumeur, à l'état latent pour ainsi dire, a revêtu le caractère envahissant qu'elle a actuellement; elle a augmenté dans des proportions tellement inquiétantes que, du volume d'une petite pomme, elle est arrivée à atteindre la dimension d'une tête d'enfant nouveau-né, et que le sein gauche a pris deux fois le volume de son congénère.

Cette masse considérable, aplatie, a refoulé et distendu la peau qui est saine partout, un peu amincie, transparente et laisse voir des réseaux bleuâtres de veines dilatées.

La mamelle ne présente ni irrégularités, ni bosses; au contraire, partout on constate une surface très lisse, luisante, avec la saillie normale du mamelon située à l'extrémité externe de l'ovoïde formé par la tumeur. Celle-ci se déplace facilement dans tous les sens et ne paraît avoir contracté aucune adhérence ni avec la peau, ni avec les parties profondes. On peut s'assurer aussi que le poids de cette masse n'est pas en rapport avec son volume. La consistance est inégale. La tumeur dure et élastique en quelques points, plus molle dans d'autres, est presque fluctuante en certains endroits.

La malade n'a jamais eu de véritables douleurs; ce n'est que depuis que la tumeur a acquis ce volume considérable tout en restant mobile, qu'elle a éprouvé des sensations de tiraillements, de fourmillements et de pesanteur. Ces douleurs vagues augmentent surtout d'intensité à l'époque des règles.

Pas de retentissement ganglionnaire du côté de l'aisselle.

L'ablation de la tumeur est faite le 23 mai. Une double incision elliptique circonscrit toute la masse morbide qui est enlevée avec la glande; l'opération ne présente aucune difficulté.

Rien de particulier dans les suites de l'opération.

La malade sort guérie sept semaines après.

Examen de la pièce. — Après avoir dépouillé la tumeur du tissu cellulo-adipeux avec lequel elle avait été enlevée, on voit qu'elle forme une masse ovoïde, allongée transversalement et un peu oblique en avant et en haut. A sa périphérie, cette tumeur est recouverte d'une enveloppe fibreuse, mince, nacrée, aponévrotique au sommet des bosselures, mais devenant plus épaisse et plus opaque à la

périphérie de ces mêmes bosselures. Toute la surface extérieure est irrégulière, surmontée de saillies arrondies, de volume variable, les unes très-petites, les autres atteignant les dimensions d'un œuf. Ces saillies extérieures sont séparées les unes des autres par des sillons de profondeur plus ou moins grande; la capsule d'enveloppe paraît s'enfoncer dans ces dépressions et pénétrer dans l'intérieur de la tumeur, ce qui accroît encore l'apparence lobulée extérieure.

En avant, en dedans et en bas de la tumeur, on trouve *les débris de la glande mammaire* aplatis, étalés sous forme d'un plateau discoïde et *unis à la masse morbide par un pédicule du volume du pouce.* C'est au niveau de ce large pédicule que l'on retrouve les conduits galactophores aplatis, rejetés en dehors. On peut les disséquer jusqu'à la base du mamelon. On n'en *voit point pénétrer* dans la masse morbide.

Par une coupe médiane faite suivant le grand axe de la tumeur et allant des parties superficielles aux parties profondes, on trouve trois zones différentes sur la surface de section.

1° Dans la partie profonde on voit, comme appendue à la tumeur, une couche assez épaisse formée de trois à quatre lobules peu volumineux dans lesquels on retrouve des kystes peu développés, des parois épaisses et des végétations intérieures peu volumineuses et très-enchevêtrées les unes dans les autres. Tous les tissus de cette partie sont durs, crient sous le scalpel et présentent tous les caractères du tissu fibreux ancien.

Vers la partie moyenne et composant la plus grande masse de la tumeur, on trouve de vastes kystes lacunaires à parois charnues, épaissies, dont le tissu gris rosé est

parlé, se trouvaient déjà des espaces sarcomateux; m dans les parties que nous étudions actuellement altération est arrivée à son maximum de développem

Le tissu interposé aux éléments glandulaires a pris accroissement considérable; il les écarte tellement les des autres, qu'il est difficile de trouver un point du préparation, où dans le même champ microscopique puisse retrouver deux culs-de-sac glandulaires plus moins modifiés. Ce tissu est formé, dans la plus gra étendue, de cellules fusiformes ou ovoïdes, à noyaux ment colorés et placés parallèlement les uns aux autr Dans d'autres points, au contraire, mais alors assez conscrits, les éléments sont étoilés et forment un ré culum dont les mailles sont remplies par une mat très-faiblement colorée par le carmin. Ce sont des ments ayant subi l'altération colloïde.

Une coupe très-étendue est traversée en deux ou tr endroits par des travées fibreuses qui la séparent en qua ou cinq territoires paraissant correspondre aux anciennes divisions de la glande et à ce qui reste des séparatio lobulaires.

Dans les points où l'altération sarcomateuse existe seul les éléments fibro-plastiques sont accumulés en grand nombre autour de l'élément glandulaire modifié, et dans cas particulier, se dirigent le plus souvent perpendicula rement à la direction de la membrane limitante, au lieu de lui être parallèle comme ce fait arrive fréquemment. Les vaisseaux capillaires sont très-développés et présenten des parois embryonnaires.

Les parties glandulaires, entre lesquelles est interpos le tissu sarcomateux, ont subi différentes modifications, et les culs-de-sac glandulaires sont élargis, dilatés, et sont

au moins vingt fois plus volumineux qu'à l'état normal. Dans d'autres points ils sont étirés et le lobule primitif ne représente plus qu'une fente élargie, une lacune avec deux ou trois diverticules latéraux, restes et vestiges des acini.

Enfin, dans certains points on arrive à la formation des cavités kystiques irrégulières avec peu de végétations intérieures. Les parois sont repoussées par places dans ces cavités, mais elles n'y proéminent que très-peu. En réalité, ce sont plutôt de vastes lacunes très-agrandies dans lesquelles les diverticules secondaires ont persisté seulement en partie, de telle sorte que la paroi au niveau de laquelle se fait la séparation entre la cavité principale et la cavité secondaire représente une végétation sessile.

La membrane limitante est très-épaissie; elle se détache nettement sous forme d'une raie à double contour, correspondant par sa face externe au tissu sarcomateux et par sa face interne aux éléments épithéliaux.

L'épithélium présente des traces manifestes d'irritation; il est hyperplasié et remplit le plus souvent les cavités glandulaires; dans les grandes lacunes il forme dans la partie centrale un conglomérat granuleux.

En résumé nous avons un *sarcome péri-canaliculaire* contenant des points *myxomateux* et tirant son origine d'un *fibrome également péri-canaliculaire et ancien*.

Dans la seconde observation, due à l'obligeance de M. Pitre, et dans la troisième, que M. Robin, interne du service de M. Gosselin, a bien voulu nous communiquer, nous avons des exemples de sarcome fuso-cellulaire avec déformations variées des éléments glandulaires, depuis le simple élargissement lacunaire jusqu'à la formation kystique

la plus complexe. Il nous a été permis d'étudier ces pièces en détail par la dissection et l'examen microscopique. En outre MM. Pitre et Robin ont bien voulu compléter sur notre demande les observations un peu succinctes qu'ils avaient communiquées à la Société anatomique.

OBSERVATION XVIII. — Sarcome endo-canaliculaire du sein droit.

Observation communiquée par M. Pitre, interne des hôpitaux.

Mademoiselle X..., âgée de dix-neuf ans, est entrée le 4 novembre 1873 à la maison Dubois, service de M. Denonvilliers, pour une tumeur volumineuse et ulcérée du sein droit.

Cette tumeur a débuté il y a cinq ans, à la suite d'un coup que la malade avait reçu en jouant; elle s'est accrue lentement et sans occasionner aucune douleur jusqu'au commencement de cette année. A cette époque elle n'était pas plus grosse qu'une noix. Depuis le mois de février son développement a été beaucoup plus rapide, puisqu'elle a maintenant le volume d'une très-grosse pomme et est accompagnée de douleurs lancinantes extrêmement vives.

La malade a remarqué que, à chaque époque menstruelle, les douleurs disparaissaient et que la tumeur diminuait de volume pendant tout le temps que duraient les règles.

A partir du mois de juillet 1873, la malade a eu pendant trois mois de l'aménorrhée; c'est surtout pendant ces trois mois que la tumeur a pris un grand accroissement.

Pour calmer les violentes douleurs dont elle était le siége, on imagina de frictionner le sein avec de l'eau sédative; sous l'influence de ce liquide la peau rougit et i

se forma quelques pustules qui devinrent le point de départ d'une vaste ulcération.

Lors de l'entrée de la malade à l'hôpital on constate que le sein droit est très-volumineux, lourd et pendant. Au-dessus et au dedans du mamelon, existe une ulcération circulaire de la peau de 10 centimètres donnant passage à des bourgeons néoplasiques, élevés de 4 à 5 centimètres au-dessus du niveau de la peau. Cette ulcération est profondément fissurée, peu douloureuse au contact, et laisse suinter une petite quantité de pus séreux et fétide. A la base de ces bourgeons la peau est taillée à pic; au delà elle ne présente aucune induration et glisse facilement sur le tissu cellulaire sous-dermique. En palpant le sein, on reconnaît que ces bourgeons reposent sur une tumeur plus grosse que le poing, assez dure, élastique, de forme régulièrement ovoïde, ne présentant aucune adhérence avec le muscle grand pectoral.

Au pourtour de la base de cette tumeur on sent des lobules élastiques qui donnent tout à fait la sensation du tissu normal de la glande mammaire; les ganglions axillaires ne sont pas augmentés de volume.

L'état général de la jeune malade est excellent.

L'ablation du sein a été pratiquée sans difficulté; la tumeur a été enlevée en totalité avec toutes les portions de la glande non altérée sur laquelle elle reposait.

La tumeur est examinée aussitôt après son ablation; son tissu a pâli.

Les bourgeons qui recouvrent l'ulcération forment un gros champignon, profondément fissuré, présentant environ 10 centimètres de diamètre. La peau est pour ainsi dire percée d'un trou circulaire pour le laisser passer. Il [illegible] gouttière qui établit la limite entre

les bourgeons de la tumeur et la partie de la peau qui est ulcérée. Le pédicule des bourgeons est plus étroit que leur sommet, en sorte qu'ils constituent une sorte de champignon très-étalé, en forme de parasol. Au voisinage de l'ulcération, la peau est taillée en biseau; il en résulte un talus de deux millimètres de hauteur.

A ce niveau existe une bandelette circulaire constituée par un tissu rose, luisant, lisse et analogue à du tissu de cicatrice.

Au delà, la peau est rosée, tuméfiée légèrement dans une étendue de deux à trois centimètres. Elle présente une apparence érysipélateuse; plus loin elle devient absolument normale. Nulle part on ne constate d'adhérence aux parties profondes.

La tumeur fendue par le milieu a le volume du poing. Sa base repose sur l'aponévrose du grand pectoral dont elle est séparée par un tissu cellulaire lâche et lamelleux. Son sommet se continue avec les bourgeons. Elle est entourée par des lobules de la glande mammaire d'une coloration blanchâtre et qui ne paraissent pas altérés. Elle contient des cavités kystiques renfermant un liquide gélatiniforme. Parmi ces cavités kystiques il en est une volumineuse qui pourrait contenir une grosse noix, si ses parois étaient écartées; mais à l'état habituel les parois sont appliquées l'une contre l'autre et sont presque au contact. Un des côtés de la cavité est concave et dans cette concavité s'applique un bourgeon convexe, de telle sorte que la cavité est pour ainsi dire virtuelle.

Les tissus de nouvelle formation se continuent, sans ligne de démarcation tranchée, avec les tissus restés sains de la glande mammaire. Ils sont d'un rouge jaunâtre et présentent en certains points une apparence gélatiniforme.

Dans d'autres points ils offrent de nombreuses taches, variant du rouge vif au brun foncé. Ce sont des restes d'hémorrhagies interstitielles, dont le volume varie de celui d'une graine de millet à celui d'un pois.

Ce tissu est assez mou à la pression; il faut, toutefois, déployer une certaine force, pour y faire pénétrer le doigt. Sur les bords de la tumeur, aussi bien que sur les parois des cavités kystiques, on trouve une apparence lobulée qui démontre que la tumeur s'est développée par lobules isolés.

La coupe du tissu morbide est assez humide; cependant la pression ne fait pas suinter de liquide; le râclage fournit un suc qui, aussitôt après son extraction, est visqueux, transparent, rose, filant et ne se mêle pas à l'eau. Après 24 heures ce suc est plus jaunâtre; il se mélange plus facilement à l'eau, mais il reste néanmoins cohérent.

Dans ce suc examiné à l'état frais on trouve :

1° Des granulations noires, réfringentes, animées de vifs mouvements browniens;

2° Des éléments isolés semblables à des leucocytes;

3° Des hématies;

4° Des agglomérations d'éléments de 12 à 15 millièmes de millimètre de diamètre ayant une forme ramifiée très-caractéristique. Les éléments qui composent ces agglomérations sont régulièrement polyédriques; la limite de chacun d'eux est très-nettement marquée par une ligne transparente, ce qui forme un réseau élégant semblable à la coupe d'une ruche d'abeilles.

Le liquide du kyste contient de tous petits corpuscules visibles par transparence et des éléments arrondis, très-réguliers, non granuleux, que l'acide acétique fait presque complétement disparaître.

5° Des corpuscules granuleux de Glüge très-gros et assez nombreux.

6° Des granulations réfringentes, insolubles dans l'acide acétique.

Examen microscopique de coupes faites dans le centre de la tumeur.

Nous avons à étudier deux choses importantes :

1° Le tissu constituant interstitiel, 2° les modifications subies par l'élément glandulaire.

1° Le tissu interstitiel est formé par des éléments fusiformes assez allongés et accolés les uns aux autres. Dans la partie moyenne de ces cellules on aperçoit un noyau ovoïde très-gonflé et rempli de granulations protéiques. Ces éléments fusiformes se présentent sous l'aspect de larges bandes interposées aux parties glandulaires et écartent beaucoup les culs-de-sac les uns des autres. Ces cellules se renflent davantage, deviennent ovoïdes et se tassent en grand nombre à la limite des éléments primitifs de la glande. Ils paraissent lui constituer une sorte d'enveloppe. En d'autres points, à cause de ce voisinage, on pourrait croire à une accumulation considérable d'éléments arrondis, mais cette apparence est due à ce que la coupe a été faite à ce niveau perpendiculairement à la direction des cellules.

Toutefois on ne peut nier que, immédiatement au niveau de la surface d'attache de l'épithélium intérieur, on ne retrouve des éléments arrondis, analogues à des noyaux et disséminés sans ordre apparent.

Tout ce tissu est parcouru par un grand nombre de vaisseaux capillaires ou par des vaisseaux de petit volume, à parois embryonnaires. L'élément glandulaire a subi d'importantes modifications de forme et de structure.

Dans un premier degré, il est très-allongé; le plus grand nombre des acini ont disparu et ceux qui ont été conservés sont dilatés et s'ouvrent dans de larges fentes lacunaires formées par l'allongement et l'étirement du lobule primitif.

Dans un degré plus élevé de l'altération, il s'est formé des kystes avec des végétations intérieures assez largement pédiculées et dues à la protrusion du tissu morbide qui, en certains points, a repoussé la couche épithéliale et la membrane limitante sous-jacente à cet épithélium.

Dans les plus petites de ces lacunes, celles dans lesquelles l'altération est à son début, l'épithélium est très-reconnaissable : on en trouve une première couche formée d'un épithélium cylindrique dont le grand axe, perpendiculaire à sa couche limitante, est à peine plus long que le diamètre transversal. Il n'existe qu'une seule couche d'épithélium à cellules complètes. Le noyau de ces cellules est gonflé, arrondi et rempli de granulations, ainsi que le protoplasma de la cellule. Mais au-dessus de cette couche complète, on distingue les débris de cellules épithéliales qui, pour le plus grand nombre, sont desquamées et forment, dans le centre de la lacune, un magma granuleux, dans lequel on retrouve, par place, un réticulum indiquant la forme des éléments disparus en partie.

La membrane limitante est très-mince, masquée en grande partie par l'accumulation des éléments arrondis dont nous avons déjà parlé. A la face interne et dans les points où l'épithélium intérieur est tombé, on aperçoit quelques noyaux arrondis granuleux.

Dans la partie de la tumeur qui correspondait aux bourgeons volumineux on s'assure que le tissu interstitiel

est constitué par des éléments fusiformes, mais ils sont plus granuleux; les vaisseaux sont dilatés et remplis d'hématies. On y observe aussi des formations kystiques, qui sont alors très-développées, avec végétations endo-canaliculaires. L'épithélium intérieur a subi de grandes modifications; il forme plusieurs couches et quelques-unes des cellules des couches superficielles ont subi l'altération vésiculeuse.

Observation XIX. — Sarcome kystique ulcéré de la mamelle avec dégénérescence muqueuse du tissu.

Observation présentée à la Société anatomique par M. Albert Robin, interne des hôpitaux. — Examen de la tumeur par M. Coyne.

La pièce présentée par M. Robin provient de la clientèle de M. Gosselin. C'est une énorme tumeur du sein qui s'est développée dans les circonstances suivantes.

Elle paraît dater de quatorze ans. A cette époque, la malade vit apparaître, vers la partie inférieure et externe de la mamelle, une petite grosseur lobulée du volume d'une noisette. L'affection resta stationnaire pendant six ans; pas d'écoulement par le mamelon. A ce moment elle grossit peu à peu et, quatre ans plus tard, elle avait acquis les dimensions du poing. Du reste elle était toujours indolente et augmentait d'une façon insensible. Dans les trois dernières années elle s'était accrue notablement et, il y a six mois, elle était aussi grosse que les deux poings réunis, lorsqu'elle subit dans son évolution une poussée très-rapide.

En quelques semaines, elle se développa outre mesure, devint douloureuse, puis finalement s'ulcéra un peu en dehors du mamelon, en donnant lieu à une tu-

meur fongueuse, bourgeonnante, de mauvaise apparence.

Un mois auparavant M. Gosselin, constatant sur quelques points de la fluctuation, avait donné un coup de trocart dans la tumeur et retiré un litre de liquide séreux. Ce liquide n'avait pas tardé à se reproduire.

Absence d'adénite axillaire.

L'opération consista en une énucléation totale de la tumeur. Il s'est échappé environ un litre de liquide séreux au moment de la section du kyste principal.

Examen de la pièce. — Sur une coupe à l'œil nu on peut distinguer trois substances spéciales : ici ce sont des îlots blanchâtres translucides ; là c'est un tissu mou comme gélatineux ; enfin sur d'autres points on trouve des amas pulpeux ou lardacés irrégulièrement distribués.

Les premiers répondent à des culs-de-sac glandulaires hypertrophiés, entourés de cellules embryonnaires et de tissu sarcomateux. Les portions molles sont constituées par du myxome vrai.

Dans cette tumeur il existait de grandes cavités kystiques, avec d'énormes végétations intérieures et des ponts formés par le tissu morbide allant d'un point à l'autre, de telle sorte que tout l'intérieur de la tumeur était parcouru par une sorte de vaste système lacunaire, offrant par place des dilatations plus ou moins marquées ; une de ces dilatations contenait une quantité assez considérable de liquide.

Examen microscopique. — Dans les portions qui formaient les parois des lacunes, on trouvait deux points dont l'aspect était assez différent. Dans l'un, la surface de section, assez lisse et d'un aspect uniforme, était interrompue par places par des cavités kystiques avec végétations intérieures.

Dans l'autre, au contraire, la surface de la coupe pré-

sentait comme une sorte de membrane à dessins assez réguliers et dont la couleur opaque et la forme contournée tranchaient sur les parties interposées. Ces différences extérieures correspondaient à des différences assez notables dans la disposition de l'altération glandulaire.

Dans les deux régions, le tissu interposé aux acinis est formé par des éléments fusiformes arrondis, des éléments fibro-plastiques; dans la deuxième, l'altération est à son début, les territoires interposés aux parties glandulaires sont peu étendus, tandis que dans la première, l'altération est tellement avancée que les éléments glandulaires sont très-écartés les uns des autres.

Dans la région où l'altération est à son premier degré, les éléments fibro-plastiques sont le plus souvent disposés concentriquement à l'élément glandulaire et forment comme une sorte de tourbillon autour de lui; mais ils sont encore peu accumulés, peu pressés les uns contre les autres. L'élément glandulaire est agrandi et dilaté, de telle sorte que sa cavité est très-visible et a doublé ou triplé de volume. La membrane limitante a subi peu de modifications; l'épithélium intérieur est quadrangulaire et présente des signes peu marqués d'irritation; cependant dans le centre des cavités déformées, agrandies, allongées, on retrouve quelques cellules épithéliales desquamées (voir fig. 18 et 19).

Dans la deuxième zone où l'altération est plus avancée, les éléments fibro-plastiques sont accumulés les uns sur les autres et donnent au tissu une certaine opacité; ils sont parallèles entre eux et forment sur la surface de la coupe des faisceaux remarquables par leur aspect; en certains endroits on retrouve des points où existent encore des îlots de tissu conjonctif fasciculé, mais qui com-

mencent à être envahis par l'altération sarcomateuse. On voit que cette altération part des cellules plates interposées entre les faisceaux conjonctifs; ces cellules s'allongent, deviennent fusiformes, se segmentent, prolifèrent et forment à un premier degré des sortes de nids de cellules fusiformes placés entre les faisceaux. A un degré plus avancé de la lésion, la substance des faisceaux disparaît et les éléments fibro-plastiques se placent presque au contact les uns des autres, séparés encore par une sorte de réticulum grêle, vestige de l'ancienne charpente des faisceaux.

Les éléments glandulaires, très-écartés les uns des autres, donnent naissance à d'immenses lacunes dont quelques-unes dilatées contiennent des végétations intérieures à pédicule très-large.

La membrane limitante y est un peu plus accusée que dans les points de la tumeur où l'altération est à son début, mais l'épithélium est peu modifié; il est quadrangulaire et forme une seule couche appliquée sur la face interne de la membrane limitante.

Cette observation nous paraît surtout intéressante parce qu'elle nous offre un exemple remarquable de fibrome donnant naissance à un sarcome.

Observation XX. — Cysto-sarcome volumineux du sein. — Large ulcération par nécrobiose d'une partie de la peau. Remarques sur la pathogénie et le traitement. (Par MM. Lagrange et Duret, internes des hôpitaux.)

Observation extraite des Bulletins de la Société anatomique.

La nommée B. Victoire, âgée de cinquante ans, entre à la salle Sainte-Marthe le 23 juin 1873 (service de M. Duplay suppléé par M. Le Dentu). Réglée à l'âge de treize ans, elle n'a pas encore atteint la ménopause. Elle a toujours joui d'une bonne santé.

Il y a trois ans, elle s'aperçut qu'elle avait au sein droit une petite tumeur grosse comme une noisette : elle n'y fit pas attention tout d'abord ; mais, peu à peu, la tumeur se développa et, depuis dix-huit mois surtout, elle a pris un accroissement plus rapide.

Actuellement, la malade porte au sein droit une tumeur grosse environ comme la tête d'un enfant à terme. Ce néoplasme est à peu près arrondi dans son ensemble, présentant çà et là quelques bosselures.

Il est rénitent dans les points bosselés, plus dur dans les intervalles, sans qu'il y ait nulle part de véritable fluctuation. Depuis quatre ou cinq jours la tumeur s'est ulcérée dans sa partie externe.

La peau est lisse et parcourue par des veines très-développées. Elle glisse assez bien à la partie externe sur le néoplasme, mais elle est un peu rouge et adhérente au pourtour et en dedans de l'ulcération.

La tumeur est mobile sur les parties profondes; si on fait contracter les muscles du voisinage, elle conserve sa mobilité. On ne trouve aucun ganglion ni au cou, ni sous

le pectoral. Pas d'amaigrissement sensible; le teint est un peu mat, mais cet état paraît être habituel, au dire de la malade. Souffle anémique à la base du cœur, au premier temps.

30 juin soir. — L'ulcération n'a cessé de grandir depuis sa formation, il y a du tissu cellulaire sphacélé (du reste, ce sphacèle de la peau paraît être l'origine de cette ulcération). Au fond, on voit se dessiner plusieurs lobes charnus, qui sont comme disséqués. La largeur de cette plaie peut bien avoir six à huit centimètres en tous sens. Le sein, qui n'avait jamais été douloureux, est, depuis quelques jours, le siége d'élancements; il y a en même temps perte d'appétit.

En examinant tous les organes, on s'aperçoit que le ventre de la malade est déformé par une autre tumeur. Il s'agit probablement d'un kyste de l'ovaire développé à gauche et caractérisé par de la matité, de la fluctuation et le déplacement en arrière du col de l'utérus. Cette tumeur de l'abdomen aurait commencé à paraître il y a vingt-trois ans; celle de la mamelle, au contraire, n'a commencé que depuis trois ans. Il ne semble donc y avoir aucune relation directe entre la tumeur du ventre et celle du sein.

1er juillet. — La malade est chloroformisée; on circonscrit la tumeur par une incision, en disséquant et en laissant un peu de peau à sa partie interne. Hémorrhagie veineuse très-abondante qui gêne beaucoup la dissection, et qui, par les ligatures nombreuses que l'on est obligé de faire, rend l'opération assez longue. Pour empêcher que le sang veineux qui vient de la tumeur ne gêne l'opération, M. Le Dentu lie les veines avant de les sectionner. La tumeur s'énuclée du reste assez facilement.

Les suites immédiates de l'opération ont été assez régulières.

Examen de la pièce. — Sur une coupe transversale, on reconnaît que la tumeur est formée par un tissu d'un blanc rosé, assez mou, mais présentant une certaine élasticité; en la pressant avec le doigt, on éprouve la sensation que produit le contact d'une masse charnue. Elle est creusée d'une foule de cavités irrégulières, inégales, dont les parois sont toujours lisses. Ces cavités communiquent entre elles, car on peut faire passer un stylet de l'une dans l'autre.

Quelques-unes forment de véritables kystes, d'où s'échappe à la coupe un liquide tantôt séreux, tantôt lactescent, parfois même du véritable lait. Leur volume varie de la grosseur d'un grain de millet jusqu'à celui d'une noix. Les plus grosses sont allongées dans la direction du mamelon. On observe souvent, faisant saillie dans les lacunes, des végétations polypiformes, à surface lisse, pédiculées ou sessiles.

A la périphérie, la tumeur paraît constituée par des lobes de volume variable, lisses, arrondis, entourés d'une enveloppe celluleuse; ces lobes épars comme des grains de raisin deviennent plus massifs à mesure qu'on s'approche du centre de la tumeur. A la partie externe et inférieure surtout, siége primitif du néoplasme, ils semblent s'être soudés en une seule masse plus dure, plus résistante, parsemée de kystes. Vers le mamelon le tissu devient aussi plus fibreux, mais on y trouve moins de kystes.

Toute la masse morbide est entourée par une atmosphère celluleuse n'offrant de traces de graisse qu'à sa partie supérieure et externe vers l'aisselle, et qui dans

le reste de son étendue est condensée sous la forme d'une *véritable enveloppe fibreuse.*

L'ulcération qui occupe la partie externe et inférieure, présente les particularités suivantes :

Au fond, les lobes rosés du sarcome paraissent comme disséqués et libres en partie ; sur les bords, la peau est festonnée et coupée à l'emporte-pièce ; dans le voisinage de l'ulcération, le tissu est plus dense et la peau adhère fortement aux parties sous-jacentes.

Une section portant sur ce point, montre que le tissu est le siége d'épanchements sanguins et que les vaisseaux sont remplis de sang coagulé.

Examen microscopique. — La masse du tissu est formée de cellules embryo-plastiques, fusiformes, disposées d'une façon régulière : elle constitue un sarcome fasciculé. Les cellules fusiformes ont un noyau ovalaire, pourvu de deux à trois nucléoles et des extrémités très-allongées. On observe aussi, surtout dans les points en voie de développement, la cellule embryonnaire proprement dite, mais elle est assez rare. Le tissu interstitiel est généralement peu abondant, excepté dans les points qui commencent à être envahis.

L'existence des faisceaux conjonctifs volumineux nous a paru coïncider avec celle des cellules embryonnaires, tandis que les cellules fusiformes, au contraire, ne sont séparées que par de minces fibrilles.

Les cavités qu'on observe dans la tumeur sont formées par des canaux galactophores dilatés. Elles sont tapissées par un épithélium formé de cellules cylindriques ou plutôt prismatiques, car si elles répondent par une surface polygonale au centre de la cavité, c'est par une pointe assez aiguë qu'elles pénètrent dans le tissu périphérique.

Elles forment souvent deux ou trois rangées superposées; elles prennent alors une forme plus arrondie. Les acini, quoique possédant leur bordure épithéliale, sont remplis de cellules rondes.

Grâce à l'obligeance de M. Duret, nous avons pu examiner la tumeur à l'état frais et plus tard étudier les préparations microscopiques qui en avaient été faites. Nous acceptons complétement les résultats auxquels était arrivé M. Duret, pour les avoir vérifiés par nous-même. Parmi les points intéressants de cette observation, nous appellerons l'attention plus particulièrement sur celui-ci que nous avons déjà signalé : c'est que, à côté du tissu sarcomateux, il existait une tumeur plus ancienne, qui, sans aucun doute, avait été le point de départ du principal produit pathologique.

C'est un nouvel exemple propre à faire connaître quel est le sens que l'on doit attribuer au terme de *transformation des tumeurs*, en admettant même que ce terme puisse être conservé.

CHAPITRE VI

DES MYXOMES DE LA MAMELLE.

Mode de développement; relation avec le tissu adipeux; rapports avec les éléments glandulaires.

On doit étudier immédiatement, à côté des fibromes et des sarcomes, les tumeurs du sein dans lesquelles la substance conjonctive inter-lobulaire a subi l'*altération muqueuse*.

Mais cette lésion anatomique, consistant dans l'*altération muqueuse*, ne suffit pas pour caractériser les myxomes, car on peut la rencontrer quelquefois dans la totalité ou dans une partie seulement d'une tumeur cancéreuse, et cependant celle-ci n'en conservera pas moins sa véritable nature cancéreuse. On peut également observer cette *altération muqueuse* dans une partie du tissu d'un fibrome ou d'un sarcome et, dans ce cas hésiter et se demander à quelle classe rattacher une pareille tumeur.

Ce sera, en tenant compte de la quantité relative de matière muqueuse entrant dans la constitution de la tumeur, que l'on pourra dénommer cette dernière avec quelque apparence de justesse. Si la production de

matière muqueuse est très-abondante, mais que cependant la masse principale appartienne encore au tissu primitif de la tumeur, on sera en présence d'un fibro-muqueux, d'un sarcome avec altération muqueuse. Au contraire, les deux variétés de tissus se mêlent en parts à peu près égales, on les appellera des fibro-myxomes, des myxo-sarcomes.

Ce mélange du tissu muqueux avec les tissus qui constituent la partie principale d'autres tumeurs est un fait très-fréquent; mais en revanche il *est très-rare de trouver dans le sein un myxome pur.*

Les rapports étroits de parenté qui relient le tissu myxomateux au tissu adipeux, signalés par Virchow (1) par Fœrster (2), par Glüge (3), sont multiples. En effet d'une part, il est fréquent de voir le tissu myxomateux se développer dans la graisse et les masses cellulo-adipeuses sous-cutanées ou intermusculaires, et d'autre part, on voit, aussi, fréquemment les éléments cellulaires du myxome subir l'altération graisseuse et se surcharger de vésicules adipeuses.

Les *myxomes purs du sein* sont, avons-nous dit, très-rares, et dans la littérature médicale on en trouve très-peu d'observations bien nettes. Toutefois, il est à supposer qu'un certain nombre de faits cités par Lebert, par Meckel, par Schuch (4), se rapportent à des myxomes de la région mammaire.

Le tissu muqueux de nouvelle formation se développe

(1) Virchow, *Pathologie des tumeurs*, vol. I, p. 416.
(2) Fœrster, *Virchow's Archiv*, t. XII, p. 207.
(3) Glüge, *Anat. mikroskop. Untersuchungen*, Minden, 1838, livre I, p. 131.
(4) Schuch, *Erkenntniss der Pseudoplasmen*, Wien, 1851; et *Pathol. und Therap. der Pseudoplasmen*, Wien, 1864.

aux dépens du tissu conjonctif péri-acineux lobulaire et de celui qui est interlobulaire et forme la charpente fibreuse de la glande. L'envahissement de la mamelle par ce tissu peut être général et s'étendre à toute la glande, ou bien rester localisé à un seul lobule, ou bien encore à quelques lobules isolés. Dans ce dernier cas, les rapports avec la glande peuvent être si peu apparents et renfermés dans des limites si étroites, qu'il est permis d'hésiter et de croire que la tumeur s'est développée dans le tissu graisseux qui entre si souvent dans la constitution de la région mammaire, surtout chez les femmes d'un certain âge.

Lorsque l'altération muqueuse envahit tout le tissu interstitiel du sein, il se forme alors une tumeur énorme, diffuse, qui mérite le nom de *myxome diffus* du sein. Lorsqu'au contraire l'altération est plus limitée et n'atteint que des segments isolés de la glande, il en résulte une tumeur qui présente la forme de noyaux arrondis; c'est le *myxome lobulaire*. On le voit, la distribution du tissu nouveau et de l'altération muqueuse est la même pour le myxome, que pour le fibrome.

On retrouve une semblable analogie dans les rapports que le tissu de nouvelle formation affecte avec les cavités glandulaires; c'est ainsi que le myxome peut être *péri-canaliculaire* ou *endo-canaliculaire;* toutefois ces deux formes anatomiques ne sont plus aussi nettement tranchées que pour les fibromes. Le fait le plus fréquent pour le myxome, pur de tout mélange, est celui où les cavités glandulaires sont déformées et donnent naissance à des lacunes très-étendues dans lesquelles le tissu nouveau ne pénètre que très-incomplétement. Au fond c'est la *disposition péri-canaliculaire* qui *prédomine*.

Le volume des myxomes est variable; mais les tumeurs de ce genre atteignent assez rapidement des dimensions toujours assez considérables. Lorsque le myxome est diffus, l'altération dépasse les limites de la glande et atteint le tissu cellulo-adipeux sous-cutané; il en résulte d'énormes tumeurs molles, tremblotantes, dont le tissu envahit les parties profondes de la peau et même le derme cutané pour produire des ulcérations plus ou moins étendues et mettre à nu la partie de la tumeur restée glandulaire. Nous avons pu observer un fait de ce genre grâce à l'obligeance de M. le docteur Langlet, de Reims.

On voit, par l'examen anatomique que nous avons fait de la pièce, que le tissu conjonctif des papilles avait subi l'altération muqueuse, que les vaisseaux contenus dans les papilles étaient dilatés et avaient donné naissance à une sorte d'apparence caverneuse et à des hémorrhagies interstitielles. La nutrition de la couche épidermique était très-compromise, et de plus, un grand nombre d'éléments cellulaires muqueux commençaient à s'infiltrer de granulations graisseuses. Toutes ces altérations réunies rendaient compte du mécanisme qui avait présidé à la production de l'ulcération. Nous verrons plus tard qu'on peut invoquer un autre mode de production de l'ulcération, qui se présente plus particulièrement dans la forme lobulaire.

Observation XXI. — Myxome endo-canaliculaire du sein. — Envahissement de la peau; ulcération.

(Note due à M. le docteur Langlet de Reims, qui nous avait demandé de faire un examen de la tumeur.)

Chez cette malade, la peau présentait en un point de la surface mammaire une solution de continuité et, en ce point, on voyait la tumeur qui faisant une saillie légère, de

coloration noirâtre, donnait lieu, de temps en temps, à des hémorrhagies légères. Quand on enleva la mamelle, on vit que la tumeur était contenue dans une vaste cavité analogue à une séreuse ouverte en un point de la peau, et qui laissait apercevoir une petite portion de la tumeur. L'ouverture cutanée n'avait rien d'abrupt ni de déchiqueté. Il y avait des deux côtés une continuité sans transition brusque entre la peau et la paroi externe de la cavité, analogue à celle qui existe dans le passage de la peau à une muqueuse.

Dix mois après l'opération cette femme n'avait pas encore eu de récidive.

La partie de la tumeur que nous avons eue à examiner était constituée par un des bords de la poche enveloppante et située dans le voisinage de la solution de continuité. Mise dans l'alcool, elle présentait une apparence blanc opaque toute particulière. A ce niveau, la peau et les parties profondes étaient constituées par un même tissu. Sur une coupe allant de la peau vers la profondeur on trouvait : que l'épiderme était distendu et en partie atrophié; sa couche cornée était très-mince et formée de lamelles aplaties ; la couche muqueuse n'existait que sous forme de cylindres épithéliaux plus larges et plus longs qu'à l'état normal, mais les papilles dermiques que l'on rencontre entre chacun de ces prolongements épidermiques étaient très-altérées; elles avaient un volume énorme; le tissu qui les constituait était muqueux, formé par un réticulum fibrillaire très-manifeste et par beaucoup d'éléments cellulaires graisseux ; les vaisseaux étaient très-développés et dans quelques papilles il existait de véritables hémorrhagies interstitielles.

Plus profondément, on retrouvait des bandes de tissu

conjonctif presque embryonnaire, puis entre chaque trav conjonctive de vastes espaces, occupés par du tissu mu queux soit réticulé, soit cellulaire, présentant l'altérati granulo-graisseuse dans un grand nombre de points. Dan ses rapports avec les cavités glandulaires, l'altérati était surtout péri-canaliculaire ; cependant, eu égard à la végétation énorme qui faisait saillie dans la cavité décri par M. Langlet, il est probable qu'il y avait des points où le tissu nouveau était devenu endo-canaliculaire.

Lorsque le myxome est circonscrit, la tumeur prend la forme lobulaire. Le volume de cette variété présente un accroissement moins rapide que dans le cas précédent. Ces tumeurs sont assez aisément isolables des parties environnantes sur lesquelles elles glissent beaucoup moins facilement que ne le fait le fibrome lobulaire.

Ce sont des tumeurs mamelonnées, lorsqu'elles ont atteint un certain volume. Leur consistance est molle, gélatiniforme, le tissu qui les constitue est tremblotant, il est parcouru par des vaisseaux plus ou moins abondants, mais toujours très-visibles.

Si on étudie ce tissu sur une coupe, on retrouve un réseau de vaisseaux sanguins à parois plus ou moins parfaites, souvent entourées de manchons d'éléments cellulaires arrondis, analogues à des noyaux. Dans les mailles de ce réseau vasculaire, il existe de grandes cellules, le plus souvent anastomosées par de nouveaux prolongements, formant ainsi un réticulum dans l'intérieur duquel est contenue une substance grenue présentant les réactions de la matière colloïde.

Il existe, en outre, de petites cellules rondes, embryonnaires, plus ou moins abondantes et dont le nombre est

en rapport avec l'état de développement de la tumeur; on y voit également des fibres élastiques en quantité plus ou moins considérable. Celles-ci concourent à former les réseaux à mailles plus ou moins serrées, dans lesquelles se trouvent contenues la substance muqueuse et les cellules arrondies.

Il n'est pas rare de rencontrer des territoires plus ou moins étendus, au niveau desquels on trouve des cellules arrondies, volumineuses et entièrement granulo-graisseuses. Dans ce point, on peut dire que le tissu de la tumeur est en voie de régression.

Les rapports du tissu nouveau avec les cavités glandulaires sont variables, avons-nous dit; mais la forme la plus habituellement observée est celle des cavités lacunaires avec peu de tendance à la protrusion intérieure. Cependant, il arrive quelquefois que la néoformation du tissu muqueux pénètre dans de véritables kystes. Dans ces deux cas, le mécanisme qui préside et à la formation des lacunes et à la production des kystes et des végétations qu'ils contiennent, rentre entièrement dans la description générale que nous avons faite precédemment.

On voit souvent se former dans le tissu myxomateux des espaces étendus, au niveau desquels les éléments cellulaires prolifèrent abondamment et donnent naissance à une accumulation de cellules embryonnaires; puis les cellules deviennent granulo-graisseuses; il se forme ainsi progressivement un espace dans lequel le tissu se détruit, se désagrége et donne lieu à la production d'une espèce de cavité qui se différencie de celles qui dépendent d'une déformation glandulaire, par l'absence de revêtement épithélial.

Il n'est pas rare de trouver un développement vasculaire considérable, dans certains points de ces mêmes tu-

meurs. Ainsi, dans la pièce que nous devons à l'obligeance de M. Langlet, cet état télangiectasique était très-manifeste dans l'épaisseur du derme. Il est probable que le même développement du système vasculaire sanguin s'observait au niveau de la partie saillante de la végétation mise à nu par la perte de substance subie par la cavité kystique qui la contenait.

Nous avons vu que l'ulcération de la peau succède manifestement dans certains cas à l'envahissement de cette membrane par l'altération muqueuse des éléments; sa nutrition est déjà compromise. La distension que la peau, ainsi modifiée, subit par suite de l'accroissement continu de la tumeur rend compte de sa facile destruction. Dans d'autres circonstances, sans que le revêtement cutané ait été envahi par la dégénérescence muqueuse des éléments et alors qu'il n'y avait qu'un peu d'irritation, la partie la plus distendue tombe en gangrène. Dans ce cas, la peau est décollée au pourtour de l'ulcération et ne contracte aucune adhérence avec les parties profondes.

Nous donnons ci-dessous une observation de *myxome lacunaire* dans lequel la formation péri-canaliculaire prédominait.

Observation XXII. — Myxome lacunaire du sein gauche. Ablation. Guérison.

Madame D., âgée de quarante-neuf ans, réglée à l'âge de quinze ans, s'est mariée à dix-sept ans. Elle a eu son premier enfant à trente-quatre ans. Cette dame, d'assez vigoureuse apparence, n'avait présenté rien de particulier dans sa santé, jusqu'à l'âge de quarante ans, où elle éprouva de grands chagrins et après avoir cru à

une seconde grossesse eut une perte abondante; elle présenta à la suite de cet accident des phénomènes de chloro-anémie, dyspepsie, gonflement des seins, irrégularités dans les règles qui apparaissaient à des époques indéterminées; malgré cet état, elle continua à acquérir de l'embonpoint et, dans les deux dernières années, sa santé parut s'améliorer un peu, du moins la menstruation devint plus régulière.

C'est dans le mois de juin 1873 qu'elle s'aperçut de l'existence dans le sein gauche, au-dessus du mamelon, d'une petite tumeur grosse comme une amande.

Cette tumeur augmenta assez rapidement de volume et, au mois d'octobre, elle avait atteint les dimensions d'une pomme; elle était molle, lobulée, nettement circonscrite, sans adhérence à la peau. Elle n'était pas influencée par la menstruation.

La malade vint consulter M. Labbé en septembre 1873. L'opération d'abord refusée par la malade fut acceptée plus tard et pratiquée le 9 octobre de la même année à Longjumeau par M. Labbé en présence de MM. les Drs Morère et Delsol. La tumeur fut *largement enlevée en même temps que la glande mammaire* à laquelle la tumeur était intimement unie.

La guérison fut rapide; la cicatrisation était complète au bout de trois semaines.

Examen de la tumeur. — La tumeur présente le volume de la moitié d'un poing d'adulte; elle est lobulée, recouverte d'une mince capsule fibreuse, d'apparence brillante, ce qui permet de l'énucléer facilement de tous les côtés du tissu adipeux qui l'entoure. Mais, au niveau de son extrémité inférieure et antérieure, elle est *unie à la glande* mammaire, rejetée en bas, et elle *adhère à celle-ci* par un

pédicule large de deux doigts, formé manifestement par du tissu mammaire ayant pris une apparence fibroïde.

Cette tumeur, avons-nous dit, est très-bosselée; les lobules les plus nombreux, séparés par les anfractuosités les plus profondes, sont situés vers la face supérieure du sein et ne sont séparés de la peau que par une couche assez mince de tissu adipeux. Le grand axe de la tumeur qui est ovoïde, est transversal; une coupe est faite suivant ce grand axe, de façon à venir rejoindre le pédicule mammaire. On retrouve à l'intérieur l'apparence lobulée, mais moins manifeste qu'elle ne l'était à l'extérieur. On voit cependant des travées fibroïdes marquer la séparation des différents lobes qui sont très-inégaux de volume. Dans le voisinage du pédicule, on aperçoit un certain nombre de canalicules dilatés dans lesquels existaient manifestement de petites végétations d'apparence vasculaire; mais on ne peut poursuivre les canaux jusque dans la glande.

A ce niveau, on trouve également un grand kyste logeant une végétation grosse comme un marron, arrondie, largement pédiculée, molle et d'apparence fibro-myxomateuse. La surface de section présente deux zones très-différentes : l'une périphérique, d'une teinte générale jaunâtre, lisse, sur laquelle on aperçoit des taches irrégulières plus claires et d'apparence plus molle; l'autre plus profonde, rosée, plus vasculaire, est en relation avec les points où se trouvent les canaux dilatés. Certains points de la tumeur sont si mous qu'ils ressemblent à une solution de gomme concentrée.

La glande mammaire a été enlevée en totalité.

Examen microscopique. — On doit examiner :

1° Le tissu interposé aux éléments glandulaires.

2° Les modifications de l'élément glandulaire lui-même.

1° Le tissu intermédiaire a dissocié les lobules par suite de son énorme développement, de telle sorte que l'on ne retrouve pas de vestiges de l'élément glandulaire, sur des coupes très-étendues.

A la périphérie de la tumeur, immédiatement au-dessous de la capsule d'enveloppe, les éléments allongés envoient des prolongements dans tous les sens et forment des travées assez épaisses par leur accumulation, circonscrivant des espaces clairs remplis par une masse grenue, faiblement colorée par le carmin, d'apparence homogène. Ces prolongements sont cependant traversés de place en place par des stries qui paraissent être la continuation des cellules des travées et qui, pénétrant dans ces sortes de lacunes, y dessinent un réticulum très-grêle. En outre, on y aperçoit quelques noyaux disséminés, vivement colorés par le carmin, plus petits et qui sont les noyaux de cellules dont le protoplasma a subi l'altération muqueuse.

Les travées les plus épaisses sont formées par des faisceaux sur lesquels sont appliquées un nombre assez considérable de cellules. En dehors de ces éléments, on rencontre, par place, des points où il existe des accumulations de cellules jeunes et embryonnaires.

Dans la partie centrale de la tumeur, au niveau des espaces lacunaires qui la traversaient dans différents sens, on trouve le même tissu myxomateux, mais avec toutes les variétés qu'il peut revêtir; ainsi, par place, c'est du tissu muqueux à cellules étoilées; les espaces compris entre les prolongements sont finement réticulés. Dans d'autres points, c'est l'altération muqueuse des éléments qui prédomine, avec dépôt de cette matière colloïde grenue particulière dont nous avons déjà parlé et qui, sur certains points, donne naissance à des sortes de lacunes.

Enfin, mêlé à tous ces éléments modifiés, on distingue dans un grand nombre d'endroits, un nombre considérable de fibres élastiques.

2° L'élément glandulaire a été tellement modifié qu'il ne forme plus que de vastes fentes lacunaires, fentes qu'il est impossible de comprendre sur une seule coupe, quelque large qu'elle soit. On ne retrouve en aucun point de la tumeur le début de l'altération.

A la fin de novembre 1875 la malade a été revue par M. Labbé qui a constaté la persistance de la guérison. L'état local et l'état général de la malade ne laissent rien à désirer.

DES ENCHONDROMES.

La formation de cartilage dans le tissu conjonctif de la glande mammaire est rarement observée, et même dans l'espèce humaine on n'en connaît pas d'observations authentiques. En effet, celles que l'on donne comme telles sont dues à Astley Cooper (1), à Nélaton et à Cruveilhier (2) et remontant à une époque déjà ancienne, sont par ce fait très-discutables.

Faut-il croire, avec Warren et Wagner, que le tissu cartilagineux accompagne quelquefois d'autres tissus, d'une malignité plus ou moins grande, tels que le squirrhe et les tumeurs colloïdes? Nous ne considérons pas ce fait comme fréquent d'une façon générale, tout au moins en ce qui regarde le cancer. Si Virchow le note d'après Friedberg, Bruns et Lotzbeck, pour la parotide, il n'en parle pas au sujet de la glande mammaire.

(1) Astley Cooper, p. 523.
(2) Cruveilhier, *Traite d'anat. path.*, t. III, p. 224.

Le mélange du tissu cartilagineux avec le tissu myxomateux est fréquemment observé dans les tumeurs des glandes salivaires et ne soulève pas les mêmes objections que lorsqu'il s'agit de cancer. Nous n'en avons jamais vu aucun exemple en ce qui regarde le sein, et malgré nos recherches dans les recueils d'observations, nous n'en avons pas trouvé qui puissent, avec certitude, s'appliquer à l'homme. Si donc le tissu cartilagineux de l'enchondrome, en se mélangeant à d'autres tissus, donne naissance à des tumeurs complexes observées dans certaines glandes, on ne peut en rien s'en servir pour préjuger ce qui se passe dans la glande mammaire, en se fondant sur les faits exceptionnels et mal déterminés dus à Warren (1), à Wagner (2) et à Foucher (3).

Mais si l'enchondrome vrai, pur ou mixte, ne se rencontre pas dans les mamelles de l'espèce humaine, les tumeurs de ce genre sont au contraire extraordinairement fréquentes chez les chiennes, où elles peuvent atteindre le volume du poing. Dans ce cas, en général, le centre de la tumeur est ossifié, tandis que les couches plus extérieures sont formées par du cartilage fibreux ou hyalin, et la périphérie serait d'après Virchow riche en cellules embryonnaires, ce qui lui donnerait une apparence sarcomateuse.

Nous nous contenterons de cette simple mention, en l'absence d'examens personnels pouvant nous permettre de résoudre un certain nombre de questions qui doivent rester douteuses, quoiqu'elles méritent d'être résolues. Ainsi, nous ne savons pas quels sont les rapports affectés par les nodules cartilagineux avec la charpente

(1) Warren, *Surg. on tumours*, Boston, 1838, p. 213.
(2) E. Wagner, *Archiv f. Heilkunde*, 1861, p. 275.
(3) Foucher, *Union médicale*, 1859, p. 401.

conjonctive de la glande et avec les éléments gl-
laires. Se produit-il des lacunes et des kystes a-
gétations? Rien ne le dit; l'observation seule d'un
nombre de faits permettra de résoudre ces questions
core incertaines.

CHAPITRE VII

DES ÉPITHELIOMAS INTRA-CANALICULAIRES DE LA GLANDE MAMMAIRE.

Après avoir décrit les tumeurs du sein qui proviennent soit directement du tissu conjonctif péri-acineux et de l'hypertrophie de ce tissu, soit de modifications secondaires dans la forme et le développement des canaux excréteurs et des lobules primitifs de la glande, il nous reste à étudier celles de ces tumeurs qui *tirent leur origine d'une hyperplasie plus ou moins considérable et primitive du revêtement épithélial des culs-de-sac glandulaires.*

Cette variété de néoplasmes a été vue par plusieurs observateurs qui ont su la distinguer de tumeurs dépendant du tissu conjonctif avec lesquelles on était tenté de la confondre, et du cancer vrai, dont l'apparence extérieure et la marche sont différentes, mais avec lequel les notions qui ont encore actuellement cours dans la science et par lesquelles on rattache le développement de ce dernier à l'épithélium des culs-de-sac glandulaires, pouvaient, en apparence, établir quelques liens de parenté.

Les auteurs que l'on peut citer à ce sujet, comme ayant reconnu anatomiquement et décrit des exemples de cette

variété de tumeurs, sont Billroth, Rindfleish et Bruns, et enfin MM. Cornil et Ranvier dans leur Traité d'anatomie pathologique. Tous les auteurs que nous venons de citer ont reconnu la bénignité relative de ces tumeurs; mais aucun n'a fait connaître la véritable raison anatomique et pathologique qui leur permettait de se développer longtemps sans infecter l'économie.

Toutefois, pour être juste et rendre à chacun ce qui lui revient, nous devons reconnaître que les recherches faites en France, en premier lieu par M. Robin (1), puis par M. Verneuil (2), sur le développement de quelques tumeurs dues à l'hypertrophie de l'épithélium des culs-de-sac de certaines glandes, avaient attiré l'attention sur ce point. L'article important que M. Broca a consacré à cette question dans son ouvrage sur les tumeurs et où il traite des *polyadénomes*, n'a qu'un tort, c'est de ne pas avoir compris à ce point de vue, certaines tumeurs du sein et de ne pas avoir fait l'application à la glande mammaire des résultats auxquels étaient arrivés M. Verneuil pour les glandes sudoripares, Fuhrer (3) pour les glandes sébacées de l'aile du nez.

Billroth (4), le premier à notre avis, fait connaître un

(1) Robin, *Gaz. des hôpitaux*, 1852, p. 41. Note sur quelques hypertrophies glandulaires.

(2) Verneuil, *Arch. génér. de méd*, 1854, 5e série, t. IV, p. 447, 448.

(3) Fuhrer, *Deutsche Klinik*, mai 1850, n° 20.

(4) Billroth (Pitha et Billroth), In *Handbuch der allgemeinen und speciellen Chirurgie* (3 vol., IIe part., Ire livraison, p. 60). — Nous citons textuellement la description qu'il donne de cette tumeur : « Les acini avaient acquis » le volume d'une lentille et étaient remplis de cellules polyédriques angu- » leuses. La tumeur, du volume du poing, s'était développée avec les sym- » ptômes ordinaires du cancer, en six mois, chez une femme de quarante » ans. On avait diagnostiqué un carcinoma simplex. Après l'opération, on » vit que la surface de section différait de celle du cancer commun, car on

fait probant dans lequel il s'était produit une prolifération des cellules épithéliales glandulaires, pouvant se rapporter à un état anatomique qu'il avait considéré comme représentant le véritable adénome de la mamelle.

Rindfleish, qui avec Bruns avait examiné très-minutieusement, au point de vue anatomique, le même fait, décrit cette tumeur comme un *cancroïde glandulaire*. Mais ne s'expose-t-il pas à faire naître une confusion dans l'esprit de ses lecteurs à ce sujet, alors qu'il propose d'accepter la dénomination de *carcinome glandulaire épithélial vrai*, proposée par Billroth? Cette dénomination qui est très-compliquée, a en outre, le tort grave de faire intervenir le mot de carcinome hors de propos.

MM. Cornil et Ranvier décrivent également un adénome vrai de la mamelle, qui est rangé par eux parmi les adénomes acineux, et considéré comme une variété de tumeur due à l'hyperplasie de l'épithélium des culs-de-sac glandulaires.

Telles étaient les notions assez limitées, on le voit, que nous possédions sur cette question intéressante lorsque notre attention a été éveillée sur ce point par plusieurs faits qui se sont présentés successivement et presque coup sur coup à notre observation.

Nous avons exposé une partie de nos recherches à

» distinguait une quantité de petites cavités du volume d'un grain de millet. » remplies d'une bouillie blanche, formée par une masse celluleuse, chose » que l'on ne trouve point d'ordinaire dans le cancer de la mamelle. Le » tissu interposé entre les acini dégénérés était médiocrement épaissi, et » contenait une petite quantité de jeunes cellules. L'affection atteignait » essentiellement les acini. Les ganglions de l'aisselle étaient indemnes. »

La malade mourut d'érysipèle. On ne sait donc pas ce qui serait advenu plus tard.

l'occasion de la description, que nous avons donnée des *lacunes lymphatiques péri-glandulaires*. Nous avons démontré très-nettement et d'une façon toute particulière l'importance pathologique de ces lacunes. Nous avons fait voir que leur situation par rapport aux éléments glandulaires peut rendre compte des difficultés que rencontre, très-souvent, par suite de cette disposition anatomique, la généralisation des épithéliomas intra-glandulaires de la mamelle.

Nous essayerons de tracer une description de cet état morbide fondée sur l'étude des tumeurs que nous avons eues à notre disposition, en rapprochant ces faits du petit nombre de ceux qui se trouvent cités dans les auteurs.

D'après MM. Cornil et Ranvier, ces tumeurs n'atteindraient jamais un grand volume; elles dépasseraient rarement les dimensions d'une noix. L'observation citée par Billroth est déjà en opposition avec cette donnée, car il s'agissait, dans ce dernier cas, d'une tumeur qui avait les dimensions du poing. Dans les deux faits qui nous sont personnels les tumeurs étaient bien plus volumineuses encore.

Faut-il admettre avec Billroth, que cet état pathologique n'envahit, le plus souvent, qu'un très-petit nombre de lobes de la glande et reste localisé exclusivement aux parties qui ont été atteintes les premières? Nous ne le croyons pas non plus.

Au début du développement de la lésion, il peut en être ainsi; mais, plus tard, la plus grande partie de la glande mammaire, si ce n'est la totalité de cet organe, est envahie. Les lobes de la glande dans lesquels le tissu glandulaire est très-malade, forment seuls une tumeur appréciable et donnent naissance à des noyaux arrondis dont

le volume est variable et qui, en se réunissant plus ou moins complétement les uns aux autres, constituent une masse morbide lobulée dont les dimensions sont quelquefois considérables.

Lorsque les tumeurs sont petites, elles se confondent en grande partie avec la masse du tissu de la glande mammaire dont il est difficile de les isoler nettement. Plus tard, lorsque les parties qui ont été atteintes par cette altération morbide sont arrivées à un certain volume, il est plus facile de les isoler du tissu glandulaire normal qui disparaît par suite d'une atrophie plus ou moins complète, ou qui est envahi par le processus morbide; ce qui concourt à accroître successivement le volume de la tumeur.

La périphérie du néoplasme est lobulée, recouverte de saillies arrondies, très-petites le plus souvent et ne dépassant guère, pour les plus grosses, le volume d'une noisette. Elles atteignent rarement les dimensions que nous venons d'indiquer, et le volume le plus habituel qu'elles présentent est celui d'une lentille. Tous ces nodules sont réunis, rattachés les uns aux autres très-solidement et englobés par une capsule fibreuse, le plus ordinairement épaisse; elle envoie des prolongements entre les différents lobes situés à la périphérie, mais bientôt ces prolongements de la capsule s'atténuent, ils se confondent alors dans l'intérieur de la masse morbide avec des cloisons de séparation beaucoup plus minces, bien que très-visibles encore.

L'atmosphère cellulo-adipeuse de la mamelle entoure la tumeur, comme elle enveloppait la glande; elle est peu adhérente à la face externe de la capsule fibreuse, bien qu'on ne l'en détache pas aussi facilement que lorsqu'il s'agit d'un fibrome ou d'un sarcome glandulaire.

Cependant on ne voit point de *traînées adipeuses* pénétrer dans l'intérieur de la capsule et entrer en contact avec le tissu morbide qui en engloberait des parties plus ou moins étendues.

La cause de cette adhérence plus grande des tissus

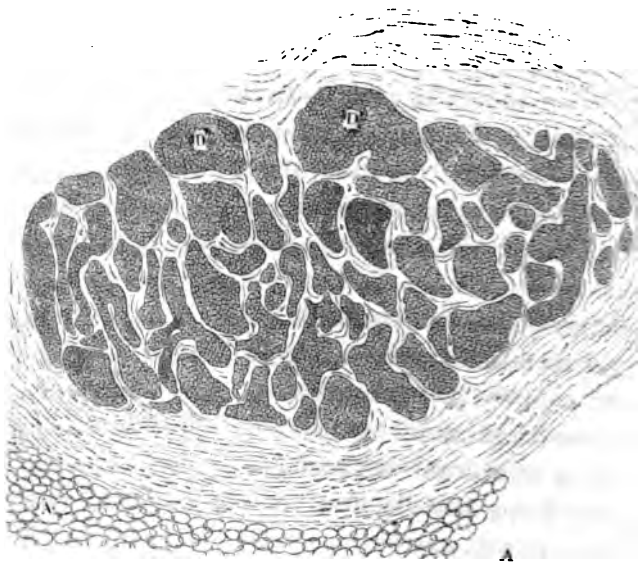

FIG. 26. — Épithélioma intra-canaliculaire : en A couche adipeuse, en B, capsule fibreuse d'enveloppe de la tumeur, en D, cylindres épithéliaux développés dans les culs-de-sac glandulaires. (Ocul. 2. objet 4, Hartnack.)

cellulo-adipeux ambiants à la face externe de la capsule réside dans le mécanisme même qui a présidé à la formation de cette capsule d'enveloppe de la tumeur. Comme nous le verrons plus tard, cette membrane est due exclusivement à la condensation des différentes zones conjonctives qui existent à la périphérie des lobules glandulaires; ces différentes zones repoussées en dehors, tassées les unes sur les autres, par suite du développement excen-

trique des culs-de-sac glandulaires, finissent par constituer une membrane unique, résistante, se continuant directement par sa face externe avec les différentes couches cellulo-adipeuses de la région.

La consistance de la tumeur est dure, résistante; on ne trouve pas de points alternativement durs et mous comme lorsqu'il s'agit d'une production fibro-cystique. Son poids est toujours assez considérable relativement à son volume. On voit que c'est un tissu compacte, lourd, dont la trame conjonctive est serrée et formée uniquement d'éléments cellulaires.

Le tissu de la tumeur présente, sur la surface d'une coupe étendue, une coloration blanc laiteux avec des zones au niveau desquelles il prend une teinte légèrement rosée. Par places, il existe de petites plaques arrondies et disséminées où la couleur du tissu devient jaunâtre. Le tissu qui correspond à ces changements de coloration est plus sec, plus friable et plus cassant; il arrive parfois que, par suite même de cette friabilité, certaines portions de ce tissu se détachent et laissent à leur place de petites cavités arrondies et à bords festonnés.

L'apparence lobulaire que nous avons signalée à la périphérie se continue dans l'intérieur de la tumeur. Elle est due aux prolongements que la capsule envoie autour de chacun des grains glandulaires malades qui par leur réunion constituent l'ensemble de la masse morbide. On ne rencontre pas de véritables *cavités lacunaires* ni de *vrais kystes*, analogues du moins à ceux que l'on trouve toujours dans les tumeurs mammaires d'origine conjonctive. La surface de la coupe est unie et plane; elle n'est point traversée par ces fentes irrégulières que nous

avons vues être constantes dans les autres variétés de tumeurs et que nous savons être dues à des déformations des éléments glandulaires. Cette *absence de lacunes glandulaires* est un signe important et d'une grande utilité pour le diagnostic anatomique; lorsqu'on le constate, on est en droit d'éliminer toutes les tumeurs d'origine conjonctive.

Les seules cavités cystiques que l'on y rencontre rentrent dans la classe de celles que nous avons décrites sous le nom de *kystes par régression granulo-graisseuse* de l'épithélium des acini. Elles sont petites, arrondies, irrégulièrement disséminées dans la tumeur, limitées par la membrane conjonctive plus ou moins épaisse du lobule qui lui a donné naissance par suite de la distension qu'il a subie. Le bord de ces cavités est irrégulier, dentelé; cette apparence est due aux dépressions latérales, provenant des anciens culs-de-sac glandulaires dilatés. Souvent aussi, il part des parois de ces cavités anormales de petites végétations qui pénètrent dans le kyste et y restent flottantes, lorsque le contenu dans ces cavités de solide devient liquide. Nous en avons rapporté un bel exemple dans l'observation remarquable que nous devons à l'obligeance de M. Cornil (voir Observat. IV et fig. 8).

Lorsqu'on examine, sur des coupes microscopiques, des régions variées de ces tumeurs, de façon à étudier successivement des parties où l'état morbide soit arrivé à tous les degrés de son développement, on voit que le processus qui a présidé à la formation de ces productions pathologiques réside en entier dans l'intérieur des culs-de-sac glandulaires.

L'épithélium qui tapisse les acini a proliféré très-abondamment; mais cette prolifération a différé de la proli-

fération physiologique qui aboutit à la formation du lait, en ce que les cellules s'entassent les unes sur les autres, sans qu'il se produise dans leur structure la métamorphose granulo-graisseuse rapide. On sait que cette méta-

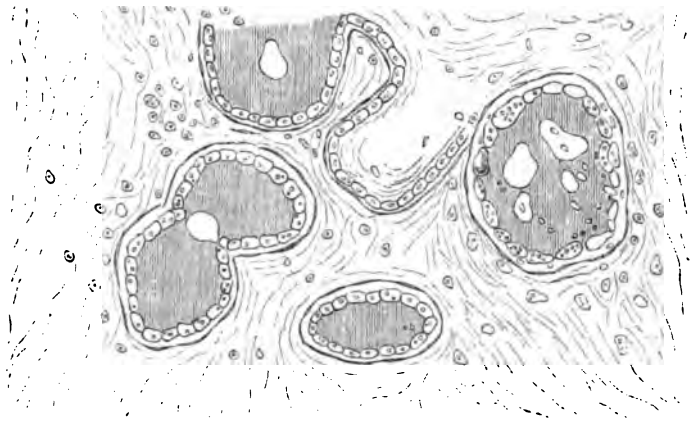

FIG. 27. — Glande mammaire en état de lactation. — Formation du lait. — Infiltration graisseuse des cellules épithéliales de revêtement des culs-de-sac. (Ocul. 2, objet 8, Hartnack).

morphose, à l'état normal et au moment de la lactation, est le mode de destruction régulier des nombreuses cellules épithéliales qui se forment en si grande quantité à ce moment (voir fig. 27).

Lorsque les coupes ont atteint un lobule malade dans le sens de la longueur, on voit que les acini sont représentés par de très-longs et de très-larges cylindres épithéliaux, couverts de bosselures latérales et légèrement contournés sur eux-mêmes. Ils sont séparés les uns des autres par des lames de tissu conjonctif assez minces, fortement tassées et comprimées en tous sens, par suite du développement exubérant du contenu épithélial des culs-de-sac glandulaires.

Le processus pathologique paraît avoir procédé de la façon suivante : Les jeunes cellules épithéliales se forment sur la limite conjonctive des acini, puis s'infiltrent entre celles des cellules épithéliales adultes qui tapissent l'intérieur du cul-de-sac sécréteur; elles ont ainsi repoussé successivement ces dernières dans la cavité, au fur et à

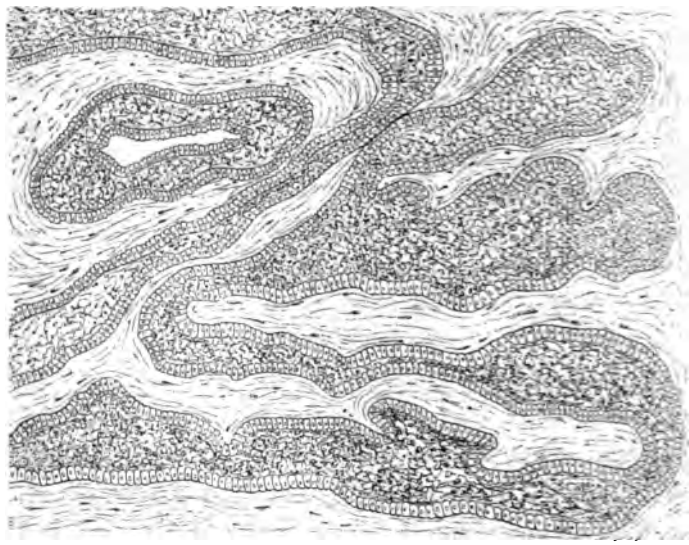

FIG. 28. — Épithélioma intra-canaliculaire vu à un plus fort grossissement. — Culs-de-sac glandulaires très-allongés et bourrés de cellules épithéliales. (Ocul. 2, objet 7. Hartnack.)

mesure qu'il se produisait de nouvelles couches sur la face interne de la membrane limitante des éléments glandulaires. Une couche de cellules a succédé à l'autre, de telle sorte que, par suite de leur accumulation, elles ont fini par combler la cavité glandulaire dont la dilatation et l'allongement se met en rapport avec une production si considérable de cellules épithéliales.

Le développement de ces cellules est caractéristique et se rapproche beaucoup de l'évolution épidermique, tout au moins dans ses premières périodes, car on ne trouve pas dans la région centrale des cylindres épithéliaux, le dernier terme de cette évolution, représentée par la formation cornée, c'est-à-dire par des globes épidermiques.

Lorsque les culs-de-sac se sont développés outre mesure et lorsqu'ils ont été distendus par cette accumulation d'épithélium, il se fait une métamorphose graisseuse de la partie centrale des cylindres épithéliaux. Cette régression atteint les cellules les plus anciennes, celles qui ont été formées les premières et qui, situées dans le centre de la production épidermique, sont trop éloignées des parois de la cavité pour avoir une nutrition active; elle amène en outre, dans les cas où la tumeur prend un grand développement, la formation des kystes athéromateux que nous avons décrits dans notre étude sur les kystes par régression granulo-graisseuse (voir fig. 28).

L'observation que nous intercalons ici fera mieux connaître, que tous les détails que nous pourrions ajouter, les particularités qui distinguent cette variété de tumeurs et fixera l'attention sur les différentes périodes par lesquelles passent les éléments glandulaires pour arriver à la formation des kystes dont nous venons de parler.

Observation XXIII. — Epithélioma intra-canaliculaire du sein. — Lacunes lymphatiques saines. — Pas de retentissement ganglionnaire.

La nommée D., âgée de soixante-sept ans, habite le département de l'Eure.

Cette femme, de grande taille, est d'une bonne constitution et, malgré son âge, est bien conservée. Sa santé est

bonne habituellement. Elle souffre seulement d'un écoulement séreux par les oreilles, dû à une affection eczémateuse de cette région, affection qui reparaît deux ou trois fois chaque année. Cette malade n'a jamais eu qu'une grossesse qui s'est terminée heureusement, il y a quarante ans. A la suite de cette couche, elle a eu du lait en abondance et a souffert même beaucoup à cette occasion, son enfant ayant de la peine à prendre le sein.

Quatre ans après la fin de sa grossesse, elle s'est aperçue de l'existence d'une tumeur située dans le sein du côté gauche. Cette dernière, très-mobile, avait pris naissance tout à fait à la partie interne de la glande. Elle avait à cette époque le volume d'une amande et n'était le siége d'aucun phénomène douloureux. La malade a eu à ce moment et pendant deux ans, un écoulement de sérosité sanguinolente par le mamelon; cet écoulement se renouvelait fréquemment. Il était spontané et a cessé sans que rien d'extraordinaire ait marqué sa disparition; depuis cette époque il n'a plus reparu.

Au-dessus de la première tumeur il s'est développé une seconde bosselure adhérente à celle-ci, également mobile sous la peau et sur la glande.

Cette tumeur est restée à peu près stationnaire jusqu'à il y a trois ans; car dans le long espace de temps qui s'était écoulé depuis son début présumé, elle avait acquis en tout le volume d'un petit œuf, mais à ce moment, par suite de son accroissement de volume elle a commencé à déformer la mamelle, elle s'est hérissée de deux nouvelles saillies qui n'ont pas contracté d'adhérence avec la partie profonde de la peau.

Dans les deux dernières années, l'accroissement de la tumeur a été très-rapide, les parties supérieures et

externes de la glande ont été successivement envahies et ont formé une sorte de fer à cheval entourant la partie supérieure du mamelon.

Jusque dans les derniers temps il n'y avait pas eu de douleur; mais, il y a six semaines, il s'est développé des crises d'élancements douloureux, coïncidant avec un accroissement très-rapide de trois des saillies de la tumeur, qui ont triplé de volume et qui sont le siége de ces phénomènes.

La menstruation ne paraît jamais avoir eu la moindre action sur la marche et le développement de cette tumeur.

Etat actuel. — Le sein gauche est très-déformé, il est triplé de volume; on trouve, en dedans et en haut du mamelon, deux saillies arrondies, grosses comme une petite pomme, soulevant la peau qui glisse librement sur leur surface, mais qui est distendue et présente un reflet bleuâtre à leur niveau. Plus en dehors, on perçoit d'autres éminences arrondies et dures au toucher. C'est à cause de cet ensemble de saillies que le mamelon semble enfoncé dans le sein. La partie externe et supérieure de la glande mammaire a pris le volume du poing; elle est reliée à la masse morbide par une bande volumineuse de tissu malade dur et bosselé. Au sommet des deux saillies dont nous avons parlé et qui sont situées en dedans du mamelon, on sent une fluctuation manifeste. La moitié inférieure de la glande n'est pas envahie et semble complétement atrophiée.

Le mamelon paraît rétracté à première vue, mais il n'en est rien. Lorsqu'on essaye de le ramener au dehors, on peut le faire facilement et l'on voit qu'il n'est retenu en arrière par aucune adhérence, par aucune rétraction fibreuse.

La masse entière de la tumeur glisse facilement sur la peau et sur les parties profondes; elle paraît *lourde* lorsqu'on essaye de la soulever et de la détacher des parties thoraciques.

L'opération est pratiquée le 28 décembre 1872, à Bémilly (Eure), par M. Labbé. Une double incision elliptique circonscrit toute la mamelle, qui se détache facilement des parties profondes. Des ligatures assez nombreuses sont nécessaires; on s'aperçoit alors que des lobules isolés et détachés de la glande sont restés au fond de la plaie, vers son angle externe. On les enlève avec soin, et ce n'est qu'après s'être assuré qu'il ne restait plus une parcelle de la glande que le pansement est achevé.

Ces lobules glandulaires, très-longuement pédiculés ressemblaient à des grappes de raisin dont la tige centrale eût été très-longue et les tiges secondaires très-écartées et plus longues qu'à l'ordinaire.

Examen de la pièce. — La tumeur est constituée par deux masses de volume inégal; l'externe étant la plus grosse. Elles sont reliées par une sorte de pont large et épais, aussi dur et aussi dense que le tissu qui compose les deux parties principales de la production morbide.

L'énucléation de la tumeur est assez facile et on peut la dépouiller du tissu cellulo-adipeux qu'on avait enlevé avec elle. Elle est enveloppée par une capsule aponévrotique d'une épaisseur égale partout. Toute la surface externe est recouverte de saillies arrondies, de volume variable, qui lui donnent une apparence mamelonnée toute particulière. Les variations de volume de ces masses lobulées sont minimes; les plus petites ont les dimensions d'un grain de maïs, les plus grosses atteignent celles d'une amande; quelques-unes de ces masses lobulées, parmi les

plus volumineuses et les plus périphériques, sont kystiques; ces cavités sont remplies par des végétations irrégulières, très-molles et d'apparence vasculaire; de plus on y trouve un liquide brunâtre, sanguinolent.

Dans la partie centrale la disposition lobulée est moins manifeste; c'est à peine si on y trouve quelques petites cavités kystiques. La partie interne de la tumeur est moins irrégulière de forme et moins bosselée que la précédente. Le tissu qui la compose est dur, crie sous le scalpel, cependant on retrouve à la périphérie une tendance à la formation de petites cavités en rapport avec les parties glandulaires. Dans le voisinage du mamelon on observe deux kystes qui émergent de la masse de la tumeur et qui se prolongent jusqu'à la base du mamelon. L'un de ces kystes est volumineux, à parois minces bien que résistantes; il présente plusieurs diverticulums latéraux, peu étendus, et se continue par un prolongement canaliculaire jusqu'à la base du mamelon, où il se termine en cul-de-sac. Il est rempli par un liquide sanguinolent, mais il ne contient aucune végétation intérieure.

A côté, est situé un kyste plus petit à parois plus minces, dans lequel le liquide est moins coloré; il envoie également un prolongement vers le mamelon. A ces kystes sont accolés des tractus fibreux qui représentent ce qui reste des conduits galactophores.

Sur une surface de section intéressant toute la tumeur, on voit que le tissu qui la constitue a une coloration blanc opaque, jaunâtre dans quelques lobules du centre dont le tissu paraît d'ailleurs ramolli. A la périphérie, dans la région où existent les petites cavités kystiques, le tissu est comme spongieux et offre une teinte plus rosée, plus vasculaire. On ne retrouve pas sur la surface de cette coupe

de conduits glandulaires dilatés ; il est même remarquable que leur absence soit aussi complète. En résumé, au *centre :* tissu compacte, apparence lobulée due à des trabécules fibreux qui circonscrivent les lobules ; *à la périphérie :* formations kystiques très-nombreuses, mais très-petites.

Examen microscopique. — Des coupes sont faites à plusieurs points après un durcissement convenable. A *la périphérie*, à l'endroit où quelques lobules se détachaient le mieux de la masse morbide, on trouve le début de l'altération.

Chaque masse lobulaire est formée par un grain glandulaire énormément distendu ; les culs-de-sac qui le composent sont hypertrophiés à un degré extrême ; ils sont au moins dix à vingt fois plus longs qu'à l'état normal. Leur élargissement, bien que très-considérable, n'est pas proportionnel à leur élongation. Vus suivant leur longueur, ils ressemblent à des cylindres tortueux. Cette augmentation considérable dans leur dimension est due à ce qu'ils sont bourrés d'épithéliums à différents degrés de développement (voir fig. 28).

En effet, sur les parois de la cavité glandulaire, les cellules épithéliales sont cylindriques, recouvertes elles-mêmes d'une ou de deux couches de cellules épithéliales quadrangulaires. Ces couches sont formées par un épithélium en pleine activité nutritive, car les noyaux sont fortement colorés par le picro-carminate neutre d'ammoniaque et leurs limites sont nettement accusées.

En se rapprochant du centre du cylindre, on trouve un amas de cellules épithéliales en voie de régression granulo-graisseuse. Ces éléments forment un cylindre intérieur qui se détache des couches épithéliales vivantes ;

mais nulle part on n'aperçoit de globes épidermiques. Chaque cul-de-sac glandulaire a subi une altération analogue, de telle sorte que chacun des grains glandulaires est représenté par un énorme lobule séparé de son voisin par des lames de tissu conjonctif amincies par suite du tassement qu'elles ont subi.

A la périphérie de chaque lobule, les culs-de-sac terminés par un renflement arrondi sont séparés des couches adipeuses par une zone conjonctive à faisceaux concentriques aux lobules.

Cette zone est constituée par un tissu conjonctif dont les cellules sont en voie de prolifération, de telle sorte que les éléments embryonnaires y sont assez nombreux. A sa partie externe, avant d'arriver au niveau des lobules adipeux, on trouve des *lacunes lymphatiques* reconnaissables à la structure de leurs parois. Ces *lacunes lymphatiques* ne contiennent *aucun élément morbide*, bien que leur endothélium paraisse irrité et que les noyaux en soient plus apparents que d'habitude. Il est vrai que la *zone conjonctive intermédiaire au cul-de-sac et à la lacune lymphatique* est relativement saine dans le voisinage immédiat de ces lacunes. L'état embryonnaire reste localisé au contact du cul-de-sac glandulaire.

Dans *la partie centrale* de la masse morbide, l'altération est de même nature; mais moins facile à déterminer dans ses caractères intimes. En effet, la dilatation des parties glandulaires s'est faite dans tous les sens, de telle sorte que chaque grain glandulaire s'est trouvé changé en un lobe arrondi, l'augmentation de volume en largeur étant devenue prédominante. Il en résulte la formation d'immenses cavités à bord dentelé, dans lesquelles, entre chaque dent, on voit de petites dépressions en doigt

de gant, remplies de cylindres épithéliaux analogues à ceux que nous avons décrits.

La grande lacune, formée par la dilatation des culs-de-sac et par leur réunion en une seule cavité, est remplie dans sa partie centrale par un magma épithélial granuleux.

La malade, quoique opérée en pleine campagne, fut atteinte au douzième jour d'un érysipèle qui s'étendit très-loin de son point de départ et finit par amener une terminaison funeste. Nous regrettons d'autant plus cette fin rapide que la lésion anatomique décrite dans cette observation est rare. Il nous a donc été impossible, dans cette circonstance, d'avoir des éléments d'appréciation sur son degré de gravité et sur les chances de récidive.

Nous devons rappeler que le fond des culs-de-sac glandulaires s'appuie, ainsi que le démontrent nos recherches sur l'anatomie de la glande mammaire, sur les zones conjonctives qui entrent dans la composition de la charpente fibreuse du lobule. Aussi, au fur et à mesure que le lobule et les acini qui le constituent sont distendus, ils repoussent devant eux au dehors ces zones fibreuses et les tassent mécaniquement les unes sur les autres. C'est ainsi que, pendant la période de développement de la tumeur, se forme la capsule fibreuse qui doit l'entourer.

Pendant longtemps, cette membrane ne présente rien de particulier dans sa structure, les éléments cellulaires qui entrent dans sa composition restent normaux et ils paraissent atrophiés, de telle sorte qu'elle semble former une *barrière épaisse et suffisamment résistante* pour *isoler la zone de prolifération épithéliale de la région* où

existent les lacunes lymphatiques. Il résulte de ce fait, une *absence de généralisation très-remarquable* pendant *toute la période de temps que dure cet isolement.*

La tumeur ne s'accroît que de deux manières, soit par *l'augmentation de volume des lobules atteints*, soit parce que *d'autres lobules*, jusqu'alors restés sains, *deviennent malades.*

Mais lorsque, à la suite d'irritations suffisamment répétées, cette capsule fibreuse d'enveloppe *perd sa force de résistance en devenant embryonnaire*, elle ne peut plus s'opposer à *l'infection de voisinage* qui *gagne de proche en proche les lacunes lymphatiques*. On voit alors ces dernières se remplir quelquefois, peu à peu, et d'autres fois rapidement, d'éléments cellulaires de nouvelle formation qui peuvent, par suite d'infection de voisinage, suivre le type épithélial. Il survient ensuite des phénomènes d'envahissement à distance par l'intermédiaire des voies lymphatiques.

L'observation que nous publions plus loin nous paraît démonstrative à ce point de vue, bien que notre étude n'ait pu être complétée, car il nous a été impossible d'examiner les tumeurs secondaires qui étaient survenues du côté de l'aisselle dans le cours de la récidive. Nous pouvons dire seulement qu'elles avaient été prises pour des tumeurs ganglionnaires par Nélaton. Cette particularité est un des points les plus intéressants de ce fait, car, d'après Rindfleisch, on n'aurait jamais observé de métastases dans les glandes lymphatiques de l'aisselle dans les cas connus d'épithélioma intra-canaliculaire.

Observation XXIV. — **Epithélioma intra-canaliculaire du sein; ulcéra-. Opération; guérison pendant un an; récidive sur place et formation tumeurs ganglionnaires dans l'aisselle. Mort au bout de trois ans.**

Madame P..., âgée de cinquante et un ans, d'une bonne santé habituelle, était réglée régulièrement il y a dix ans encore. Depuis quinze ans elle s'est aperçue de l'existence d'une petite tumeur située dans le sein droit, immédiatement au-dessous du mamelon; cette tumeur était mobile sur les parties profondes et sous la peau.

La malade éprouvait dans le bras droit une sensation de fatigue, allant quelquefois jusqu'à la douleur, lorsqu'elle s'en servait longtemps pour un travail minutieux. Vue à cette époque par des chirurgiens de Vienne, on la conseilla de ne rien faire pour le moment, de surveiller seulement le développement de cette tumeur lorsque surviendrait la ménopause.

L'accroissement de cette tumeur fut d'ailleurs presque inappréciable pendant treize ans. Il y a deux ans, elle commença à proéminer du côté du mamelon et à soulever la peau. Cette membrane s'enflamma, finit par céder et, à sa place, apparurent d'énormes végétations fongueuses, facilement saignantes et qui, du moment où elles eurent perforé la peau, restèrent stationnaires et ne présentèrent aucune tendance à s'étendre.

Un médecin, consulté au sujet de cette tumeur, avait fait des injections interstitielles d'acide phénique. A la suite de ces injections il se produisit une tuméfaction considérable de la tumeur et à chaque fois une inflammation très-étendue et très-violente de toute la mamelle avec

menace d'érysipèle. C'est à la suite de ces manœuvres que la peau avait cédé.

État actuel. — La mamelle est peu volumineuse; le mamelon a disparu; à sa place existe une ulcération annulaire dont le diamètre est de quatre centimètres. A ce niveau, la peau est peu adhérente aux parties profondes, sauf en deux points où elle paraît enflammée; elle est assez flexible; on n'y trouve pas de noyaux d'induration, si ce n'est dans les points où elle est enflammée et œdémateuse.

Toute la partie ulcérée est remplie par une énorme masse bourgeonnante formée de trois ou quatre grosses végétations, séparées les unes des autres par de profondes anfractuosités.

Au-dessous, on sent que la glande mammaire forme une masse dure, assez nettement arrondie, discoïde, mobile sur les parties profondes, mais dans laquelle on ne sent rien qui rappelle une apparence lobulée.

Il n'existe pas de ganglions axillaires.

Opération le 16 juillet. — Redoutant les érysipèles auxquels cette dame paraissait sujette, M. Labbé avait d'abord pratiqué la veille, dans tout le pourtour de la partie à enlever, une application de caustique de Vienne suffisante pour détruire la peau. Le lendemain une incision est faite au fond de l'eschare et permet d'énucléer rapidement la tumeur.

Examen de la pièce. — La tumeur est du volume du poing, discoïde, aplatie, occupant toute la glande. Sa face supérieure est recouverte par d'énormes végétations dont le pédicule s'enfonce profondément vers le centre de la tumeur; dans la profondeur et au milieu des anfractuosités, il s'est fait une accumulation de pus, et en ce point

plusieurs de ces végétations sont enflammées et paraissent contenir de petits abcès.

Les limites de la tumeur tranchent sur les autres tissus enlevés avec elle. Le pannicule adipeux qui l'entoure s'en détache assez facilement, surtout en arrière, et ne paraît traversé par aucune irradiation partant de la masse morbide. Au niveau des bords de l'ulcération cutanée, le tissu cellulo-adipeux paraît plus adhérent. La partie centrale de la tumeur, sous-jacente au pédicule des végétations, est d'un blanc grisâtre, presque translucide par place, elle est traversée par des canalicules dont le volume est très-peu augmenté, mais qui ne présentent rien de particulier dans leur cavité.

On n'obtient pas de suc par le râclage.

Examen microscopique. — Des coupes sont faites dans la *partie centrale*, à la *périphérie* et au *niveau du bord de l'ulcération.*

Dans la *partie centrale*, on trouve de grandes cavités kystiques remplies d'épithélium cylindrique à la périphérie, devenant pavimenteux vers la partie centrale de chaque cavité et ayant subi dans certaines régions la désintégration granulo-graisseuse. Cet état est tellement prononcé dans le plus grand nombre des alvéoles que l'épithélium et le détritus qui le remplace ont presque disparu.

Les cloisons conjonctives qui limitent les cavités sont épaisses. De leur face interne, proéminent des végétations qui segmentent la cavité principale en cinq à six cavités secondaires, simulant des doigts de gant ou plutôt des culs-de-sac très-élargis.

A la périphérie on constate la même disposition, mais les culs-de-sac énormes qui s'y trouvent sont tous restés remplis par leur épithélium ; la zone conjonctive qui les

entoure est devenue embryonnaire et envoie dans les lobules adipeux des tractus qui ont subi la même modification. Cependant, dans ces travées fibreuses, sur des préparations ayant subi le battage au pinceau, on n'observe pas de formation alvéolaire; l'altération embryonnaire des cloisons conjonctives arrive jusque dans le voisinage des *lacunes lymphatiques dans lesquelles on ne trouve aucune trace de tissu morbide.*

Au niveau de l'ulcération et de son pourtour les altérations sont un peu différentes; dans la partie ulcérée les champignons sont formés d'un stroma embryonnaire recouvert d'une croûte épidermique qui se continue avec les cylindres épithéliaux.

A la *limite de l'ulcération*, l'épiderme est épaissi dans ses deux zones; la couche superficielle du derme est embryonnaire et amincie; immédiatement au-dessous on trouve d'anciens culs-de-sac épithéliaux intra-canaliculaires sur le point de dépasser les limites conjonctives de la glande.

Après une guérison apparente, il s'est produit une *récidive* caractérisée par un *envahissement des ganglions de l'aisselle*. Cet état a duré plus de *deux ans* sans que jamais ces tumeurs secondaires aient amené d'ulcération. La malade succomba au bout de *trois ans*.

Que deviennent ces tumeurs lorsqu'elles sont abandonnées à elles-mêmes et que le tissu qui les constitue suit son évolution naturelle?

Nous avons vu que, dans leur intérieur, il se formait de petits kystes athéromateux par régression granulo-graisseuse des éléments épithéliaux; mais ces cavités lorsqu'elles restent isolées, n'atteignent jamais un grand vo-

lume et ne dépassent guère les dimensions d'un pois. D'après les auteurs elles ne deviendraient jamais perceptibles à l'extérieur et on ne connaissait pas, jusqu'à ce jour, de cas dans lesquels elles se fussent ouvertes au dehors. Un fait que nous avons récemment observé permet de modifier cette manière de voir. Il est vrai que dans cette circonstance le grand kyste avait été formé par la fusion de nombreux petits kystes en une seule cavité, par suite de la destruction des cloisons qui les séparaient.

OBSERVATION XXV. — Épithélioma intra-canaliculaire du sein gauche. Formations kystiques par ramollissement granulo-graisseux de l'épithélium. Écoulement d'un liquide d'apparence lactée durant plus de vingt ans après la dernière grossesse.

Madame G..., âgée de cinquante-neuf ans, a toujours été bien portante. Elle a cessé d'être réglée il y a cinq ans et la ménopause s'est établie sans accident. Cette dame a eu trois enfants qu'elle a tous nourris. Sa dernière grossesse remonte à trente ans. Lorsqu'elle a cessé d'allaiter son troisième enfant, le sein gauche, actuellement malade, a continué à sécréter un liquide d'apparence lactée. L'excrétion de ce liquide se faisait à la condition qu'on enlevât de petites croûtes qui se formaient sur le mamelon, au niveau des orifices des conduits galactophores, et que l'on comprimât alors légèrement la mamelle. Aussitôt, on voyait sourdre une cinquantaine de gouttes d'un liquide blanc opaque, un peu jaunâtre et analogue à du lait ou plutôt à du colostrum. Cet écoulement de liquide a cessé il y a neuf ans environ.

C'est depuis six mois que la malade s'est aperçue de l'existence d'une petite tumeur située dans la partie externe et supérieure du sein gauche. Cette grosseur était arrondie, formée de deux bosselures qui avaient

chacune le volume d'un gros grain de raisin. Elle était sous-cutanée, très-mobile dans tous les sens, fuyait sous le doigt lorsqu'on cherchait à la comprimer. Elle était dure, résistante, compacte au toucher; il n'y avait aucun écoulement par le mamelon lorsqu'on réussissait à la comprimer.

Cette tumeur grossit assez rapidement. Elle avait atteint au mois de juillet 1875 le volume d'un œuf; à cette époque, elle était arrondie, à peine lobulée mais facile à isoler des parties voisines. Elle formait une saillie assez grande, repoussant en avant la peau avec laquelle elle a, depuis quelque temps, contracté des adhérences. A la même époque elle s'est ramollie dans sa partie centrale, et depuis lors, on éprouve en la palpant une sensation de fluctuation assez obscure. La peau s'est indurée au niveau de la partie adhérente, a rougi et est devenue acuminée. *La poche centrale menace de se vider.*

On ne sent pas de ganglions engorgés dans l'aisselle.

On retrouve difficilement les restes de la glande qui suivent d'ailleurs les mouvements imprimés à la tumeur.

M. Labbé pratique l'ablation de la mamelle le 10 juillet en présence de M. le docteur Faure-Miller. Une double incision elliptique permet de circonscrire facilement la masse morbide ainsi que la glande, et d'enlever tout le sein jusqu'à l'aponévrose du grand pectoral.

La malade va bien pendant dix jours, puis est prise d'un érysipèle. Cette complication disparaît au bout de quelques jours et le 22 septembre la plaie est entièrement cicatrisée.

Examen de la pièce. — La poche centrale qui menaçait de se rompre, s'est ouverte au niveau de la partie saillante; lorsque, après l'opération la tumeur a été jetée à terre, celle-ci offre le volume d'un gros œuf; elle est

arrondie, adhérente à la partie externe de la glande mammaire dont elle est une dépendance manifeste. Sa surface extérieure est facilement débarrassée du tissu cellulo-adipeux; on voit alors qu'elle est très-peu lobulée. Elle est *limitée par une capsule fibreuse*, épaissie, opaque et de laquelle il ne part aucune irradiation périphérique. Le centre de la tumeur présente une poche de la grosseur d'une pomme d'api, contenant un liquide caséeux et dense; la surface interne de la cavité est formée par le tissu de la tumeur; elle est villeuse et déchiquetée. La couche de tissu morbide a une épaisseur de 2 à 3 centimètres; elle est lobulée sur la surface de la coupe et paraît formée de bandes allongées, ramifiées, opaques, dont la couleur laiteuse tranche avec l'apparence aponévrotique des tractus qui les séparent les unes des autres.

Examen microscopique. — La peau est saine, sauf n'est au niveau du point où la tumeur lui était adhérente. En cet endroit, le tissu cellulaire sous-cutané et la peau sont infiltrés d'éléments arrondis, embryonnaires, mais on n'y trouve pas de bourgeons épithéliaux. A ce niveau la capsule de la tumeur ne semble pas avoir été dépassée par le tissu morbide malgré le grand nombre de cellules embryonnaires qu'on y rencontre. Partout ailleurs, la capsule fibreuse est formée de couches épaisses d'un tissu conjonctif condensé et se continuant par sa face externe avec le tissu cellulaire ambiant. De sa face interne partent des travées fibreuses d'épaisseur variable qui segmentent la masse morbide principale en petites masses secondaires.

Immédiatement en dedans de la capsule fibreuse, on trouve des bourgeons épithéliaux ressemblant à d'immenses culs-de-sac glandulaires, allongés, tortueux, variqueux, irrégulièrement bosselés et présentant sur leurs

parties latérales cinq à six bourgeons secondaires bosselés eux-mêmes. Chacune de ces agglomérations ressemble à un lobule primitif distendu, allongé, déformé par suite d'une production exagérée d'épithélium dans son intérieur.

Lorsque l'examen porte sur les parties plus profondes, on voit que l'altération est plus avancée dans son évolution. Les bourgeons épithéliaux sont plus volumineux et plus élargis. Les cellules épithéliales se sont tellement accumulées dans ces culs-de-sac que toute la partie centrale forme un magma granulo-graisseux opaque et qui ne se colore pas par le carmin. Ce magma est ramolli et, en certains points, il est tombé laissant à la place qu'il occupait une grande cavité qui reproduit la forme ramifiée et digitée des bourgeons épithéliaux. Seul le revêtement épithélial, immédiatement accolé à la membrane limitante, est resté en place; il est constitué par plusieurs couches de cellules dont les plus extérieures sont cubiques et les autres arrondies ou polygonales.

Les vaisseaux lymphatiques du tissu cellulaire ambiant ne présentent rien de particulier. Ceux qui sont situés dans l'épaisseur de la capsule, surtout au niveau des parties adhérentes à la face profonde de la peau, sont entourés d'éléments embryonnaires; leurs cellules endothéliales sont turgides; on ne trouve aucune accumulation d'éléments suspects dans leur cavité.

Ce fait est un *exemple remarquable d'épithélioma intra-canaliculaire*. La forme des bourgeons épithéliaux, leurs rapports avec une capsule générale d'enveloppe ne peut laisser aucun doute dans l'esprit. Mais cette tumeur récidivera-t-elle, ou bien devons-nous craindre une généralisation? Les conditions anatomiques relatives aux lympha-

tiques peuvent paraître défavorables et faire peut-être redouter *la seconde hypothèse*, c'est-à-dire un envahissement à distance. Le soin que l'on a eu d'enlever toute la glande mettra sans aucun doute à l'abri d'une réplication sur place.

L'observation ultérieure de la malade pourra seule nous fixer sur ces points intéressants et nous faire connaître si l'opération a été faite assez à temps et assez largement.

Nous avons décrit le mécanisme par lequel ces tumeurs arrivaient à infecter l'économie; nous ne reviendrons pas sur ce point particulier.

Elles peuvent aussi devenir adhérentes à la peau et s'ulcérer; toutefois ce phénomène est rare. Dans la première de nos observations, malgré le volume considérable de la masse morbide, cette adhérence ne s'était pas produite et il n'y avait aucune menace d'ulcération. Nous pensons que si l'ulcération est survenue dans le second fait que nous relatons, c'est grâce à une intervention imprudente et à des injections irritantes interstitielles qui ont amené une violente inflammation et la chute d'une zone assez étendue de la peau. Il en est résulté que les végétations habituellement très-petites ont pu se développer à leur aise à travers cet orifice et acquérir un développement inusité; mais elles ne se rapprochaient en rien des végétations intra-kystiques des cysto-sarcomes et des cysto-fibromes.

Est-il possible que la peau soit envahie par le tissu nouveau et que, par ce mécanisme, il puisse se former une ulcération? La dernière observation que nous rapportons permet de répondre affirmativement.

QUATRIÈME PARTIE

PATHOLOGIE DES TUMEURS BÉNIGNES

CHAPITRE PREMIER

ÉTIOLOGIE.

De l'influence de la structure de la mamelle sur la nature des tumeurs qui s'y développent. — Importance de l'âge et des phénomènes sexuels (menstruation, grossesse et allaitement). — Causes traumatiques.

Les causes qui interviennent pour amener la formation d'une *tumeur dite adénoïde* du sein sont multiples.

Les unes ont été nettement déterminées, et lorsqu'on les rapproche du processus qui a présidé à la formation du tissu néoformé, on s'explique facilement l'importance qu'elles peuvent avoir.

Pour un certain nombre d'autres causes, il est difficile de se rendre compte de la manière dont elles agissent et d'expliquer comment, sous leur influence, du moins pour le plus grand nombre des tumeurs que nous étudions, le tissu conjonctif péri-acineux se trouve si profondément modifié dans sa nutrition.

Influence de la structure de la mamelle sur la nature des tumeurs qui s'y développent.— Avant d'aborder l'étude détaillée de ces causes, nous devons nous demander quelles sont, parmi les différentes formes anatomiques que révêtent les tumeurs bénignes, celles qui se présentent le plus souvent. Cette recherche nous permettra peut-être de mettre en lumière quelques notions encore peu connues.

Cette étude est basée sur trente-quatre observations personnelles, dans lesquelles nous avons examiné les pièces anatomiques, et si pour quelques-unes nous n'avons pas préparé nous-mêmes les coupes microscopiques, il nous a été permis du moins d'étudier les préparations qui ont servi à établir la description que nous en avons faite.

Sur ces trente-quatre observations, trois se rapportent à des *kystes par rétention* d'origine différente, dix-huit à *des fibromes*, huit à des *sarcomes*, deux à des *myxomes* et trois à des *épithéliomas intra-canaliculaires*.

Il résulte de cette énumération que l'*hypertrophie simple* du tissu conjonctif se présente à première vue, au moins dans la *moitié des cas*. Mais il est à croire que cette *hyperplasie* existe encore *plus souvent*, car si nous analysons attentivement les trois faits de *kystes par rétention*, nous voyons que deux doivent leur origine à de petites végétations polypiformes que nous avons tout lieu de croire de nature fibreuse; la troisième observation est relative à une sorte de fibrome diffus assez mal déterminé, qui avait amené une hypertrophie mammaire avec formation kystique, par suite de l'oblitération des conduits galactophores. Il est donc permis de rapporter ces trois cas à *l'hyperplasie* du tissu fibreux, malgré la forme insolite que la tumeur a prise et que le processus morbide a revêtue.

Si nous passons aux observations de *sarcomes glandu-*

laires de la mamelle, nous trouvons que le plus souvent, même dans ces cas, le tissu nouveau n'a pas *pris d'emblée* la *texture sarcomateuse*. On voit en effet des *fibromes* être fréquemment le premier stade de cet état morbide, puis devenir, au bout d'un temps souvent fort long, une source d'irritation pour les parties avoisinantes, une sorte d'épine autour de laquelle se développent rapidement d'*énormes sarcomes*. Ainsi, sur les huit cas de *sarcomes* que nous avons étudiés, quatre ont présenté certainement cette marche dans leur développement et *ont dû leur origine à une production fibromateuse primitive*. Il est même probable que cette proportion est plus considérable encore. Pour notre part, nous avons la conviction que si, dans l'examen clinique et anatomique de ces tumeurs, on veut s'enquérir avec soin de ce point particulier, on constatera le plus souvent l'existence d'un noyau fibreux ancien plus ou moins apparent. Pour quelques-uns de ces faits nous ne pouvons donner cette démonstration, n'ayant eu qu'une partie trop limitée de la tumeur à notre disposition.

Cette règle nous semble plus générale qu'on ne le supposerait à première vue et paraît ne présenter qu'une seule exception. Nous voulons parler des cas dans lesquels les sarcomes se développent sur des sujets jeunes, dont les glandes mammaires sont en pleine évolution formative. Dans le fait que nous avons observé et qui se rapporte à cette circonstance particulière, la marche de la maladie a été rapide et le tissu morbide a revêtu d'emblée le caractère sarcomateux.

Cette analyse démontre que, parmi toutes ces tumeurs rangées, au point de vue anatomique, dans une seule classe et dont on avait fait un tout unique, celles qui *dans*

leur développement procèdent du tissu conjonctif sur à toutes *les plus nombreuses*. Ce résultat a lieu d'étonner à première vue, si l'on réfléchit aux causes fonctionnelles que l'on a voulu invoquer le plus souvent pour expliquer la production de ces tumeurs, causes qui sembleraient, a priori, devoir porter leur action plus spécialement sur la *partie épithéliale de l'élément glandulaire*.

Nous chercherons plus tard à expliquer cette apparente contradiction, mais, dans cette étude étiologique, nous nous bornerons à passer successivement en revue les différentes conditions qui, intéressant le fonctionnement des organes génitaux, agissent sur la glande mammaire pour augmenter ou diminuer son activité nutritive. C'est ainsi que Birkett a procédé et nous aurons tout avantage à le suivre dans cette partie de son travail.

Influence de l'âge.—La détermination de l'âge des malades, au moment où a débuté l'état morbide est un des éléments les plus importants du problème; mais celui-ci est-il toujours facile à résoudre? Nous ne le croyons pas, car bien souvent les femmes ne s'aperçoivent de l'existence des tumeurs qu'elles portent depuis longtemps dans le sein que par hasard, à l'occasion d'un coup, souvent insignifiant, ou d'une autre cause peu importante qui éveille leur attention.

Sur un total de soixante-deux tumeurs qui ont été étudiées par Birkett, au point de vue de l'âge que présentaient les malades au moment où elles se sont aperçues de leur mal, cet auteur trouve le rapport suivant : quarante-six ont débuté *avant trente ans*, et seize de *trente à cinquante ans*. D'après cette statistique les trois-quarts des tumeurs débuteraient avant trente ans, c'est-à-dire à la période de la

vie où l'activité physiologique et nutritive de la mamelle est le plus vivement sollicitée, et pendant laquelle les fonctions génitales paraissent être à leur maximum d'intensité.

Les résultats auxquels nous arrivons ne sont plus absolument les mêmes que ceux qui sont donnés par Birkett. Si la presque totalité des tumeurs que nous avons observées se sont développées quand la fonction menstruelle existait encore, elles ne semblent pas avoir été aussi précoces que celles qui servent de base à la statistique du chirurgien anglais.

En effet, en ce qui concerne les *fibromes*, nous voyons que dans quinze cas de tumeurs de ce genre sur lesquels nous avons des renseignements cliniques suffisants, sept se sont développés avant trente ans, et huit ont été observés après cet âge.

De 15 à 20	1
De 20 à 30	6
De 30 à 40	5
De 40 à 50	1
De 50 à 60	1
De 60 à 70	1

De l'étude de ce tableau il résulte que la très-grande majorité des tumeurs fibreuses se développent, alors que les fonctions utérines s'exécutent encore; cependant on peut observer quelques faits qui font exception à cette règle.

Les cas de *kystes par rétention dépendant de fibromes* sont au nombre de trois, ainsi que nous l'avons vu; deux fois ils ont débuté à l'âge de trente ans; une fois à l'âge de trente-trois ans.

Dans les huit cas de *sarcomes* que nous avons observés,

deux se sont développés avant trente ans et six après cet âge.

De 10 à 15	1
De 15 à 20	0
De 20 à 30	1
De 30 à 40	2
De 40 à 50	3
De 50 à 60	1

Ce résultat est en relation avec le fait anatomique que nous avons signalé, à savoir, que le plus souvent les *sarcomes débutaient par un petit fibrome* qui restait indolent pendant de longues années.

Les cas de *myxomes* ne sont qu'au nombre de deux. Nous n'avons de renseignements cliniques que pour un seul. Dans ce cas la tumeur s'est développée tardivement à l'âge de quarante-huit ans; en outre la malade était chloro-anémique depuis longtemps et avait eu plusieurs grossesses tardives.

Les *épithéliomas intra-canaliculaires* (adénome vrai de certains auteurs) ne sont qu'au nombre de trois. Nous n'avons pu recueillir les observations cliniques que pour deux d'entre elles; dans ces deux cas la maladie débuta entre trente et quarante ans, mais plus près de trente que de quarante.

Cette étude est basée sur un trop petit nombre de faits, en ce qui touche aux myxomes et aux épithéliomas, pour servir de base à des conclusions.

Elle a besoin de s'étendre à un plus grand nombre d'observations pour ce qui regarde les sarcomes; néanmoins elle démontre, si on l'envisage en bloc, que la presque totalité de ces tumeurs se développent pendant que l'utérus fonctionne encore comme organe physiologique. Mais, contrairement à l'opinion de Birkett, ce serait à une période plus avancée de la vie féminine que se montre-

raient le plus grand nombre de ces produits morbides.

Influence du mariage. — Nous devons aussi attirer l'attention sur un second point dont nous aurons plus tard à apprécier la valeur. Nous voulons parler de l'influence que peuvent avoir la vie de mariage, ou pour mieux dire les rapprochements sexuels qui en sont la conséquence.

En effet, certains auteurs, Nélaton (1) entre autres, avaient cru remarquer que ces tumeurs se développaient surtout chez les femmes non mariées ou chez celles qui, bien que mariées, étaient restées stériles.

La statistique faite par Birkett et basée sur soixante-deux cas lui donnait à ce point de vue les résultats suivants :

Dans quarante-cinq cas les malades n'étaient pas mariées lorsqu'on observa la tumeur pour la première fois, tandis que dans dix-sept cas celle-ci existait sur des femmes mariées. Cette dernière catégorie se décomposait elle-même de la façon suivante : onze femmes avaient eu des enfants, cinq étaient stériles; dans un cas les renseignements manquaient sur ce point.

D'après nos propres recherches, dans les vingt-neuf cas au sujet desquels nous possédons des renseignements cliniques complets, les tumeurs d'origine conjonctive sont au nombre total de vingt-sept.

Dans dix-huit cas les femmes étaient mariées, dans quatre elles ne l'étaient pas et dans cinq cette circonstance n'a pas été notée.

Dans les deux cas d'épithéliomas les deux malades étaient mariées.

(1) Nélaton, *Pathologie chirurgicale*, vol. IV, p. 41.

Ces résultats, comme on le voit, sont bien différents à ceux auxquels était arrivé Birkett. Nous ne savons quelle circonstance est la cause de cette divergence, mais elle indique d'une façon certaine que de nouvelles recherches sont encore nécessaires dans cette direction; car les conclusions de Birkett étaient favorables à l'opinion ancienne qui considérait le *célibat comme une cause prédisposante* à la production de ces tumeurs, tandis que notre statistique vient *faire échec* à cette même opinion et la rend très-improbable.

Maintenant, si nous recherchons quelle influence la vie de mariage peut avoir eu sur la production de telle forme morbide de préférence à telle autre, nous ne trouvons dans nos observations rien de caractéristique, ainsi que le démontre le tableau suivant :

15 fibromes	9 femmes mariées. 3 femmes non mariées. 3 douteux (circonstance non notée).
3 kystes, dépendance de fibromes	3 mariées.
8 sarcomes	5 mariées. 1 non mariée. 2 douteux (circonstance non indiquée).
1 myxome	1 mariée.
2 épithéliomas	2 mariées.

Influence de la menstruation. — La menstruation n'paraît pas avoir une influence bien évidente sur la formation des tumeurs dites adénoïdes. Ainsi, sur les vingt-neuf cas que nous avons analysés, vingt-trois femmes étaient réglées au moment de l'apparition de la tumeur, trois avaient cessé de voir leurs époques depuis un nombre d'années suffisant pour faire écarter toute pensée d'influence de la ménopause, et dans trois cas ce détail n'a

pas été noté ; mais par suite de l'âge qu'avaient les malades, au moment où leur tumeur a commencé à être perceptible, on est autorisé à supposer qu'elles étaient réglées. Il ne pourrait y avoir de doute que pour un seul fait dans lequel la tumeur a débuté chez une jeune fille de quatorze ans. Nous regrettons de ne pas avoir de renseignements à ce sujet, car il est bien possible que la tumeur, qui a paru en même temps que les règles, ait dû sa nature sarcomateuse à cette circonstance.

Enfin nous attirons plus spécialement l'attention sur ce fait que, dans trois cas, la tumeur s'est développée longtemps après la ménopause. C'est à notre avis la meilleure preuve que l'on puisse invoquer pour nier un rapport nécessaire et constant de cause à effet entre la menstruation et le développement d'une tumeur mammaire bénigne.

L'éruption menstruelle semble avoir un autre genre d'influence sur ces tumeurs une fois développées. Nous l'étudierons ultérieurement plus en détail.

Influence de la grossesse et de l'allaitement. — Les grossesses et l'allaitement paraissent avoir une action plus décisive ; nous allons chercher à la préciser. Birkett, dont l'attention avait été éveillée de bonne heure sur ce point particulier, avait trouvé que, sur dix-sept femmes mariées atteintes de tumeurs dites adénoïdes, onze avaient eu des enfants, cinq étaient stériles, et pour une, ce détail n'était pas noté.

Les recherches de Birkett ont même été poussées plus loin. Il a remarqué que sur ces onze femmes prolifiques, dans six cas, les tumeurs avaient paru assez longtemps après la cessation de toute grossesse. Dans un cas, la tumeur s'était produite trois mois après un second

accouchement; et enfin, dans les quatre derniers, elle s'était développée à l'occasion de grossesses, soit pendant la durée de la première, soit pendant le cours d'autres grossesses successives.

D'après le dépouillement de nos observations nous arrivons aux résultats suivants :

Dix-huit de nos malades, sur vingt-neuf, ont eu des enfants et la plupart en ont eu plusieurs. Chez huit d'entre elles cette circonstance n'a pas été notée, et chez trois il n'y avait pas eu de conceptions. Mais ce n'est pas tout ; si nous décomposons ces chiffres en les rapportant aux différentes variétés de tumeurs, nous trouvons :

15 fibromes	8 femmes prolifiques. 6 (circonstance non notée, mais douteuse) 1 femme non prolifique.
3 kystes	3 femmes prolifiques.
8 sarcomes	4 femmes prolifiques. 2 (circonstance non notée, mais douteuse) 2 femmes non prolifiques.
1 myxome	1 femme prolifique.
2 épithéliomas	2 femmes prolifiques.

Dans dix-sept de nos observations, le temps qui s'est écoulé entre la grossesse et l'apparition de la tumeur a été noté. Nous voyons que, dans treize cas, le néoplasme ne s'est développé qu'un temps très-long après toute grossesse; dans certains cas même, vingt ans après.

C'est dans cinq cas seulement que l'on peut saisir une certaine relation, mal déterminée toutefois, entre la grossesse et le développement des tumeurs; dans deux cas il n'y a que cette mention laconique *peu de temps après*. Dans un cas c'est entre deux grossesses et à une période très-rapprochée de la dernière que la tumeur est apparue.

Enfin, dans deux autres cas, c'est une fois, un mois, et l'autre fois, quatre mois après l'accouchement, que le processus pathologique a débuté.

Nous devons faire remarquer, en outre, que ces cinq cas dans lesquels l'action de la grossesse parait s'être manifestée se rapportent tous à des tumeurs fibreuses.

Sur les dix-huit cas où les femmes ont été prolifiques, l'allaitement a été fait par les malades huit fois; mais il ne paraît avoir eu une action évidente et hors de contestation que dans trois cas seulement.

Telles sont toutes les causes inhérentes aux fonctions physiologiques de la femme que l'on peut invoquer comme susceptibles d'influences sur la production des tumeurs bénignes du sein.

Voyons exactement à quoi elles se réduisent.

L'*influence du célibat* avait certainement été exagérée, puisque les femmes mariées sont atteintes en plus grand nombre que celles qui ne le sont pas. Il est vrai que l'on peut dire que les femmes mariées sont plus nombreuses que celles qui restent célibataires.

La *menstruation* n'intervient que dans certaines circonstances données, et seulement pour accroître le développement d'une tumeur.

La *vie sexuelle* agit dans de certaines limites, mais moins étendues qu'on ne serait disposé à le supposer; parmi les conditions nouvelles que crée cette vie sexuelle, l'*allaitement* est de toutes celle qui paraît le moins contestable.

Après avoir ainsi étudié les causes que nous pouvons appeler physiologiques, nous devons nous demander s'il n'existe point encore d'autres conditions capables d'in-

tervenir puissamment pour amener la production des tumeurs dites adénoïdes.

Nous ne parlerons pas des maladies diathésiques, telles que la syphilis, la scrofule; personne, à notre connaissance du moins, n'a songé à les incriminer, et nous croyons que, si elles sont l'origine de néoplasmes dans la mamelle, ces produits sont autres que ceux que nous étudions actuellement et s'en différencient par un certain nombre de caractères sur lesquels nous aurons à revenir, à l'occasion du diagnostic.

Causes traumatiques. — Il est un phénomène que les malades font très-souvent intervenir pour expliquer la production d'une tumeur dans le sein; nous voulons parler de l'action d'un *traumatisme*. Faut-il, avec les uns, considérer cette cause comme très-fréquente sinon même comme constante, ou bien avec d'autres la rejeter absolument pour lui substituer l'idée d'une sorte de déviation dans l'évolution physiologique de l'organe atteint?

Velpeau était un des plus ardents défenseurs de l'origine traumatique de ces tumeurs. Pour lui, ainsi que nous l'avons déjà plus d'une fois répété, elles provenaient d'un épanchement sanguin dont la fibrine s'organisait et prenait, au milieu du tissu mammaire, une structure analogue à celle de la glande. Nous n'avons pas à revenir sur cette partie de notre étude que nous avons suffisamment approfondie. La physiologie pathologique de Velpeau était erronée et reposait sur une connaissance imparfaite des conditions qui président à l'organisation des caillots.

Mais est-il vrai cependant que, dans un certain nombre de cas, il soit possible de remonter à une cause traumati-

que? Est-il vrai que la constatation de l'existence de la tumeur ait été manifestement précédée d'un coup, d'une contusion plus ou moins violente? Ou bien faut-il admettre que le traumatisme n'a été que l'occasion de la découverte de la tumeur, au lieu d'en être le point de départ? Cette dernière opinion, soutenue par quelques auteurs, a pour elle un certain nombre de faits, dans lesquels il n'est pas douteux que le traumatisme n'a pu intervenir qu'en fixant l'attention de la malade sur sa glande mammaire et en lui faisant reconnaître un état pathologique qui existait, sans aucun doute, depuis un certain temps. Mais en est-il toujours ainsi? Nous ne le croyons pas, et nous pensons que la vérité existe entres ces deux opinions si opposées. Si, dans un grand nombre de cas, les tumeurs doivent manifestement leur origine à une perturbation de la nutrition de l'organe en relation avec un dérangement dans ses fonctions normales, on trouve cependant un assez grand nombre de faits dans lesquels on peut invoquer avec certitude un traumatisme comme point de départ de la tumeur.

Velpeau, dans une statistique reposant sur l'analyse de cinquante-trois observations qui lui étaient personnelles, trouve que dans vingt-deux cas un traumatisme avait évidemment précédé l'apparition du néoplasme, tandis que trente et une fois il n'admet pas cette origine.

Certes, si cette proportion était la représentation exacte de ce qui se passe dans la réalité des faits, l'opinion de Velpeau se rapprocherait beaucoup de la vérité. Mais si d'autre part, nous faisons le même travail pour nos observations, nous arrivons à un résultat un peu différent. En effet, sur les vingt-neuf observations complètes que nous possédons, nous voyons que cinq fois

seulement on peut saisir une relation évidente de cause à effet entre le traumatisme et le développement de la tumeur. Nous disons que cette relation nous a semblé évidente, parce que la contusion a été constatée par le chirurgien, parce que la malade a continué à souffrir depuis le moment du traumatisme jusqu'au jour où a paru le néoplasme, parce qu'enfin ce dernier répondait au point précis où l'action traumatique s'était produite.

Si nous portons plus loin l'analyse, nous voyons que, sur quinze fibromes, deux doivent être rattachés évidemment à une cause traumatique.

Sur trois kystes par rétention, les deux faits dans lesquels la tumeur est unique et située dans le voisinage du mamelon, se rapportent d'une façon évidente à une cause identique. Dans les deux c'est une contusion violente qui a été très-nettement le point de départ du processus morbide.

Enfin, parmi les sarcomes, sur huit cas un seul peut être attribué d'une façon manifeste à une cause analogue. Pour ces dernières tumeurs, l'action traumatique intervient sans aucun doute d'une autre manière, non pour amener la production de la tumeur originelle, mais plus tard pour modifier sa nature. Nous avons vu en effet que, très-souvent, les sarcomes commençaient par un fibrome qui peut rester indolent pendant de longues années. Puis, à l'occasion de causes presque futiles, parmi lesquelles il faut ranger les contusions fréquentes auxquelles sont soumises ces tumeurs, à côté d'un fibrome on voit se développer avec une très-grande rapidité, comme production nouvelle, un sarcome. Nous signalons dès à présent l'importance que doit avoir la connaissance de cette notion au point de vue du traitement.

Que résulte-t-il de cette longue discussion? C'est que les *tumeurs dites adénoïdes du sein* sont dues à des causes multiples. Dans certains cas, mais moins souvent que ne le supposait Birkett, elles doivent leur formation à une *hypernutrition* de l'organe atteint; dans d'autres, au contraire, c'est un *traumatisme* qui intervient et rend compte du développement du néoplasme.

Telles sont à notre avis les deux causes qui interviennent le plus habituellement.

Les autres conditions étiologiques que l'on a voulu invoquer n'ont aucune importance ou bien n'ont qu'une importance très-secondaire. Telle est par exemple l'influence du côté atteint. Dans la statistique de Velpeau, on voit que vingt-deux fois la tumeur siégeait dans le sein droit, vingt-six fois dans le sein gauche et deux fois dans les deux seins à fa fois; si nous faisons la même analyse des faits que nous avons recueillis, nous voyons que la prédominance paraîtrait appartenir au sein droit; quatorze fois celui-ci était le siége de la tumeur, onze fois elle se trouvait du côté gauche. Nous n'avons observé que deux cas dans lesquels la tumeur ait existé en même temps ou successivement dans les deux mamelles.

Pour mieux faire comprendre au lecteur les résultats de l'étude que nous avons faite des deux causes principales de ces tumeurs, nous donnons le résumé de ces recherches dans les tableaux suivants.

Quant à l'*influence du sexe*, il nous paraît inutile d'en parler. Les faits relatifs à des tumeurs bénignes du sein chez l'homme, publiés jusqu'à ce jour, n'ont pas été suffisamment étudiés, pour être pris en sérieuse considération. Un cas de fibrome mammaire chez l'homme signalé par Virchow mériterait d'être excepté. Mais jusqu'à ce jour il est unique.

Nos D'ORDRE.	AGE.		MARIÉE.		GROSSESSES.		ALLAITEMENT.		CAUSES.		MENSTRUATION.
	DU DÉBUT.	A L'ENTRÉE.	OUI.	NON.	OUI.	NON.	OUI.	NON.	TRAUMATIQUES	DIVERSES.	
					FIBROMES.						
1	18 ans.....	19 ans 5 m..	....	—	.....	—	.....	—	.....	Engorgement mammaire	Bien réglée.
2	19 ans.....	29 ans.....	....	....	.....	.....	.....	.....	.....	Cause inconnue...	Bien réglée.
3	24 ans.....	30 ans.....	—	....	3 grossesses.	.....	.....	.....	.....	Cause inconnue...	Bien réglée.
4	27 ans.....	28 ans.....	....	....	.....	—	.....	—	.....	Cause inconnue...	Bien réglée.
5	27 ans.....	30 ans.....	....	—	.....	.....	.....	.....	Coup violent.	.....	?
6	27 ans.....	52 ans.....	—	....	6 grossesses.	.....	2 allaitements.	.....	.....	Engorgem. du sein à la suite de l'allaitement....	Bien réglée au moment du début, ne l'était plus au moment de l'accroissement subit.
7	30 ans.....	38 ans.....	—	....	4 grossesses.	.....	—	.....	.....	Pend. l'allaitement	Bien réglée.
8	33 ans.....	34 ans.....	....	—	.....	.....	.....	.....	Coup violent.	.....	Bien réglée.
9	35 ans.....	36 ans.....	—	....	2 grossesses.	.....	.....	.....	.....	Cause inconnue...	Bien réglée.
10	37 ans.....	72 ans.....	—	....	4 grossesses.	.....	.....	.....	.....	Engorgem. du sein pendant une grossesse.....	Bien réglée.
11	38 ans.....	40 ans.....	....	....	.....	.....	.....	.....	.....	Cause inconnue...	Bien réglée.
12	39 ans.....	49 ans.....	—	....	4 grossesses.	.....	—	.....	.....	Cause inconnue...	Bien réglée.
13	42 ans.....	44 ans.....	—	....	1 grossesse..	.....	.....	—	.....	Cause inconnue...	Bien réglée.
14	56 ans.....	58 ans.....	—	....	4 grossesses.	.....	—	.....	.....	Cause inconnue...	N'était pas réglée depuis plusieurs années.
15	64 ans.....	68 ans.....	....	....	.....	.....	.....	.....	.....	Cause inconnue...	N'était pas réglée depuis plusieurs années.

1	30 ans.....	35 ans.....	—	....	2 grossesses.	.....	.....	—	Coup violent.	[illegible] noïde, dix ans avant dans l'autre sein.....	Réglée.
2	30 ans.....	45 ans.....	—	....	Gross. mult..	.....	.....	—	.....	Cause inconnue...	Régl., mais d'une façon irrégul.
3	33 ans.....	35 ans.....	—	....	Gross. mult..	.....	—	.....	Coup violent.	.....	Réglée.
					SARCOMES.						
1	14 ans.....	19 ans.....	....	—	.....	.....	.....	.....	Coup violent.	.....	Non indiquée au début, plus tard influence des règles amenant une diminution de tension.
2	28 ans.....	34 ans.....	—	....	.....	.....	.....	.....	.....	Cause inconnue..	Bien réglée.
3	32 ans.....	37 ans.....	—	....	4 grossesses.	.....	1 allaitement..	.....	.....	Id. ..	Règlée.
4	32 ans.....	44 ans.....	—	....	1 grossesse..	.....	.....	.....	.....	Id. ..	Bien réglée, congestion du côté du sein à chaque époque.
5	42 ans.....	56 ans.....	?	....	.....	.....	.....	.....	.....	.....	Non indiquée.
6	43 ans.....	45 ans.....	—	....	4 grossesses.	.....	—	.....	.....	Phénomèn. inflammatoires du côté du sein pendant l'allaitement...	Réglée.
7	47 ans.....	50 ans.....	....	....	.....	.....	.....	.....	.....	.....	Réglée.
8	55 ans.....	57 ans.....	—	....	2 grossesses.	.....	.....	.....	.....	Cause inconnue..	Avait cessé d'être réglée à l'apparition de la tumeur.
					MYXOMES.						
1	48 ans.....	49 ans.....	—	....	Gross. multiples.....	.....	.....	.....	.....	Cause inconnue..	Réglée, mais mal pendant longtemps.
					ÉPITHÉLIOMA INTRA-CANALICULAIRE.						
1	31 ans.....	67 ans.....	—	....	—	.....	—	.....	.....	Cause inconnue..	Réglée.
2	35 ans.....	51 ans.....	—	....	—	.....	.....	.....	.....	Cause inconnue..	Réglée.

Observation XXVI. — Fibrome péri-canaliculaire à la deuxième pér., avec formations lacunaires. — Origine traumatique.

Mademoiselle X, âgée de trente-quatre ans environ, de taille moyenne, bien constituée, jouissant d'une bonne santé habituelle, se présente à l'hôpital des Cliniques dans les premiers jours de juillet 1873, pour être traitée d'une petite tumeur siégeant dans le sein droit. Cette femme est régulièrement réglée.

Trois mois avant son entrée, elle avait reçu un coup violent sur le sein actuellement malade. Au moment de l'accident, elle avait éprouvé une vive douleur qui depuis a toujours persisté.

A son entrée à l'hôpital, on trouve dans le sein droit un noyau induré, du volume d'une amande, situé en dehors et au-dessus du mamelon, nettement délimité, mobile, non-adhérent à la peau, mais difficile à isoler de la glande et assez profondément situé dans le sein. Cette tumeur, très-douloureuse à la pression, est accompagnée de douleurs spontanées. Il n'existe pas d'écoulement par le mamelon; les règles sont normales et ne présentent rien de particulier.

L'opération est faite par M. Polaillon. Elle consiste en une simple incision; la tumeur s'énuclée très-facilement; on enlève cependant avec elle une zone du tissu glandulaire qui l'entoure.

Examen de la tumeur. — La tumeur, qui nous a été remise par M. Defois, interne du service, est légèrement bosselée, du volume et de la forme d'une amande, d'une couleur blanc jaunâtre à la coupe, indurée à son centre.

limitée par une capsule fibreuse mince mais très-nette.

Examen microscopique. — Le tissu interposé aux éléments glandulaires est très-hypertrophié et constitué par du tissu conjonctif d'apparence fibreuse; les acini sont allongés, élargis, leur épithélium ne paraît pas altéré. Dans d'autres points de la tumeur le développement du tissu conjonctif inter-acineux a été si considérable qu'il s'est formé de véritables lacunes ramifiées par distension et élongation des éléments glandulaires. Ces lacunes sont tapissées par une seule couche d'épithélium cylindrique. En résumé, c'est un *fibrome péri-canaliculaire à la deuxième période.*

Nous avons cité cette observation à cause de l'*action évidente du traumatisme* dans la production de la tumeur. On trouve en effet, dans la manière dont se sont succédé les phénomènes pathologiques, un lien étroit entre l'action traumatique et le développement du tissu néoplasique.

CHAPITRE II

SYMPTOMATOLOGIE.

Tumeurs glandulaires. Vue d'ensemble de leur évolution clinique. — Étude particulière de leurs principaux symptômes. — Douleur. — Écoulement de sérosité par le mamelon. — Troubles de la menstruation. — Caractères physiques extérieurs. — Complications extérieures.

Pour étudier la symptomatologie si complexe des tumeurs dites *adénoïdes du sein*, il est possible de procéder de deux façons bien différentes.

On peut analyser exactement tous les phénomènes qui ont été notés dans le cours d'observations bien prises, rechercher l'importance que présentent ces phénomènes, apprécier la valeur qu'on doit attribuer à chacun d'eux et voir dans quelles conditions on les observe.

Une autre manière, plus saisissante que la précédente, consiste à grouper tous les symptômes connus de façon à montrer, en un tableau synthétique aussi frappant que possible, l'aspect qu'ils présentent par leur ensemble dans le cours du développement d'une tumeur bénigne du sein.

Ces deux façons de procéder offrent des avantages et

des inconvénients, lorsqu'on les emploie d'une façon exclusive. En les combinant on peut, nous le croyons du moins, rendre la description de l'évolution morbide plus rapide et cependant ne pas laisser de côté une analyse minutieuse de chacun des symptômes, analyse qu'il est si important de ne pas négliger. On réunit ainsi les avantages de la synthèse à ceux de l'analyse.

1° Début des tumeurs glandulaires. Vue d'ensemble de leur évolution clinique.

Les malades qui ont ou qui vont avoir une tumeur dite *adénoïde du sein* éprouvent, le plus souvent, dans la glande mammaire quelques *sensations vagues, subjectives*, à peine perceptibles, mais qui quelquefois deviennent au contraire assez violentes pour revêtir le *caractère névralgique.*

Fréquemment aussi, au *moment des règles*, il leur semble que le *sein est plus dur, plus gonflé;* elles éprouvent un sentiment de plénitude et de tension de cet organe; d'autres fois, au contraire, mais ce fait est bien plus rare que le précédent, le flux menstruel amène à chaque période, s'il est régulier, une sensation de *soulagement remarquable.*

Averties, inquiétées par ces phénomènes mal déterminés, les malades n'ont leur attention mise sérieusement en éveil que par un effet du hasard ou bien à l'occasion d'un coup, quelquefois insignifiant. Elles s'aperçoivent alors qu'elles portent dans le sein une tumeur dont le volume est le plus habituellement assez petit, au moment où sa présence est constatée pour la première fois.

Assez souvent, la *forme de cette tumeur est régulière-*

ment arrondie ou ovoïde, et, si pendant quelque temps il est difficile de la délimiter nettement du tissu mammaire au milieu duquel elle se perd, elle ne tarde pas à s'en dégager, à *s'isoler du tissu de la glande;* alors sa forme, sa consistance, ses rapports avec les différentes parties de la mamelle, sa mobilité sous la peau et sur les parties profondes deviennent évidents.

On constate à ce moment que, si sa périphérie présente de *légères bosselures*, elle est restée *lisse au toucher*. Sa *consistance est dure, presque élastique*, et se différencie très-manifestement de celle du tissu mammaire normal qui l'entoure.

Glissant sur les parties profondes, ce qui permet de l'en isoler facilement, elle *roule aussi avec la même facilité sous la peau* avec laquelle elle ne contracte d'adhérences que très-tardivement, si même on peut dire jamais qu'il s'agisse d'adhérences véritables dans ce cas. Ce fait ne se produit que lorsque le volume de la tumeur est devenu considérable.

Elle est *reliée au tissu propre de la glande par un pédicule* plus ou moins volumineux, plus ou moins manifeste, qu'il est possible pendant longtemps de retrouver. D'autres fois, mais assez rarement, ce lien, sur la nature et la formation duquel nous nous sommes suffisamment étendu dans une autre partie de notre travail, a cessé d'être perceptible; la tumeur est alors parfaitement isolée et devient complétement isolable par les manœuvres exploratrices.

Cette tumeur est soumise à certaines influences fonctionnelles. Ainsi, pendant que durent les règles, elle devient plus tendue et douloureuse à la pression, tandis que le plus souvent elle ne l'était pas en dehors de ce moment.

Dans quelques cas, lorsque le néoplasme devient évident, il se produit, par le mamelon un *écoulement d'un liquide muqueux ou muco-sanguinolent* dont l'abondance et les qualités physiques varient dans certaines conditions données.

Une tumeur, présentant l'ensemble des phénomènes que nous venons d'énumérer, peut *rester longtemps stationnaire* sans se modifier en rien dans ses caractères objectifs et fonctionnels. Mais, après un espace de temps variable, habituellement fort long (il s'agit souvent de plusieurs années), à l'occasion de traumatismes ou de phénomènes congestifs développés du côté des mamelles sous l'influence de la ménopause, ou bien encore sans qu'on puisse saisir en quoi que ce soit la cause nouvelle surajoutée, on la voit *brusquement grossir et s'isoler davantage du reste de la glande*, devenir saillante, repousser la peau et déformer la région qu'elle occupe.

Elle acquiert souvent ainsi en quelques mois des dimensions véritablement extraordinaires, tout en conservant sa forme lobulée et sa mobilité.

Lorsqu'elle a atteint un volume aussi considérable, la peau qui la recouvre s'amincit, les veines qui sillonnent cette peau se dilatent et deviennent plus visibles ; les bosselures de la masse morbide sont plus saillantes et perceptibles à la vue.

Quelques-unes même de ces bosselures, devenues brusquement plus volumineuses que celles qui les avoisinent, peuvent présenter un reflet bleuâtre dans la profondeur de leur masse. Généralement, à ce niveau, la consistance du tissu morbide est moins dure et souvent même peut donner la sensation d'une véritable fluctuation.

Le *mamelon*, qui jusqu'à ce moment avait conservé sa forme normale, *s'étale et même disparaît* par suite de la dis-

tension considérable subie par la peau qui l'environne. Quelquefois aussi il s'enfonce dans la mamelle; cela est rare, mais lorsqu'il se présente, le mamelon est retourné sur lui-même comme un doigt de gant et pour ainsi dire *avalé* entre les lobes saillants de la tumeur.

La *peau devient alors adhérente* aux parties les plus proéminentes de la masse morbide ; elle *s'enflamme*, et *s'ulcère par inflammation ou tombe en gangrène* par plaques étendues, au niveau des régions où elle est trop amincie et trop distendue. A ce moment, apparaissent des *bourgeons charnus volumineux* qui, sortant de l'intérieur du néoplasme, émergent de la peau par cette perte de substance et donnent ainsi naissance à d'*énormes champignons*, dont le caractère principal est d'être *nettement pédiculés*.

Malgré ce développement considérable de la tumeur, la *santé de la malade ne s'altère pas ;* elle reste même dans quelques cas presque florissante.

Les *ganglions de l'aisselle sont indemnes* de tout envahissement; il n'y a aucun signe d'*infection générale*, et n'était l'inquiétude, la gêne mécanique qu'éprouvent les malades, on ne croirait pas qu'elles sont atteintes de lésions aussi considérables.

La période d'*ulcération* elle-même, lorsqu'elle arrive, modifie à peine cette sorte d'indolence de l'organisme. Ce n'est que tardivement qu'on voit la santé s'altérer; elle se modifie sous l'influence de l'écoulement abondant du liquide purulent qui se fait au niveau des champignons saillants de la tumeur.

Tel est en peu de mots l'ensemble des phénomènes qui caractérisent une *tumeur dite adénoïde* aux différentes périodes de son évolution.

Nous allons voir comment ils se modifient suivant l'époque où on les étudie, et quelle est l'importance qu'ils peuvent avoir comme signes diagnostiques.

Parmi tous les phénomènes que nous avons signalés comme caractérisant le début des *tumeurs dites adénoïdes*, étudiées à un point de vue général, il en est plusieurs sur lesquels nous devons revenir actuellement avec plus de détails. Ces phénomènes sont entre autres la *douleur*, *l'écoulement* par le mamelon de liquides de différentes natures et l'*influence du flux menstruel* sur le néoplasme.

2° De la douleur.

La manière dont le symptôme douleur se présente est très-variable.

Disons d'abord qu'il n'est pas rare de rencontrer des malades qui portent dans la mamelle des *tumeurs dites adénoïdes*, assez volumineuses pour être facilement isolées des parties voisines, et qui, n'éprouvant aucune sensation douloureuse, ne sont averties de la présence de ce produit pathologique que par hasard pour ainsi dire. Ce fait offre une certaine importance, car il explique combien il est difficile dans certains cas de pouvoir rechercher avec certitude l'époque exacte à laquelle a débuté le processus morbide.

Comment se rendre compte de cette indolence si singulière? Il faut avouer qu'on ne peut pas facilement en trouver une explication rationnelle. Faut-il supposer que dans ce cas aucun filet nerveux n'est compris dans la tumeur? Mais alors pourquoi une tumeur identique à la première par le volume, la consistance et les autres caractères extérieurs, occupant les mêmes régions que la précédente,

est-elle la cause de douleurs si violentes, si aiguës que les malades ne peuvent les supporter?

On doit croire qu'une différence si essentielle est due pour une large part du moins, à une sorte d'idiosyncrasie provenant de la malade elle-même : ces malades accuseraient de vives douleurs et les ressentiraient avec une très-grande acuité parce qu'elles auraient une impressionnabilité toute particulière du système nerveux.

Le cas le plus fréquent, celui que l'on trouve noté dans le plus grand nombre des observations, est le suivant : les malades ont éprouvé des picotements ou même un endolorissement dans la mamelle. Quelquefois les sensations ont été plus violentes et sont devenues de véritables douleurs revêtant, dans certaines circonstances, le caractère névralgique. Dans ce cas, elles sont spontanées ou bien surviennent à l'occasion de mouvements communiqués à la région; elles peuvent aussi être provoquées par de simples pressions ou par un contact léger. Elles s'irradient dans le côté du thorax qui est le siége de la tumeur, remontent quelquefois dans l'épaule, s'étendent souvent dans le bras du côté affecté, surtout le long de la face interne de ce membre.

Ces irradiations douloureuses peuvent jusqu'à un certain point s'expliquer, lorsqu'on réfléchit aux échanges de filets nerveux qui se font entre le deuxième et le troisième nerf intercostal et la partie du plexus brachial qui fournit le nerf brachial cutané interne ; mais il n'est pas facile de proposer une explication plausible du mécanisme qui préside à leur production. En effet, ces tumeurs ne présentent pas toujours dans leur structure un ensemble de caractères anatomiques qui puisse permettre de les rapprocher des névromes, et cependant elles en sont voi-

sines, par la manière dont se manifestent les phénomènes douloureux, ainsi que nous venons de le voir. Il faut certainement admettre, avec M. Broca, que l'*état irritable*, car c'est ainsi qu'on désigne cette exagération de la douleur, n'est pas toujours inhérent à la nature (1) des tumeurs; il ne dépend ni de leur siége, ni de leur volume, bien qu'à notre avis on puisse sur ce point faire des réserves. Il nous paraît certain que parmi ces tumeurs celles qui sont le plus douloureuses, sont les plus petites; quelquefois même elles sont à peine isolables du reste de la glande. D'après ce que nous savons sur leur nature, elles doivent être, pour le plus grand nombre, de petits fibromes qui sont encore à la période péri-canaliculaire de leur développement.

La douleur change le plus souvent de caractère lorsque la tumeur devient volumineuse; d'abord à forme névralgique,

(1) On peut citer, à ce sujet, une communication intéressante faite par M. Trélat, sur certaines tumeurs érectiles sous-cutanées de très-petit volume et qui, très-douloureuses avant leur ablation, avaient été prises pour de petits névromes, car elles en avaient l'apparence clinique. A l'examen microscopique, on trouva qu'il s'agissait de petites tumeurs érectiles en voie de développement, et, malgré un examen attentif, fait dans toute leur étendue, il fût impossible de rencontrer des filets nerveux englobés dans le tissu vasculaire.

Nous ferons toutefois remarquer que ce tissu était embryonnaire, ou tout au moins, qu'il renfermait beaucoup d'éléments embryonnaires, et que ces petites tumeurs paraissaient devoir prendre un accroissement rapide. Cette dernière considération est peut-être celle qui rend compte de la facile production des douleurs et de leur acuité. En effet, nous devons remarquer que le plus grand nombre des tumeurs du sein, dites irritables, sont de très-petit volume et à peine perceptibles quelquefois, ainsi que le signale M. Broca. (Voir Broca, *Traité des tumeurs*, vol. II, 1869, p. 494.)

Cependant, on doit considérer quelques-unes de ces tumeurs comme de véritables *névromes amyéliniques*. C'est ce qui paraît ressortir des deux examens microscopiques dus à M. Léon Tripier; en sorte que la question est complexe. Il y a de véritables *fibromes douloureux* et qui le sont par plusieurs causes, et il y a des *névromes véritables* dans le sein comme dans d'autres régions.

elle est remplacée par une sensation de gêne et de pesanteur, due au volume et au poids de la masse morbide.

Mais, dans d'autres circonstances, à la suite d'un développement brusque de certains lobes de la tumeur, ces lobes, si subitement augmentés de volume, deviennent très-douloureux et la malade éprouve, à leur niveau, une douleur engourdissante que l'on peut comparer à une sorte de sensation d'étranglement. C'est que, en ce point, il existait des kystes qui se sont brusquement remplis d'un liquide plus ou moins sanguinolent et cette distension brusque est devenue la cause de cette sensibilité excessive.

Observation XXVII. — Tumeur dite adénoïde du sein (fibrome péri-canaliculaire), formation de lacunes — Troubles de la menstruation. — Névralgies mammaires.

Élisa B..., âgée de vingt-neuf ans, entre à la fin de juin 1874 dans le service de M. Potain, à l'hôpital Necker, salle Sainte-Anne, n° 19. C'est une femme assez chétive, mais d'une santé à peu près bonne.

Elle a été réglée à quatorze ans, s'est mariée à dix-huit ans et demi; un an après, elle s'est aperçue par hasard de la présence d'un noyau globuleux vers la partie externe du sein gauche. Ce noyau était indolent, sauf à la pression; il était un peu moins volumineux à cette époque que maintenant.

A partir du moment où la malade l'a découvert il s'est accru petit à petit et est devenu douloureux surtout à l'époque des règles.

Depuis trois ans, la malade souffre à peu près constamment, et la tumeur est devenue le point de départ de névralgies tenaces.

state, à son arrivée à l'hôpital, les signes physi-
uivants :

umeur du volume d'une noix, siégeant à la partie ex-
erne du sein gauche, lobulée, dure, non rénitente, ne donnant pas de sensation de fluctuation, glissant facilement sous la peau, nullement adhérente, paraissant occuper une bourse séreuse accidentelle et n'ayant amené aucun retentissement ganglionnaire. M. Potain prie M. Rendu, son interne, d'opérer cette malade. La tumeur est énucléée par simple incision; la malade guérit au bout de peu de jours.

M. Rendu a l'obligeance de vouloir bien nous remettre la pièce anatomique.

Examen de la pièce. — La tumeur adhérait au tissu de la glande : sur une coupe, elle se présente en îlots concentriques, imbriqués un peu comme les lames du bulbe d'un oignon. Elle a une consistance dure, résiste à l'action du scalpel et fait hernie à la coupe sur plusieurs points.

Examen microscopique. — Le tissu conjonctif interacineux est très-développé, et chaque élément glandulaire forme le centre d'un petit territoire de ce tissu dont les éléments tourbillonnent autour de l'acinus.

Ces éléments glandulaires eux-mêmes sont allongés, étirés et dilatés, mais surtout ils sont très-écartés les uns des autres par la production conjonctive qui est très-considérable. Le tissu nouvellement formé est fibreux et les cellules plates, interposées à ses faisceaux, sont peu visibles.

Les vaisseaux ne sont pas nombreux.

En certains points, les modifications subies par les éléments glandulaires sont plus considérables; le lobule s'est étiré suffisamment pour donner naissance à une grande lacune. Ce fait est surtout facile à constater à la périphé-

rie de la tumeur, dans les couches sous-jacentes à la capsule d'enveloppe.

L'épithélium, dans tous les conduits modifiés, est cylindrique; il ne paraît pas offrir de trace d'irritation bien manifeste.

Une coïncidence intéressante, c'est que cette malade a sur la lèvre postérieure du col utérin deux noyaux durs qui sont très-probablement de petites tumeurs fibreuses. Elle est sujette fréquemment à des métrorrhagies.

3° Écoulement de sérosité par le mamelon.

L'écoulement de sérosité pure ou de sérosité sanguinolente par le mamelon dans les tumeurs, *dites adenoïdes du sein*, a été signalé pour la première fois et étudié en détail par Adolphe Richard (1). Ce chirurgien avait été frappé d'une remarque faite par Nélaton dans une de ses premières cliniques. A l'occasion d'une tumeur kystique du sein, l'éminent chirurgien avait porté un pronostic favorable, parce que, en pressant la mamelle tuméfiée, il pouvait obtenir par le mamelon l'écoulement d'un liquide séreux plus ou moins abondant.

Ad. Richard dirigea son attention sur ce point et trouva rapidement six faits de tumeurs bénignes du sein, dans lesquelles l'écoulement par le mamelon avait été observé à différentes périodes du développement de ces tumeurs.

Dans le plus grand nombre des faits qu'Ad. Richard a pu observer, ce symptôme avait déjà disparu lorsque la tumeur avait pris un accroissement considérable. Nous

(1) Ad. Richard, *Mémoire sur un symptôme négligé de certaines tumeurs du sein*. (Journal de Malgaigne, 1852.)

avons à nous demander quelle peut être la valeur de ce signe et si Ad. Richard n'est pas allé trop loin en lui assignant une importance pronostique par trop favorable.

Ce symptôme, *écoulement de sérosité par le mamelon*, ne peut faire connaître avec certitude qu'une seule chose, c'est que le processus morbide se passe dans le tissu glandulaire de la mamelle, qu'il a envahi plus ou moins les conduits excréteurs et qu'enfin ces derniers sont restés perméables jusque dans le mamelon. Mais nous savons que les tissus nouveaux, développés dans la glande mammaire, ne sont pas toujours les mêmes. On rencontre dans cette région plusieurs variétés de néoplasmes et il peut s'y former, entre autres, des tumeurs dans lesquelles l'hyperplasie portera principalement sur l'épithélium, en amenant la production de petites végétations intra-canaliculaires très-grêles et très-vasculaires. C'est dans ce cas que nous pourrons observer un écoulement de sang pur ou de sérosité sanguinolente par le mamelon, tout aussi bien que s'il s'agissait de petits papillomes fibreux intra-canaliculaires. Mais, d'après les faits que nous avons pu observer cliniquement et anatomiquement, il nous paraît plus fréquent de rencontrer cet écoulement sanguinolent dans les tumeurs douteuses, se rapprochant du type épithélial, que dans les cas de fibromes et de fibromyxomes.

Quel est l'aspect du liquide qui s'écoule? Le plus souvent il est muqueux, séro-muqueux, d'une consistance variable; d'autres fois il se colore plus ou moins en rouge par du sang et passe par tous les stades intermédiaires, jusqu'à être formé par du sang à peu près pur.

La quantité de liquide exsudé est presque toujours très-minime; le plus ordinairement il s'écoule quelques

gouttes chaque jour. Cependant, dans certains cas, il se produit un écoulement abondant; mais alors la tumeur contenait des kystes volumineux, ou même était formée en totalité par des kystes. C'est ce que l'on voit dans les faits de *kystes par rétention* qui ont été publiés par M. Rogeau et que nous avons cités précédemment. Mais ce sont des cas exceptionnels et qui constituent une forme toute particulière dans laquelle, le liquide se reproduisant plus ou moins rapidement, l'écoulement se renouvelle chaque fois que les conditions qui ont favorisé l'issue brusque du liquide se présentent de nouveau.

La couleur et les qualités physiques du liquide excrété sont en rapport avec différentes conditions dont nous devons tenir compte. Le liquide sanguinolent annonce toujours que la tumeur dont il provient est très-vasculaire, ou bien encore, que dans cette tumeur il y a eu des traumatismes assez fréquents ou assez violents pour amener la production d'épanchements sanguins plus ou moins considérables; lorsqu'au contraire ce liquide est séreux ou muqueux, il coïncide toujours avec l'existence de tumeurs kystiques contenant des végétations volumineuses et plus ou moins libres dans les poches qui les enveloppent.

On observe rarement un liquide d'apparence laiteuse; mais, lorsqu'un liquide de cette nature existe, il provient de tumeurs à leur début et dans lesquelles la fluxion, dépendant du processus morbide, amène du côté de l'épithélium une irritation très prononcée. Sous cette influence, cet épithélium se renouvelle rapidement et se desquame par le même mécanisme que celui qui préside à la formation du colostrum.

Cet écoulement d'un liquide séreux ou même laiteux ne doit pas être confondu avec la galactorrhée, si bien

décrite par M. Noël Gueneau de Mussy (1) dans un mémoire publié dans les *Archives générales de médecine*. Nous voyons, en effet, que cette galactorrhée se caractérise par un écoulement abondant d'un liquide analogue à du lait; il s'agit, dans ce cas, de plusieurs centaines de grammes et même de litres de liquide. Cet écoulement survient après l'accouchement, à l'occasion d'une grossesse ou d'un allaitement. Si par ces différents caractères il ne présente aucune analogie avec l'écoulement séreux ou séro-sanguinolent des tumeurs intra-canaliculaires, on peut cependant se demander si la galactorrhée, longtemps prolongée, n'est pas l'indice d'un état anatomique de la glande qui prédispose au développement de tumeurs aciniennes, et plus particulièrement, des épithéliomas intra-canaliculaires.

Nous citons une observation qui nous paraît venir à l'appui de cette manière de voir, bien que l'on n'ait pas constaté l'existence d'une tumeur manifeste. Nous renvoyons aussi à ce sujet à l'Observation XXV, dans laquelle cet écoulement, longtemps prolongé, a précédé l'apparition d'une tumeur épithéliale intra-canaliculaire.

Observation XXVIII. — Écoulement intermittent et provoqué de sérosité sanguinolente par le mamelon; pas de tumeur appréciable.

Observation recueillie par M. Cartarz, interne du service.

Le 6 octobre 1874 se présente à la consultation de M. Labbé à la Pitié une femme, âgée de cinquante-trois ans, qui donne sur son état les détails suivants. Elle n'a jamais eu d'enfants et a été réglée à l'âge de dix-sept ans. L'éta-

(1) *Note sur un cas de galactorrhée*, par Noël Gueneau de Mussy (*Arch. générales de médecine*, 1856, 5e série, vol. VII).

blissement des menstrues fut assez difficile, et, pendant longtemps, chaque époque fut précédée de coliques violentes.

La santé habituelle est bonne.

Il y a trois ans, à la suite d'une émotion très-vive, les règles furent brusquement supprimées et remplacées par une turgescence rapide du sein droit avec écoulement sanguin par le mamelon; cette hémorrhagie dura 24 heures environ. Le lendemain, l'écoulement consistait en une sérosité roussâtre et, depuis ce moment, le sein laisse suinter un liquide filant et citrin. Si l'écoulement cesse pendant plus de deux heures, la malade ressent des douleurs vives dans le sein droit et s'irradiant vers la région dorsale, en suivant le trajet des nerfs intercostaux ou à peu près. Pour remédier à ces douleurs, la malade n'a qu'à presser le sein, et elle arrive à faire sortir trente à quarante gouttes de ce liquide; les douleurs cessent presque aussitôt. Les règles sont complétement supprimées depuis trois ans; elle n'a pas eu à nouveau d'hémorrhagie supplémentaire. Il n'y a pas non plus, chaque mois, d'exacerbation des douleurs ni d'augmentation de l'écoulement.

L'exploration du sein est complétement négative; la glande est assez volumineuse, mais sans différence appréciable avec celle du côté opposé. Le bout du mamelon présente les orifices des canaux galactophores un peu dilatés et proéminents, formant comme de petites papilles. La peau du sein est tout à fait normale.

Il n'existe dans l'aisselle aucun engorgement ganglionnaire.

Depuis trois ans, il n'est survenu dans cette affection aucun changement; la malade perd chaque jour 5 à 6 grammes de liquide. Nous en avons pu recueillir trop peu pour l'examiner.

Pour que l'*écoulement de liquide par le mamelon* puisse se produire, il faut que les conduits galactophores partant de la région malade de la glande soient perméables jusqu'à leur ouverture au sommet du mamelon.

Les tumeurs bénignes, dans lesquelles le calibre des conduits ne persiste pas, sont surtout celles qui se développent à la périphérie de la glande et qui s'isolent facilement de la partie restée saine du tissu glandulaire. Elles finissent par amener l'atrophie du canal excréteur du lobule devenu malade. Au contraire, lorsque le processus morbide a débuté dans un lobule sous-aréolaire, et lorsque la protrusion intra-canaliculaire s'est faite de bonne heure et dans le voisinage immédiat des gros conduits collecteurs, le calibre du canal persiste.

Quelques auteurs ont prétendu, en se fondant sur certains faits observés cliniquement, que l'écoulement de sérosité sanguinolente se produisait aussi dans quelques cas de tumeurs malignes du sein, ou pour mieux dire de *carcinome* de cet organe. Nous avons observé un nombre considérable de malades atteintes de lésions de cette nature, nous avons fait un examen complet de leurs tumeurs après ablation, et nous n'avons jamais, dans ces cas soumis à un contrôle rigoureux, constaté rien de semblable ; nous pouvons même ajouter que ce qui se passe dans le tissu glandulaire, alors que des nodules cancéreux s'y développent, n'est pas favorable à cette opinion.

On sait, en effet, que le tissu de nouvelle formation amène la disparition des acini et des lobules glandulaires qui sont étouffés, pour ainsi dire, par la production nouvelle. Les gros conduits excréteurs, eux-mêmes, englobés

dans le néoplasme, deviennent très-rapidement imperméables. Ils sont plus grêles, bien que leur cavité soit remplie par de l'épithélium desquamé et granulo-graisseux qu'on eût supposé, à priori, devoir en amener la dilatation.

Nous pensons que les auteurs qui ont parlé d'écoulement de sérosité sanguinolente par le mamelon, dans le cas de carcinome du sein, ont confondu des *épithéliomes intra-canaliculaires* avec des *carcinomes vrais*.

Il faut reconnaître que c'est assez souvent dans les tumeurs d'origine épithéliale que l'on observe cet écoulement sanguinolent. Ce fait, vérifié par M. Broca (1) pour la *tumeur polyadénique*, que l'on doit rapprocher de l'*épithélioma intra-canaliculaire*, donne un appui considérable à l'opinion d'après laquelle il regarde ce symptôme comme d'assez mauvais augure.

Cet écoulement proviendrait de la partie altérée de la glande et indiquerait, suivant ce chirurgien, que les acini sont le siége d'une sorte d'ulcération intérieure et annoncerait en général que la tumeur est sur le point de prendre un accroissement rapide.

Nous n'admettons pas ces deux hypothèses dans toute leur rigueur, et il nous semble qu'il faut faire ici une réserve, lorsqu'il s'agit d'un épithélioma intra-canaliculaire. L'écoulement sanguinolent, survenant dans les premières périodes du développement de la tumeur, pourra servir à faire reconnaître la véritable nature de la tumeur et à indiquer qu'on est en présence d'une lésion encore limitée, mais qui peut, en dépassant les limites de l'élément glandulaire, atteindre les zones absorbantes lymphatiques. Ce cas particulier mis de côté, ce symptôme

(1) Broca, *Traité des tumeurs*, vol. II, p. 441.

n'emporte pas avec lui une idée de malignité bien spéciale.

Nous renvoyons, à ce sujet, à l'Observation XXV, qui est relative à un *écoulement de sérosité* dans un cas d'*épithélioma intra-canaliculaire*, et nous rapportons un autre fait dans lequel la vascularisation remarquable des végétations et leur tendance à envoyer à distance des prolongements dans les principaux conduits, excréteurs montrent les conditions les plus importantes qui doivent être remplies pour que le symptôme puisse être observé. Ces deux observations font également connaître les caractères qu'il présente dans deux variétés importantes de tumeurs du sein : l'*épithélioma intra-canaliculaire* et le *fibrome endo-canaliculaire*.

Observation XXIX. — Fibromes glandulaires; nodules multiples, d'origine lobulaire avec végétations foliacées intra-canaliculaires très-développées. — Écoulement, par le mamelon, d'abord blanchâtre, plus tard sanguinolent.

Madame N..., âgée de trente-six ans, a commencé à être réglée à l'âge de treize ans et l'a toujours été régulièrement.

Cette dame d'une bonne santé habituelle s'est mariée à l'âge de dix-sept ans et demi; elle a fait une fausse couche huit ans après son mariage; deux ans plus tard, c'est-à-dire au bout de dix ans, elle menait une deuxième grossesse à terme, mais elle n'a pas nourri son enfant. Elle est devenue veuve à l'âge de trente ans, et elle l'était depuis cinq ans, quand pour la première fois elle s'aperçut, au mois d'août 1871, de l'existence *d'un écoulement blanchâtre peu abondant qui se faisait par le mamelon droit;* malgré l'apparition de ce symptôme, elle ne trouva aucune grosseur appréciable dans cette mamelle, elle n'y éprouvait aucune sensation douloureuse. Au mois d'oc-

tobre, l'écoulement devint *sanguinolent*. A cette époque M. le docteur Duhomme, consulté par la malade, constate l'existence d'une petite tumeur pour laquelle il ordonne un traitement à l'iodure de potassium, que madame X... ne put supporter plus de huit jours.

Quelque temps après, madame X... consulta M. Béguier. Du traitement, qui lui fut indiqué, elle n'emploie qu'un emplâtre de Vigo. C'est à ce moment que la tumeur devint plus nettement apparente.

Cette malade est vue en 1872 par M. Labbé. L'écoulement rougeâtre, sanguinolent qui se fait par le mamelon, existe toujours; il est peu abondant et consiste en quelques gouttes seulement; il tache le linge de la malade. L'écoulement, qui est spontané, augmente par la compression de la glande.

La tumeur est devenue beaucoup plus volumineuse dans l'espace du dernier mois.

M. Labbé se décide à faire l'opération. Elle est pratiquée le 21 avril après chloroformisation. La partie malade est enlevée largement, bien qu'une partie de la glande soit conservée.

8 mai. Érysipèle partant des bords de la plaie; mais cette complication s'arrête bientôt dans sa marche et, six semaines après l'opération, la cicatrisation est complète.

Examen de la tumeur. — Tumeur peu volumineuse, composée de plusieurs masses secondaires plus petites et se continuant manifestement avec le tissu de la glande mammaire, au milieu duquel elle est placée.

Dans une première tumeur grosse comme un petit marron, on trouve une cavité kystique remplie par une végétation papillaire à branches multiples et allongées; cette cavité correspond à un conduit galactophore dilaté,

en forme d'ovoïde; une des branches de cette végétation intérieure se prolonge dans ce canal sans cependant arriver jusqu'au mamelon.

A côté de cette première tumeur, il en existe une seconde du même volume; mais le tissu qui la constitue est

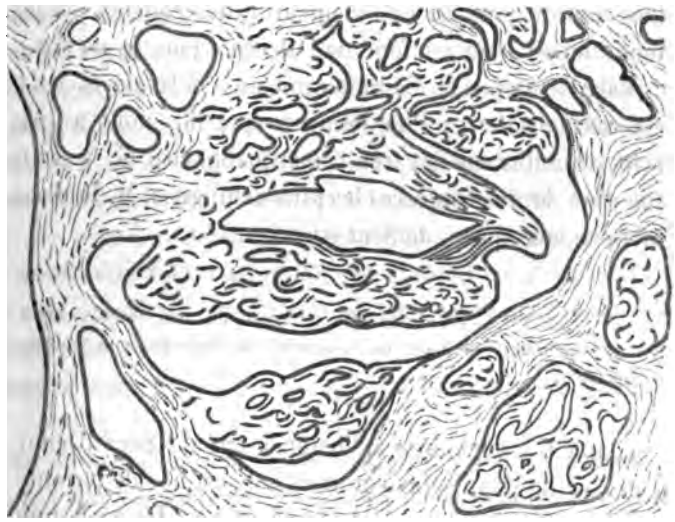

FIG. 20. — Fibrome mammaire; altération disséminée d'un grand nombre de lobules glandulaires; végétations allongées et pénétrant dans les conduits galactophores. (Ocul. 2, object. 2. Hartnack.)

compacte, il est traversé par des conduits excréteurs dilatés, dont quelques-uns contiennent des végétations polypiformes. Leur couleur est blanc rosé; elles sont très-vasculaires et le tissu qui les forme est transparent.

Examen microscopique. — Sur chaque préparation, l'altération se présente à différents degrés de développement. On constate d'abord un premier fait, c'est que les productions pathologiques sont disséminées par nodules isolés dans la masse morbide. Ces nodules sont eux-

mêmes réunis entre eux par le tissu conjonctif interlobulaire épaissi. Cette dissémination de la lésion est en rapport avec un développement irrégulier du processus morbide dans les lobules glandulaires. Au centre de la tumeur la plus volumineuse, tous les lobules sont plus ou moins atteints; mais dans la périphérie, à côté de lobules très-malades, on en trouve quelques-uns qui ne présentent aucune modification pathologique bien appréciable.

Dans les lobules où l'altération est peu avancée, elle est caractérisée par une prolifération conjonctive périacineuse, écartant les éléments glandulaires les uns des autres. Il en résulte que les cavités de ces éléments sont dilatées sans être notablement déformées.

Lorsque cette hyperplasie conjonctive s'est faite immédiatement en dehors de la membrane limitante, elle a eu pour conséquence de donner lieu, dans un grand nombre des nodules lobulaires, à un degré plus avancé de la lésion.

Dans ces lobules l'épithélium des acini a changé de nature : de cubique il est devenu cylindrique; en outre, il a proliféré assez abondamment pour donner quelquefois naissance à trois ou quatre couches superposées qui ont amené la dilatation de l'acinus malade; mais ce fait est rare. Le processus le plus habituel a été dû à une combinaison de prolifération épithéliale et de bourgeonnement conjonctif qui, partis d'un point quelconque de la paroi du conduit, viennent proéminer dans sa cavité. Ces productions nouvelles sont attachées à cette paroi par un pédicule très-mince, expansion du tissu conjonctif de nouvelle formation située en dehors de la membrane limitante.

Les végétations sont très-dentelées et représentent des

feuilles découpées pour ainsi dire à l'infini et très-profondément. Les bords sont recouverts du même épithélium cylindrique. Souvent on observe que l'irritation

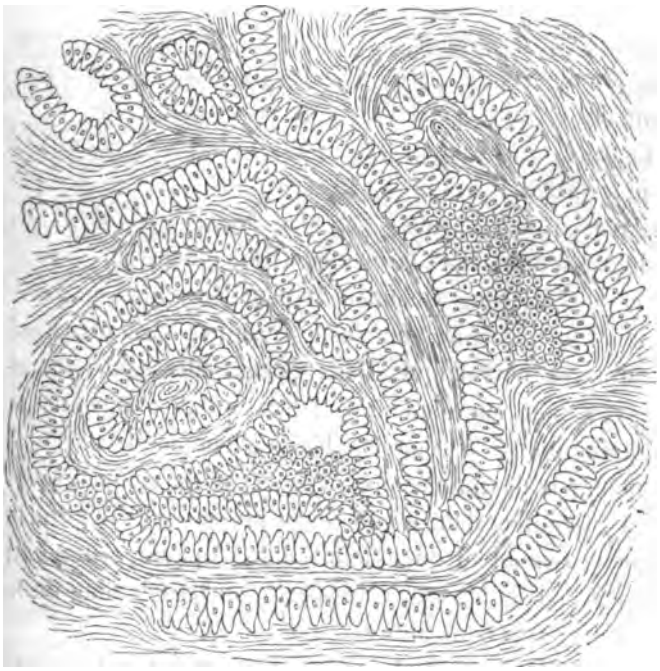

Fig. 30. — Même tumeur que dans la figure précédente et même préparation. Détails des végétations qui sont tellement contournées sur elles-mêmes que, en un grand nombre de points de la coupe, l'épithélium semble s'enfoncer dans le tissu conjonctif de la végétation.

(Ocul. 2, object. 8. Hartnack.)

épithéliale a été assez intense pour amener dans le centre des petits kystes la présence de corps granuleux et de détritus épithéliaux.

Enfin, au centre de la tumeur la dilatation a été telle que la cavité kystique a pris les dimensions d'une plume

de corbeau ; elle est alors remplie de végétations très-coupées, en sorte que sur la surface de section on ne trouve à peine un pédicule étroit et quelques grêles nervures conjonctives partant de ce pédicule et formant

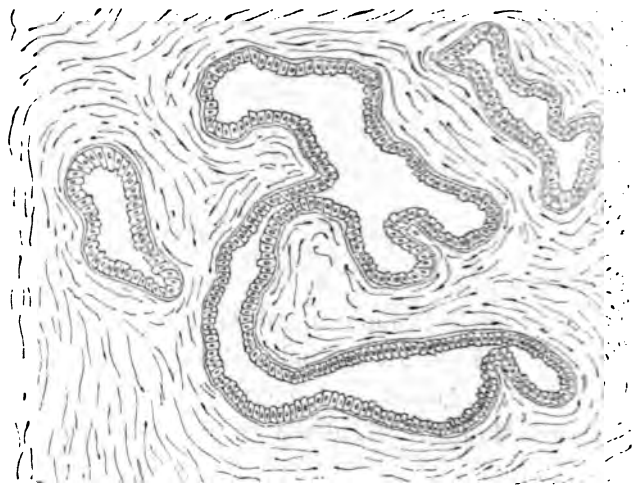

FIG. 31. — Même tumeur que dans les deux figures précédentes ; végétation nettement pédiculée, montrant qu'il s'agit d'un fibrome endo-canaliculaire et non d'un épithélioma. (Ocul. 2, object. 4. Hartnack.)

charpente de la végétation ; les espaces limités par ces nervures sont, au contraire, remplis par des traînées d'épithélium cylindrique. A première vue, on serait tenté de considérer cette formation nouvelle comme un épithélioma tubulé à cellules cylindriques, analogue à ceux que l'on voit dans la cavité du col de l'utérus ; mais il n'en est rien.

Lorsque la cavité et les végétations qu'elle contient ont pris ce développement, la zone conjonctive périphérique est relativement peu épaisse, mais elle est plus dense et s'est pour ainsi dire tassée.

Nous devons faire remarquer que la vascularisation du tissu conjonctif périphérique et celle des végétations intérieures est très-marquée, beaucoup plus qu'elle ne l'est habituellement.

Ces *prolongements, envoyés au loin* dans les principaux conduits par ces *végétations papillaire*, constituent une des conditions les plus importantes à remplir pour que l'écoulement puisse se produire. Lorsque les végétations sont peu vasculaires le liquide sécrété est séreux; il devient sanguinolent lorsque ces mêmes végétations sont très-vasculaires.

4° Troubles de la menstruation.

Nous avons déjà, à l'occasion de nos études sur l'étiologie, cherché à savoir et à nous expliquer quelle pouvait être la part d'influence du flux menstruel sur le développement des tumeurs dites *adénoïdes;* mais, nous l'avons vu, cette action, au lieu d'être simple comme on le supposait, est complexe et doit être étudiée à plusieurs points de vue.

Nous avons démontré que, contrairement à l'opinion de Velpeau, la plupart de nos malades étaient bien réglées au moment où se sont développées les tumeurs dont elles ont été atteintes. Pour ce chirurgien, au contraire, ces tumeurs survenaient chez des femmes mal réglées, dont les seins étaient à certaines époques le siége de congestions plus ou moins intenses. Nous avons même vu que quelques-unes de ces productions pathologiques paraissaient avoir débuté alors que la ménopause s'était établie depuis longtemps déjà. Bien plus, cette période

considérée comme critique, d'après une opinion généralement répandue, surtout lorsqu'il s'agit de tumeurs du sein, ne paraissait pas, dans quelques cas favorables, cette étude, avoir eu aucune action manifeste sur le développement ou l'accroissement de ces tumeurs. Ainsi nous voyons dans une de nos observations la tumeur qui existait depuis longtemps déjà, rester stationnaire à l'époque de la ménopause et ne prendre un accroissement nouveau, en se modifiant dans sa nature intime, que bien longtemps après. Mais, si l'influence de la menstruation nous paraît avoir été exagérée, on doit reconnaître qu'elle est l'occasion de certains phénomènes dont il faut tenir compte, et de quelques sensations particulières perçues par les malades.

Il est fréquent, en effet, de voir ces malades, au moment où l'époque menstruelle survient, éprouver des picotements et une sensation de plénitude toute particulière. Il leur semble que le sein est engorgé ; d'autres fois, la tumeur, habituellement indolente, devient douloureuse à la pression ou, tout au moins, plus sensible qu'à l'état normal. Dans certains cas, on observe un effet absolument contraire ; pendant tout le temps que dure l'écoulement cataménial, la malade est soulagée, il lui semble que le sein est moins lourd et moins engorgé. Quelquefois même cette action sédative devient manifeste à la vue et au toucher : la mamelle est moins grosse, la tumeur moins tendue. (Voir Observation XVIII.)

Observation XXX. — Sarcome kystique de la mamelle. — Dilatations des conduits galactophores. — Congestion à chaque époque menstruelle.

Observation empruntée aux bulletins de la Société anatomique, année 1873.

Marie L., âgée de quarante-cinq ans, entre le 29 septembre dans le service de M. Dolbeau, à l'hôpital Beaujon.

Cette malade a été réglée à l'âge de seize ans et l'a été régulièrement jusqu'à ce jour. Mariée à vingt-huit ans, elle a eu quatre enfants tous encore vivants; elle n'a allaité que les deux derniers; le plus jeune a maintenant dix ans.

Pendant son allaitement les deux mamelons ont été le siége d'excoriations, et le sein gauche, celui qui est aujourd'hui malade, atteignit alors des dimensions beaucoup plus considérables que l'autre, mais il ne la faisait néanmoins nullement souffrir.

Il y a dix-huit mois, la malade découvrit par hasard, à la partie inférieure de la mamelle gauche une induration mobile, complétement indolente. Stationnaire pendant quatorze mois, *cette tumeur devenait cependant plus sensible et comme turgescente à chaque époque menstruelle;* mais depuis le 22 août dernier le sein a doublé de volume.

A l'entrée de la malade à l'hôpital, on constate que la mamelle a atteint les dimensions d'une tête de fœtus et qu'elle a un volume double de celle du côté opposé.

Sa surface offre de nombreuses bosselures de grosseur et de consistance très-inégales. Les plus petites sont d'une dureté presque calcaire; les plus volumineuses, au nombre de trois, présentent une fluctuation des plus manifestes.

La peau, qui a conservé son aspect normal, est parcourue par quelques veines légèrement dilatées et sinueuses. Elle est mobile sur la tumeur qui l'est elle-même sur les parties profondes; la glande paraît envahie dans sa totalité et, en dehors des bosselures, présente une consistance élastique.

Absence presque complète de troubles fonctionnels. Le sein, peu douloureux à la pression, *ne l'est spontanément qu'à l'époque des règles; la malade alors ressent des élancements.*

La pression du mamelon ne fait suinter aucun liquide du côté malade, tandis qu'elle détermine à droite l'écoulement de quelques gouttes d'une sérosité noirâtre.

Il n'existe aucun engorgement ganglionnaire.

La malade est opérée le 9 octobre. On pratique une large incision légèrement curviligne passant au-dessous du mamelon; la peau est disséquée avec facilité et la tumeur elle-même est détachée rapidement des parties profondes.

Examen de la tumeur. — La glande est envahie dans sa totalité et l'affection y est complétement localisée. Au niveau du point correspondant au mamelon, on distingue des canaux galactophores dilatés.

Une bougie très-fine, engagée dans leur orifice, rampe à la surface des larges dilatations kystiques qui les avoisinent, mais est bientôt arrêtée. Une coupe, pratiquée vers le milieu de la tumeur et sur le trajet du plus volumineux de ces kystes, donne issue à environ deux cuillerées à bouche d'un liquide jaunâtre. On arrive ainsi dans une cavité que sillonnent des brides nombreuses qui la divisent en trois loges principales.

La teinte générale du kyste est d'un blanc grisâtre qui

tranche nettement sur la coloration rosée et presque normale de la glande qui l'entoure. A ses parois sont appendues des franges chargées de nombreux grains très-variables dans leur volume et leur coloration. Les uns sont petits et sessiles, les autres volumineux et pédiculés. Leur teinte varie du jaune le plus pâle jusqu'au carmin le plus foncé.

Le kyste paraît d'abord s'arrêter à peu de distance du mamelon, mais en l'explorant attentivement en différents sens avec le bec d'une sonde cannelée, on finit par découvrir, caché au milieu de ces villosités, un passage qui permet d'arriver jusqu'à la périphérie de la glande.

La coupe présente donc trois aspects différents. A la périphérie de la glande un tissu tout à fait analogue à celui de la mamelle; à la partie moyenne existent les cavités kystiques; enfin dans les portions centrales des végétations polypeuses.

Examen microscopique fait par M. le Dr Hayem. — Ces trois zones, si différentes déjà par leur aspect extérieur, le sont encore davantage par leur structure anatomique. En dehors se trouve le tissu glandulaire, dont les culs-de-sac ont beaucoup augmenté de volume en même temps que l'atmosphère celluleuse interposée aux acini a subi de nombreuses modifications. On y trouve par places et inégalement distribués du tissu fibreux, du tissu muqueux et de nombreux éléments embryonnaires. C'est donc à la fois, suivant les points où on l'examine, un fibrome, un sarcome ou un myxome; mais on y rencontre surtout des cellules étoilées et nulle part on ne trouve une vascularisation abondante.

Observation XXXI. — Fibrome intra-canaliculaire, avec papillomes [illegible] — Végétations ovoïdes, d'apparence fibroïde et peu vasculaires — Phénomènes congestifs liés à la menstruation et localisés du côté opéré — Cause traumatique.

La nommée B., âgée de trente ans, non mariée, entre le 30 janvier 1874, salle Sainte-Catherine n° 5, service de M. le professeur Gosselin.

Cette malade a reçu il y a trois ans *un coup de couteau dans le sein droit;* une petite tumeur du volume d'un gros pois est apparue quelque temps après dans le sein correspondant; celle-ci augmenta assez vite de volume de manière à atteindre aujourd'hui les dimensions d'un gros œuf de pigeon.

État actuel. — Il existe dans le sein droit une tumeur située en dedans et en haut; elle est mobile, non adhérente à la peau; sans adhérence en arrière, si ce n'est en un point très-limité où elle se relie à la glande mammaire. Elle est lobulée. Le sein n'est pas déformé. Il n'y a jamais eu d'écoulement de sérosité par le mamelon qui n'est pas déprimé.

Cette tumeur est sensible à la pression ; elle est le siége de *douleurs spontanées au moment et pendant la durée des règles.* Cet état s'est présenté seulement depuis six mois.

Un traitement médical avec de l'iodure de potassium, fait d'une façon intermittente et avec assez d'irrégularité, n'a produit aucun résultat.

La malade est opérée le 31 janvier; l'opération faite seulement après anesthésie locale ne présente aucune difficulté, la tumeur s'énuclée très-facilement et se dé-

tache pour ainsi dire après une simple incision cutanée.

La malade présente pendant quelques jours des phénomènes de douleurs et de tension du côté du sein opéré, puis de la céphalalgie et des vomissements. Ces divers phénomènes paraissent en relation avec l'apparition de l'écoulement menstruel.

Le 8 février, elle est prise d'un érysipèle assez étendu qui d'abord se fixe autour de la plaie, puis envahit peu à peu le pourtour du thorax en remontant vers les épaules en arrière; dans les premiers jours de mars il se forme des abcès dans le sein droit qui a été opéré, avec menace de phlegmon circonscrit dans le sein gauche. Les abcès du sein droit sont ouverts, et la malade sort guérie de son opération le 15 mars, conservant un peu d'engorgement dans le sein gauche.

Examen de la tumeur. — La tumeur est lisse, recouverte d'une capsule assez mince qui a permis de l'énucléer très-facilement de l'atmosphère celluleuse dans laquelle elle était située. Bosselée à sa périphérie, lorsqu'on l'incise, on trouve dans son intérieur une cavité kystique du volume d'une noix dont les parois sont recouvertes de végétations formées d'un tissu blanc nacré, ferme, résistant. Les productions sont les unes dendritiques et foliacées, d'autres sont arrondies et reliées à la paroi par un pédicule étroit. Dans les parties de la tumeur qui contiennent cette cavité, le tissu est ferme et il présente une apparence lobulée due à l'existence de petites cavités kystiques entièrement remplies de végétations foliacées, dures, pressées les unes contre les autres.

On ne trouve pas de liquide dans aucune de ces cavités pathologiques.

Examen microscopique fait au laboratoire de la Cha-

rité par M. Coÿne. — Sur des coupes étendues faites dans les parties les plus épaisses de la tumeur qui limitent le kyste et servent de point de départ aux végétations intra-kystiques, on retrouve cette même formation de kystes et de végétations intérieures. En général, des travées fibreuses anciennes circonscrivent des espaces ovalaires ou arrondis entièrement remplis par des végétations ovoïdes partant toutes d'un pédicule commun, et les végétations secondaires sont séparées les unes des autres par des sortes de fissures profondes qui se rapprochent du pédicule, mais qui, sur ces coupes ne présentent pas de subdivisions secondaires comme dans les formations papillaires foliacées. Si elles en présentent par exception, elles n'en ont que très-peu et toujours alors elles subdivisent les végétations principales en végétations secondaires également de forme ovoïde.

Dans aucun point de la tumeur on n'observe des débris de la glande mammaire, soit lobules isolés, soit acini encore reconnaissables; les éléments glandulaires ont été totalement modifiés, et ces modifications ont porté sur toutes les parties de la glande qui ont été atteintes.

La structure de ces végétations présente les particularités suivantes : Le pédicule et les divisions secondaires de ce pédicule qui pénètrent dans le point d'attache de chacune des folioles sont formés par du tissu conjonctif fasciculé. Les faisceaux ondulés de ce tissu sont très-facilement reconnaissables, et on aperçoit très-nettement les cellules plates qui tapissent les faces latérales des faisceaux conjonctifs; le noyau de ces cellules plates est très-visible, bien coloré par le carmin, mais ne présente aucune tendance à la segmentation. C'est en résumé du tissu conjonctif ancien.

Dans la portion centrale de chacune des végétations, l'aspect est tout à fait différent. Au lieu de cette apparence fasciculée, on voit sur la coupe une disposition qui rappelle tout à fait celle du tissu conjonctif à cellules étoilées, mais on peut s'assurer que cette apparence est due à ce que la coupe a été faite dans une direction exactement perpendiculaire à celle des faisceaux de tissu conjonctif.

Vers la périphérie des végétations, on retrouve la disposition fasciculée et la direction des faisceaux vient aboutir à la surface limitante des végétations. Dans cette partie, les éléments aplatis restés fasciculaires sont un peu tuméfiés, leur noyau plus gonflé et plus apparent, et d'un autre côté, les lames conjonctives entre lesquelles sont interposées les cellules sont plus minces, plus étroites.

Enfin, dans la couche immédiatement périphérique, on trouve un certain nombre d'éléments arrondis embryonnaires, formant une couche assez mince, et à travers lesquels on aperçoit en partie les éléments préexistants dans cette portion; en effet, les éléments sont aplatis et appliqués sur la surface de la végétation, et au nombre de trois à quatre couches, simulant une sorte de membrane limitante.

Ces végétations sont peu vasculaires, ce n'est que dans leur périphérie qu'on observe quelques anses capillaires peu nombreuses et peu développées.

L'épithélium qui recouvre les parois du kyste et la surface des végétations est desquamé dans le plus grand nombre des points. On ne le rencontre guère que dans les anfractuosités, et alors il est modifié dans sa forme; il est aplati, et trois ou quatre couches sont superposées; en outre les couches les plus anciennes sont granulo-graisseuses,

et forment par places un détritus granuleux dans lequel on trouve difficilement la forme première des éléments.

5° Caractères physiques extérieurs.

Nous avons déjà, à propos de l'anatomie pathologique, décrit un certain nombre de phénomènes qui sont caractéristiques et sur lesquels nous n'avons pas besoin d'insister : telles sont la *forme lobulée* ces tumeurs, leur *isolement* du reste de la glande dans le plus grand nombre des cas, *leur mobilité* très-remarquable qui permet de les faire glisser sous la peau et sur les parties profondes, leur *migration* même qui est une conséquence de leur mobilité et de la tendance qu'elles présentent à *s'isoler* des parties qui les avoisinent.

La cause de ces particularités tient, avons-nous dit, à ce que le tissu morbide est *limité et bridé par une capsule fibreuse* qui, par sa face externe n'envoie aucun prolongement dans les couches adipeuses entourant la tumeur.

Lorsque le processus pathologique, au lieu de n'envahir qu'un lobule très-limité, a atteint un lobe entier ou même plusieurs lobes, de façon à s'enclaver en partie dans le tissu glandulaire, bien que limité par une capsule fibreuse et séparé par elle de ce qui reste de la glande, il est plus difficile de l'en isoler complétement.

Enfin, même lorsqu'il s'agit de néoplasmes provenant de l'épithélium des culs-de-sac glandulaires, la tumeur a encore une forme lobulée; elle reste lisse au toucher et n'envoie point de prolongement au loin, *toujours à cause de la présence de la capsule d'enveloppe*, et elle se relie si manifestement à la masse glandulaire elle-même qu'on ne peut avoir aucun doute sur son origine réelle.

Que deviennent les bosselures quand le volume de la tumeur s'accroît? Un certain nombre de ces saillies, en prenant un volume plus considérable que les autres, surtout lorsqu'elles sont superficielles, soulèvent la peau; elles ne contractent pas d'adhérence avec celle-ci, pendant longtemps du moins, et déforment la région mammaire. C'est par ce mécanisme que le mamelon est étalé ou même quelquefois disparaît complétement. On observe, en effet, quelques cas dans lesquels celui-ci se retourne en dedans, parce que les bosselures qui entourent les conduits galactophores prenant un accroissement considérable, arrivent bientôt à dépasser la limite d'extensibilité de ces derniers.

On ne doit pas confondre cette *déformation du mamelon* avec la *véritable rétraction* du même organe que l'on observe dans le carcinome de la mamelle. Dans ce dernier cas, en effet, ce sont les tractus fibreux partis de la masse morbide qui, en se rétractant, attirent d'une façon irrégulière le mamelon vers la profondeur du sein, en sorte qu'on trouve à sa place une série de dépressions et de tubercules irréguliers. Il est impossible alors, comme cela a lieu dans les cas de tumeur bénigne, de remettre le tout en état, en relâchant les parties déformées par des manœuvres appropriées, car la peau et le tissu cellulaire sont trop fortement bridés par suite de la diffusion de l'altération cancéreuse et de la rétraction fibreuse des parois alvéolaires du carcinome.

La peau, avons-nous dit, reste toujours *lisse* au niveau de ces énormes bosselures; mais elle devient plus fine et plus mince, bien qu'elle ne soit point altérée dans sa structure.

L'altération de la peau ne se présente que très-tardivement et elle ne paraît pas le plus habituellement, d'après

les examens anatomiques connus jusqu'à ce jour, a été causée par l'envahissement du tissu de nouvelle formation. C'est un autre processus morbide qui agit dans ce cas; la peau s'enflamme et s'ulcère, ou tombe en gangrène par plaques étendues.

Le système veineux sous-cutané ne paraît pas, pendant longtemps, modifié dans sa disposition normale; mais lorsque la tumeur est devenue grosse et forme des bosselures volumineuses, alors les veines se distendent, sillonnent la peau en tous sens et ressortent beaucoup plus que d'habitude.

La consistance de ces bosselures superficielles est variable. Quand la tumeur est petite, nettement isolée et isolable, les doigts qui la saisissent éprouvent une résistance presque chondroïde, surtout s'il s'agit d'un fibrome. Lorsque certaines bosselures ont pris un volume considérable, les sensations perçues deviennent différentes: au niveau de certains points on éprouve une résistance assez grande, on voit que le tissu est compacte, tandis qu'à côté on sent une mollesse toute particulière. Enfin, il est fréquent de constater une fluctuation plus ou moins évidente.

Dans certains cas, on peut repousser assez complètement le liquide contenu dans ces cavités kystiques, pour qu'il devienne possible de sentir dans leur profondeur des végétations arrondies plus ou moins volumineuses auxquelles on peut imprimer un mouvement de ballottement; mais ce phénomène est rarement perçu et il faut, pour le retrouver, que la poche soit peu remplie, faiblement tendue et que la couche de liquide, interposée entre les végétations et la paroi du kyste soit peu épaisse.

Généralement, au fur et à mesure que la tumeur augmente de volume, elle augmente de masse. Cependant, pour

le plus grand nombre d'entre elles (fibromes et sarcomes), la sensation de poids que l'on ressent, en les soulevant et en les soupesant, n'est pas en rapport avec celle que l'on s'attendait à éprouver. En un mot, on les trouve en général peu lourdes, si l'on tient compte de leur volume; il faut toutefois en excepter les tumeurs épithéliales intra-canaliculaires qui, eu égard à leur volume, donnent à la main une sensation de poids relativement très-considérable.

6° Caractères négatifs.

Après avoir indiqué tous les *caractères positifs* que l'on peut constater par une exploration directe des tumeurs bénignes de la mamelle, nous devons appeler l'attention sur un certain nombre de *phénomènes négatifs* qui ont une importance considérable.

C'est ainsi que lorsqu'il s'agit de ces tumeurs on ne trouve pas de *ganglions dans l'aisselle*, ni aucun *signe de cachexie*, à moins que des ulcérations anciennes aient amené un épuisement des malades, résultant d'un écoulement de liquide trop abondant.

Virchow a signalé quelques faits de généralisation de tumeurs sarcomateuses à petites cellules dans les viscères et jusque dans la colonne vertébrale, mais cet envahissement de l'économie, signalé par cet auteur, paraît s'être fait en dehors des voies lymphatiques, puisque dans ces cas on n'a point constaté d'engorgements ganglionnaires du côté de l'aisselle.

7° Complications ultimes dues à l'évolution des tumeurs.

Les complications les plus fréquemment observées dans les tumeurs bénignes du sein sont l'*ulcération* de la peau

et *l'issue de champignons charnus*, en général volumineux, la *gangrène d'une partie* de la tumeur, et très-rarement, ou même d'une façon exceptionnelle, la *gangrène de la totalité* du néoplasme.

« On a vu, dit M. Broca (1), dans quelques cas une inflammation gangréneuse s'emparer des couches de la tumeur mises à nu au fond de l'ulcère; mais je ne connais pas d'exemple où l'élimination ait été totale et suivie de cicatrisation. » Plus heureux que lui, nous avons pu en recueillir un fait très-remarquable tiré de la pratique d'un de nos confrères les plus distingués, M. le docteur Delamarre père, de Séez (Orne).

Observation XXXII. — Tumeur dite adénoïde du sein (probablement fibromes multiples). — Gangrène et élimination totale de cette tumeur. — Guérison.

Madame C., concierge à l'usine à gaz de Sécz (Orne) qu'elle habite depuis environ neuf ans, est née de parents très-sains; elle est âgée de trente-huit ans. D'une bonne santé habituelle elle a été réglée à quatorze ans. Mariée à dix-sept ans et demi, elle a eu quatre enfants : le premier deux ans après son mariage; le dernier il y a deux ans. Elle les a tous allaités pendant de longs mois, sans avoir éprouvé de ces accidents si communs chez les nourrices (abcès, gerçures, etc.).

Il y a sept ans et demi, lorsque son petit garçon, qu'elle allaita pendant vingt-deux mois, atteignit l'âge de quatre à cinq mois, elle s'aperçut de l'existence d'une petite tumeur un peu moins grosse qu'une noisette, située immédiatement sous la peau, à quelque distance et en dedans du mamelon

(1) Broca, *Traité des tumeurs*, vol. II, p. 449.

du sein gauche. N'éprouvant aucune douleur, cette dame s'en inquiéta peu et continua son rôle de nourrice, quoique le volume de cette tumeur augmentât graduellement.

A l'époque du gonflement des seins qui suivit son troisième accouchement, la tumeur acquit le volume d'une orange, mais resta indolente et ne gêna en aucune façon les fonctions de la mamelle qui fournit un lait aussi abondant que l'autre. Après quatorze mois, le sein avait prodigieusement grossi, et il s'ouvrit au sommet de la tumeur un abcès d'où s'écoula une petite quantité de liquide séro-purulent et du fond duquel surgit un assez gros bourgeon charnu avec un très-léger suintement séro-sanguinolent. Lors de la dernière grossesse, le volume du sein devint énorme (plus gros, dit cette femme, que la tête d'un adulte), et après la naissance de l'enfant, de la surface de l'ulcération qui s'était agrandie, s'élevèrent plusieurs bosselures douloureuses et humectées par une sérosité sanguinolente. Madame C. allaita encore cet enfant pendant quatorze mois, mais avec le sein droit seul, quoique la sécrétion du lait se soit parfaitement produite dans le sein malade.

Les choses en étaient là, lorsque cette femme heurta le sein malade sur l'angle d'une table; alors une forte inflammation se développa, avec fièvre intense, douleur vive, hémorrhagies fréquentes.

A ce moment un des collègues de M. Delamarre fut appelé et le demanda en consultation dans les premiers jours de février 1874. Arrivés auprès de la malade, ils constatèrent une fièvre assez violente avec symptômes légers d'infection putride, une grande anémie, un peu de toux. La peau était décolorée mais ne présentait pas la teinte jaune-paille, propre aux affections cancéreuses.

Toutes les fonctions s'exerçaient bien, même la menstruation qui, quoique peu abondante, était régulière depuis le sevrage.

Le sein gauche dont la forme allongée rappelait celle d'une courge, présentait à son sommet une ulcération large d'au moins 20 centimètres et une surface bosselée dont la couleur ne pouvait être appréciable, saupoudrée qu'elle était de charbon végétal, dans le but de modifier l'odeur fétide du liquide qui s'en écoulait. Cette ulcération semblait se confondre avec la peau dont le bord rouge, enflammé, était profondément dentelé, mais qui, dans les autres points, était lisse jusqu'à l'énorme base de la tumeur.

Après avoir palpé la tumeur, voyant qu'elle n'offrait pas de dureté, qu'elle n'était point le siége de douleurs aiguës et fulgurantes, qu'elle n'était pas adhérente au thorax, qu'aucun engorgement ganglionnaire n'existait sous l'aisselle, nos confrères diagnostiquèrent une tumeur dite adénoïde.

La malade consentit à se soumettre à une opération qu'elle avait refusée plusieurs années auparavant.

Elle entra alors à l'hospice de Séez, où, dès le lendemain de son installation, l'inflammation augmenta et le sommet de la tumeur se gangréna; la peau, rouge, tuméfiée jusque dans l'aisselle, devint presque érysipélateuse; mais bientôt cet éréthisme tomba, la malade n'eut plus de fièvre, et il fut décidé que l'opération aurait lieu le lendemain, le jeudi 19 février.

Au moment où l'on découvrit la tumeur pour procéder à l'ablation, on s'aperçut qu'elle s'était énormément affaissée, qu'elle s'était en partie séparée de la peau à laquelle elle ne tenait plus que par quelques brides, dont la section

fut immédiatement suivie de la chute spontanée et totale de cette énorme tumeur, entièrement mortifiée et laissant, à la place qu'elle occupait, une large coupe dentelée sur les bords, à fond chagriné et couvert d'une couche légère de pus grisâtre. Le mamelon était entièrement conservé.

On procéda ensuite à l'examen de la tumeur.

Elle était enveloppée par une membrane très-mince, excepté dans l'étendue correspondant à la vaste ulcération.

Son poids était de deux kilogrammes et demi.

A la coupe, on pouvait voir des adénomes de la grosseur d'une noix, se confondant avec la masse de la mamelle. La glande mammaire, de couleur normale, était hypertrophiée; quelques-uns des conduits galactophores, fortement dilatés, contenaient de petites masses de lait concrété d'un blanc jaunâtre.

Le lendemain de l'élimination de cette tumeur, la malade allait très-bien; elle n'avait pas eu de fièvre dans la nuit, et avait dormi plusieurs heures. On fit des pansements simples; aucun accident inflammatoire ne se produisit, la suppuration fut peu abondante et des bourgeons charnus de bonne nature s'élevèrent du fond de cette cavité. Après deux mois et demi, la plaie fut réduite à la largeur d'une pièce d'un franc. Trois semaines plus tard, madame C., rentra à son domicile complétement guérie et reprit les soins de son ménage. Depuis lors sa santé a été excellente.

La gangrène de la peau et de la partie superficielle de la tumeur est observée plus souvent, lorsque les énormes kystes ayant été ouverts, les végétations qui y étaient renfermées font saillie à travers l'ulcération. On voit alors

qu'elles sont pédiculées, non adhérentes aux lèvres de la partie ulcérée, et qu'au contraire on peut circonscrire leur pédicule et le contourner dans la profondeur, en enfonçant un stylet et en le recourbant d'une façon convenable.

Ces énormes bourgeons saignent plus ou moins facilement, suivant la mollesse du tissu qui les constitue. Les anfractuosités qui les séparent retiennent le pus qui peut aussi s'y altérer et devenir irritant. Les inflammations répétées, qui en résultent, peuvent, en atteignant la peau, être le point de départ d'érysipèles, et l'on connaît toute la gravité de cette complication.

Caractères spéciaux aux kystes par rétention et aux épithéliomas intra-canaliculaires.

Tout ce que nous avons dit précédemment se rapporte aux *tumeurs dites adénoïdes* en général. Parmi les variétés que nous avons décrites, il en est deux qui, encore peu connues, méritent une description spéciale; en effet, elles paraissent, pour la première du moins, d'après ce que nous avons pu observer, avoir des caractères assez nettement tranchés.

Nous voulons parler en premier lieu *des kystes par rétention*, et plus particulièrement de ceux dont le développement est dû à l'existence d'une petite végétation intra-canaliculaire, et en second lieu *des épithéliomas intra-canaliculaires.*

8° Kystes par rétention.

Le début a été assez insidieux, dans les deux cas que nous rapportons dans ce travail et qui tous les deux ont été observés par M. Verneuil.

Un traumatisme, une contusion ont été évidemment le point de départ de la lésion. Pour le premier d'entre eux cette cause ne peut être douteuse, car, dès le lendemain du traumatisme, avant que la malade s'aperçut de l'existence d'une tumeur, elle avait eu un écoulement de sang par le mamelon, puis une ecchymose étendue; ce n'est que trois mois plus tard que la tumeur devint perceptible.

Les deux phénomènes, plus particulièrement spéciaux à cette espèce morbide, sont la *forme du néoplasme* et l'*écoulement intermittent par le mamelon.*

La tumeur affecte, dans son ensemble, une *forme conique*, à base périphérique et dont le sommet se prolonge en s'effilant jusqu'au mamelon, en prenant l'apparence d'un cordon dur qui peut atteindre le volume d'une plume d'oie. La portion élargie répond à la cavité kystique, tandis que le cordon induré n'est autre chose que le conduit galactophore, sur la face interne duquel siégent les néoformations qui l'oblitèrent momentanément. Nous ne parlons point de la mobilité de la tumeur, de l'absence d'adhérence avec la peau; ces caractères lui sont communs avec toutes les autres formes de *tumeurs dites adénoïdes.*

L'écoulement de sérosité sanguinolente est intermittent, ce qui est dû à ce que la petite végétation intra-canaliculaire, très-mobile sur son pédicule, fait *l'office d'une véritable soupape*, lorsqu'elle prend une position qui l'incline vers l'ouverture du conduit; tandis que, si elle est repoussée vers la cavité cystique, le passage devient libre et l'écoulement s'effectue plus ou moins rapidement.

Si l'écoulement du liquide est spontané, il est en général peu abondant et il s'arrête aussitôt que le kyste a repris son volume habituel, après avoir vidé son trop plein.

Lorsque la sortie du liquide est plus considérable, la

tumeur diminue brusquement de volume et ses parois s'affaissent.

Pour les autres détails, qui n'ont rien de particulier, nous renvoyons à l'excellente thèse de M. le docteur Rogeau (1).

OBSERVATION XXXIII. — Kyste par rétention de la glande mammaire. — Épithélioma intra-canaliculaire.

Observation empruntée à la thèse de Rogeau.

Madame T..., âgée de trente-cinq ans, est entrée à l'hôpital de la Pitié, service de M. Verneuil.

Elle est d'une constitution moyenne, d'un embonpoint médiocre. Elle a eu deux enfants qu'elle n'a point allaités. Elle fut opérée il y a quinze ans d'une *tumeur dite adénoïde* du sein gauche, du volume d'une noix.

Il y a quatre ans et demi, jouant avec un de ses enfants, elle en reçut sur le sein droit un coup de talon. La douleur fut vive, mais dura peu de temps; il survint un gonflement manifeste. Le lendemain, madame T..., soulevant un paquet volumineux, vit sortir par le mamelon, goutte à goutte, une certaine quantité de sang pur et vermeil; elle en évalue la quantité à cinq ou six grammes.

Un médecin conseilla l'application d'eau blanche et le repos. *Une ecchymose étendue* envahit le sein; mais les douleurs cessèrent et, au bout de quelques jours, l'accident ne parut pas avoir d'autres suites. Cependant, trois mois plus tard, l'écoulement sanguin se reproduisit. M. Verneuil appelé à ce moment constata, au point frappé, l'existence d'une petite induration perdue au milieu des

(1) Rogeau, *Thèse inaugurale*, Paris 1874.

grains glanduleux de la mamelle et conseilla quelques applications de pommade iodurée.

L'écoulement se renouvela de temps à autre ; tantôt le liquide était visqueux, jaunâtre et clair comme de la synovie, tantôt d'apparence crémeuse, tantôt rougeâtre, parfois enfin formé par du sang presque pur, quand la malade s'était beaucoup servie de son bras. La tumeur fit des progrès insensibles et, l'année dernière, elle se détachait facilement du reste de la glande et avait le volume et la forme d'une grosse amande *dont la pointe touchait à la base du mamelon*. Ce volume, du reste, variait ; il était généralement plus considérable au moment des règles ; mais, en dehors de cette époque, il augmentait peu à peu et diminuait parfois brusquement, quand l'écoulement était plus prononcé. Les douleurs suivaient la même marche ; presque nulles, quand la tumeur était moindre ; assez vives et gênant les mouvements du bras, quand la tumeur au contraire subissait un accroissement notable.

Dès l'année dernière, M. Verneuil proposa l'ablation de la tumeur qui fut longtemps refusée par la malade ; mais, les douleurs devenant continues et le liquide ayant acquis une certaine âcreté, l'opération fut résolue et faite le 13 février.

A ce moment, la tumeur présentait les caractères suivants. Située sur le même plan que le mamelon, à la partie interne du sein droit, elle affectait la forme d'un cône dont la base répondait à la périphérie du sein et le sommet effilé à la naissance du mamelon. Facilement isolable, elle n'avait d'adhérence ni avec la peau, ni avec les parties profondes ; d'ailleurs pas de changements de coloration du derme, pas d'engorgements ganglionnaires ; état général satisfaisant. La pression exercée sur la tumeur

faisait sortir par le mamelon un liquide clair, jaunâtre, en petite quantité.

Une incision transversale, allant du mamelon à la partie interne du sein, mit à nu la tumeur qui fut facilement isolée.

Examen de la tumeur. — Elle présente manifestement à sa partie externe, qui touchait au mamelon, l'embouchure de deux conduits galactophores. L'un d'eux, ouvert dans toute son étendue, n'offre rien d'anormal; l'autre au contraire montre des détails intéressants. Ce conduit est dilaté à son embouchure; un stylet, introduit à un centimètre et demi de profondeur, joue librement dans une assez vaste cavité.

Les parois de ce canal présentent deux saillies papilliformes qui sont logées dans des alvéoles creusées aux dépens des parois et qui bouchent presque complétement la lumière du conduit. L'une d'elles est petite, jaunâtre, un peu granuleuse. La plus considérable est oblongue, d'un volume d'une grosse lentille et d'un rouge assez vif. Ces productions, adhérentes à la paroi par un mince pédicule qui paraît de même nature qu'elles, offrent à leur surface de fines arborisations et même des infiltrations sanguines qui expliqueraient l'écoulement séro-sanguin parfois observé chez la malade. Complétement lisse dans les points qui correspondent aux saillies pédiculées, la paroi du canal est plissée dans le reste de son étendue. Mais ces plis sont surtout saillants dans la partie terminale du conduit dont la dilatation est assez considérable pour loger une aveline ordinaire. On y trouve encore quelques gouttes d'un liquide clair, un peu filant.

Ce kyste a des parois minces, revenues sur elles-mêmes par suite probablement de l'évacuation du liquide, puis-

qu'une traction médiocre en fait disparaître les plis.

La cavité kystique est séparée de celle du conduit galactophore par un repli qui la délimite assez nettement, mais insuffisant, toutefois, pour empêcher une communication immédiate entre ces deux cavités.

Examen microscopique. — Le liquide contenu dans la dilatation kystique renferme des éléments divers : épithéliums et leucocytes en voie de dégénérescence graisseuse.

Les végétations offrent sur leur surface de petits corpuscules maintenus par un pédicule étroit et filiforme; on constate l'existence d'un *épithélioma glandulaire* (1) à la période de début. Le tissu conjonctif est peu abondant.

9° Épithélioma intra-canaliculaire.

Le début de cette variété de tumeurs n'a pas été absolument insidieux, dans les faits que nous avons pu observer. Nous avons vu que si les malades avaient atteint, au moment où elles se sont aperçues de l'existence de leur tumeur, l'âge moyen de la vie, on trouve souvent, dans les symptômes qui ont précédé ou accompagné le développement de la production morbide, des particularités intéressantes auxquelles on peut le rattacher.

Si les phénomènes douloureux n'ont présenté rien de spécial et s'ils n'ont pas fixé l'attention des malades, il n'en est pas de même de l'écoulement de sérosité ou d'un liquide lactescent dont la production, longtemps con-

(1) Voir à ce sujet la discussion que nous avons faite de cet examen miscroscopique, lorsque nous avons étudié ces végétations. Nous sommes disposés à croire qu'il s'agissait plutôt de petites végétations papillaires très-ramifiées et dans lesquelles la disposition du revêtement épithélial interpapillaire faisait croire, mais à tort, à l'existence de bourgeons épithéliaux. (Voir page 211.)

tinuée, a été quelquefois caractéristique. Nous renvoyons à ce sujet aux Observations XXIII et XXV.

En général, la tumeur s'est développée lentement, sous forme de petites bosselures arrondies. A côté de celles-ci, il en apparaissait de nouvelles, dans la partie saine de la glande; mais ces dernières étaient reliées aux premières par un pédicule manifeste et finissaient par se confondre avec elles d'une façon complète.

Il a été, en effet, très-remarquable de constater cet envahissement de proche en proche et de le voir s'étendre à la plus grande partie de la glande. Il se faisait successivement de lobules à lobules, de lobes à lobes, en les rattachant les uns aux autres, au fur et à mesure que leur augmentation de volume les faisait arriver au contact. Lorsque chaque lobule primitif a atteint un certain volume, la tumeur n'augmente plus, par suite de l'accroissement indéfini de ces lobules, mais bien par l'adjonction de lobules voisins devenus malades.

Les phénomènes physiques, que donnent le palper et le toucher, sont également le plus souvent caractéristiques.

Les bosselures périphériques de la tumeur restent toujours petites et nettement arrondies; elles ne se ramollissent pas sensiblement; au contraire, leur consistance est dure et elles paraissent compactes.

Phénomène important à noter, la masse unique plus ou moins étalée, formée par la tumeur, paraît plus lourde qu'une tumeur de même volume dont le tissu serait différent. On éprouve manifestement cette sensation lorsqu'on la détache des parties profondes; aussi, à cause de ce poids plus considérable et de cette consistance plus grande du tissu, on dirait que l'on soulève et que l'on palpe une pierre.

La marche du processus morbide est continue; s'il reste longtemps très-lent, on voit manifestement qu'il progresse toujours et se différencie par ce caractère de la plupart des fibromes et des sarcomes, dont la marche est intermittente et se fait, pour ainsi dire, par secousses ou par poussées plus ou moins brusques.

Nous devons bien le reconnaître, aucun des phénomènes que nous venons de signaler n'est bien caractéristique, si ce n'est la forme extérieure, la consistance et le poids de la tumeur.

Il nous suffit d'avoir posé la question. Lorsque de nouveaux faits auront été réunis, il sera peut-être possible de faire une description plus frappante de cet état morbide et de l'étudier sous toutes ses faces.

CHAPITRE III

MARCHE ET PRONOSTIC.

Évolution naturelle des tumeurs bénignes. — Conséquences pronostiques.

La marche des tumeurs bénignes du sein et le pronostic que l'on doit porter sur elles sont intimement liés l'un à l'autre, mais ils varient avec chaque variété de tumeur.

D'une façon générale, lorsqu'une tumeur prend un accroissement rapide, lorsque par conséquent elle présente dans sa structure *beaucoup d'éléments embryonnaires*, elle est dans des conditions très-favorables à une *infection locale* et à un *envahissement progressif des parties voisines*. Cette loi peut s'appliquer à toutes les tumeurs du corps humain.

Le développement des *fibromes* est lent en général. Ces néoplasmes conservent longtemps un petit volume ; et c'est un fait exceptionnel de les voir, dès la première année de leur apparition acquérir des dimensions un peu considérables, celle d'un œuf ou d'une petite pomme.

Leur accroissement se fait, le plus souvent, par une série d'oscillations ou de poussées d'une durée plus ou moins longue, mais très-manifestes. Il n'est pas rare de

les voir rétrograder, se condenser et se réduire tellement dans leur volume que l'on en a vu diminuer de plus de moitié (1); on cite même quelques cas de résorption complète et spontanée.

On attribue très-souvent cette amélioration à l'influence d'un traitement, alors qu'elle n'est que le résultat d'une *condensation spontanée* du tissu propre de la tumeur qui, en se sclérosant, se rétracte et amène ainsi une diminution du volume de la masse morbide.

La disparition complète a été très-rarement observée; elle paraît pouvoir survenir quand il s'agit de tumeurs à leur début. Mais est-elle jamais complète, et ne reste-t-il pas un certain épaississement des lobules qui ont été le siége de l'hyperplasie? Ce fait n'a pas été suffisamment examiné, et c'est une question importante à résoudre.

Un *fibrome*, dont le tissu s'est sclérosé, peut rester ainsi stationnaire pendant de longues années; mais plus tard, au bout d'une période de temps absolument indéterminée, il peut devenir le point de départ d'une poussée nouvelle qui alors prend, assez souvent, une marche rapide. Il se forme des bosselures nouvelles dont l'augmentation de volume est très-rapidement considérable, de telle sorte qu'elles masquent en grande partie, ou même complétement, la tumeur primitive.

Lorsque cet accroissement est régulier et que toutes les bosselures superficielles se développent uniformément, la tumeur, tout en contenant des lacunes, est formée presque en totalité de parties solides.

Au contraire, si le développement de la masse morbide

(1) Broca, *Traité des tumeurs*, t. II, p. 150.

se fait par soubresauts brusques, à l'occasion desquels on voit quelques-unes des bosselures prendre un accroissement beaucoup plus rapide que leurs voisines, on doit supposer qu'il s'est formé, dans la tumeur, des végétations intra-kystiques volumineuses, et qu'il s'est épanché du liquide dans les cavités qui contiennent ces végétations.

Les *fibromes* n'amènent jamais d'envahissement des ganglions, jamais de généralisation. Ils sont gênants, à cause du volume qu'ils peuvent atteindre, et ils inquiètent les malades par leur présence.

Ils offrent toutefois deux dangers dans leur évolution. Ils peuvent s'ulcérer et être alors le point de départ des complications habituelles de l'ulcération, c'est-à-dire de l'érysipèle d'une part, et en second lieu de la suppuration prolongée qui, elle-même, peut être une cause d'épuisement pour les malades.

Dans un certain nombre de cas, ces noyaux, primitivement fibreux, deviennent l'origine d'un travail pathologique déjà signalé par nous, et qui modifie complétement la nature de la tumeur. Ce n'est pas que le tissu ancien et sclérosé se change lui-même en un tissu nouveau différent, mais celui qui se forme à côté de lui, au lieu de passer par la *série de transformations* qui l'amènent à l'état de *tissu conjonctif parfait*, reste *embryonnaire*.

Cette modification dans l'évolution des éléments anatomiques de nouvelle formation donne naissance à un *sarcome* qui prend alors une marche rapide et envahit assez vite une grande partie de la glande mammaire.

Le sarcome primitif est rare dans la mamelle, et lors-

qu'une tumeur glandulaire revêt, dès le début, les caractères qui distinguent cette variété des *tumeurs dites adénoïdes*, ce fait ne se présente guère que chez des femmes jeunes et dont le tissu mammaire, à peine formé, est encore très-voisin de l'état embryonnaire qui accompagne son développement normal. Nous renvoyons à l'Observation XVIII qui est un bel exemple de ce fait.

Le *sarcome mammaire* succède le plus souvent à un *fibrome ancien;* il n'est donc pas étonnant que pendant longtemps il en présente la marche.

Plus tard, lorsque l'*évolution embryonnaire* se produit, les *caractères cliniques se modifient* et l'évolution de la tumeur est bien plus rapide.

Dans le cas de sarcome, le tissu nouveau peut-il se généraliser et, dépassant les limites de la région mammaire, amener une infection de l'économie tout entière?

On doit admettre ce fait d'après Virchow, qui croit que le pronostic des sarcomes mammaires est en relation étroite avec la forme des éléments qui les constituent.

Ainsi, pour cet auteur, le sarcome à petites cellules se généralise rapidement et, à l'appui de cette opinion, il cite des faits où les organes internes et la colonne vertébrale ont été envahis par des tumeurs secondaires dont la structure était identique à celle des tumeurs primitives de la mamelle.

Au contraire, le sarcome à cellules fusiformes ou à corps fibro-plastiques de Lebert aurait une marche plus lente et ne se généraliserait pas.

Nous n'avons pas eu l'occasion d'étudier des sarcomes mammaires à petites cellules, et par conséquent il nous a été impossible de vérifier, à ce point de vue, l'opinion de Virchow. Tous les sarcomes de cette région que nous

avons observés étaient formés de cellules fusiformes; jusqu'à ce jour aucun ne paraît avoir été l'occasion d'une infection à distance.

Cependant, le sarcome fuso-cellulaire peut être dangereux en ce que, si on le laisse se développer en mesure, il finit par *dépasser la capsule fibreuse développe qui le séparait des tissus sains;* on est alors exposé à des répullulations sur place, même en l'absence d'éléments glandulaires dont la présence peut, d'une façon générale, être considérée comme une sorte de cause prédisposante à une récidive locale. Il se produit alors ce qui se passe pour les *sarcomes des autres régions;* la tumeur repullule, parce qu'il est resté au fond de la plaie une zone de tissu infectée dont les éléments avaient subi l'influence de voisinage de la tumeur enlevée. Mais il est rare que, pour les sarcomes mammaires du moins, on ait attendu jusqu'à cette période. Lorsque la question de récidive se pose, on peut toujours la rattacher à ce fait que le chirurgien a pratiqué une *ablation incomplète de la glande mammaire.*

MM. Cornil et Ranvier, en parlant des récidives des sarcomes mammaires, font remarquer que, dans les tumeurs secondaires qui se sont reproduites sur place, on ne trouvait pas toujours des lacunes ou des kystes d'origine glandulaire. Le fait est vrai. Mais dans ce cas on était en présence de noyaux sarcomateux développés en un point infecté, par suite de la rupture de la capsule fibreuse.

Dans d'autres faits de récidive, lorsque dans l'opération première on a respecté le tissu glandulaire non encore envahi par l'altération morbide, les tumeurs secondaires sont la conséquence très-souvent, pour ne pas

dire toujours, de l'envahissement de nouveaux lobules de la glande. On rencontre alors, dans les tumeurs, des cavités lacunaires et des végétations papillaires plus ou moins volumineuses; c'est que la récidive, s'étant développée dans les mêmes conditions que la tumeur primitive, lui devient analogue sinon identique par tous ses caractères anatomiques. (Voir à ce sujet la fig. 32, p. 518.)

On trouve, dans tous les recueils d'observations, des cas qui viennent à l'appui de cette manière de voir. Dans tous ces faits, et ils sont nombreux, on voit que l'opération a consisté dans l'ablation de la tumeur seule, qui d'ailleurs s'est facilement énucléée; le chirurgien par conséquent, paraît n'avoir laissé dans le fond de la plaie aucune parcelle de tissu morbide. Cependant, cette opération qui semblait être complète est suivie le plus souvent de récidive, dans un espace de temps très-court, soit dans le voisinage immédiat de la cicatrice et dans la glande même, soit à distance du point où a porté l'acte opératoire. Cette récidive se caractérise par le développement d'une ou de plusieurs tumeurs, en tout, analogues à la première.

Nous citons, à l'appui de cette opinion, une observation remarquable de cysto-sarcome du sein, opéré par M. Tillaux, et dans laquelle ce fait est caractéristique. En effet, la glande avait été rejetée en haut avec la peau, lors de la première opération, c'est à ce niveau que s'est développée la seconde tumeur qui, par sa nature histologique, était identique à la première.

Observation XXXIV. — Cysto-sarcome du sein droit. — Opération. — Récidive au bout d'un an.

Observation communiquée à la Société anatomique, par M. Herpin, interne de M. Tillaux.

F... (Louise), fermière en Normandie, entre à Lariboisière le 29 mai 1873, service de M. Tillaux, salle Sainte-Jeanne, n° 23. Elle est âgée de cinquante-sept ans et s'est toujours très-bien portée. Elle a eu deux enfants, le dernier il y a vingt ans. Les règles n'ont jamais cessé d'être normales; la ménopause a précédé de trois ans l'apparition de la tumeur du sein. Il y a environ deux ans que la malade s'aperçut qu'il se formait une grosseur dans la partie supérieure du sein droit.

Le jour de son entrée à l'hôpital, la base de la tumeur mesure 78 centimètres de circonférence ; le diamètre vertical a 19 centimètres. C'est depuis quelques mois surtout qu'elle s'est développée avec une grande rapidité. Elle est bosselée, dure. La peau est saine, sauf à la partie externe où elle présente une teinte erythémateuse qu'on peut attribuer aux frottements du bras; elle glisse sur la tumeur. Le mamelon n'est pas rétracté. La mobilité sur les parties profondes est complète.

Cette tumeur paraît très-vasculaire; de nombreux sinus veineux sont creusés dans l'épaisseur de la peau de la superficie du néoplasme. A la partie externe, au point où la peau est erythémateuse et amincie, on constate l'existence de deux ou trois bosselures plus saillantes que toutes les autres; celles-ci sont en même temps fluctuantes.

Aucune douleur ne se manifeste ni spontanément, ni à

la pression. Seul, le poids de la tumeur est gênant pour la malade.

La glande mammaire occupe la partie inférieure et interne de la tumeur; elle paraît complétement saine. Il n'y a pas de ganglions engorgés dans l'aisselle.

Opération. — M. Tillaux procède à l'extirpation le 4 juin. La malade endormie, il commence par faire une incision curviligne, à concavité inférieure, circonscrivant un lambeau de 25 centimètres de large, comprenant la glande mammaire dans son épaisseur. Une deuxième incision curviligne à concavité également inférieure, circonscrit la tumeur à sa partie supérieure, et réunit les deux extrémités de la première incision. La tumeur est alors disséquée de bas en haut et se détache facilement. La mamelle est masquée par une épaisse couche de graisse, qui la sépare de la tumeur.

Depuis le premier coup de bistouri, jusqu'au moment où la tumeur est complétement détachée, il s'écoule deux minutes et quelques secondes. La sous-clavière est comprimée pendant l'opération; l'hémorrhagie est très-peu abondante et quelques vaisseaux seulement sont tordus. Le lambeau inférieur s'adapte exactement dans l'incision supérieure, de telle sorte qu'on peut les réunir par des points de suture, après avoir placé un tube à drainage à la partie inférieure de la plaie qui mesure 13 centimètres de long.

Examen de la tumeur. — Elle pèse douze livres et demie. A la coupe elle offre tous les caractères du cystosarcome.

Au milieu, on trouve une vaste cavité anfractueuse dont l'un des prolongements correspond aux bosselures ramollies de la partie interne. Cette cavité renferme un liquide louche, non visqueux, estimé à 200 grammes en-

viron; un grand nombre de cavités plus petites criblent la tumeur dans tous ses points.

L'examen histologique a été fait par M. Grancher et confirme l'examen macroscopique.

Suites de l'opération. — Elles ne présentent, les sept premiers jours, rien de particulier. On fait chaque matin le lavage des tubes à l'eau alcoolisée.

Le septième jour, un érysipèle se déclare, qui envahit rapidement toute la partie antérieure du thorax, franchit même la clavicule droite pour gagner la partie postérieure de l'épaule; en même temps, une partie, large comme la paume de la main, du lambeau inférieur se sphacèle. Le vingt et unième jour après l'opération, la malade sortait de l'hôpital et sa plaie était presque complétement cicatrisée.

Récidive. — Le 3 octobre 1874 la malade rentre dans le service de M. Tillaux, salle Sainte-Jeanne, n° 21. — A sa sortie de l'hôpital l'année dernière, elle avait repris ses travaux habituels et se servait parfaitement de son bras droit. Aucun signe de récidive n'apparût pendant huit mois. Mais, au commencement d'avril 1874, une nouvelle tumeur, grosse comme une noix, se montre à la partie supérieure et externe de la mamelle. C'est en ce point qu'avait débuté la première tumeur. Depuis cette époque elle n'a cessé de s'accroître. En août et septembre surtout, le développement paraît en avoir été extrêmement rapide.

M. Tillaux constate l'existence d'une énorme tumeur occupant la partie supérieure et externe de la région mammaire. Elle s'étend, en haut, à trois travers de doigt de la clavicule. En dehors, elle se termine à quatre centimètres de l'angle de l'omoplate. Sa forme est assez régulièrement arrondie.

La mensuration pratiquée avec soin donne les résultats suivants :

Circonférence de la base.....	71 cent.
Diamètre vertical.....	20 cent.
Diamètre transversal.....	25 cent.
Diamètre antéro-postérieur.....	21 cent.

Des veines volumineuses, de véritables sinus, sillonnent la superficie de la tumeur. Vers le centre, on constate une cicatrice linéaire due à l'incision pratiquée l'année dernière. Au-dessous de cette cicatrice, se voient deux îlots de tissu cicatriciel résultant du sphacèle dont nous avons parlé.

La tumeur présente une consistance assez ferme dans toute son étendue, excepté à sa partie supérieure et externe où l'on perçoit une fluctuation très-nette due à la présence d'un kyste de la grosseur d'un œuf de dinde. La peau n'est pas adhérente au niveau du kyste. Point de rétraction du mamelon. Comme la première fois, la mamelle entière est saine et rejetée en dedans et en bas. L'indépendance absolue des parties sous-jacentes est également constatée.

Point de ganglions engorgés dans l'aisselle.

L'état général de la malade est excellent. A part quelques élancements qui se sont manifestés depuis quelques jours, il n'y a jamais eu de douleurs.

Opération le 7 octobre. — Le manuel opératoire est exactement le même que la première fois. Le lambeau de peau circonscrit par les deux incisions courbes est large de dix centimètres à sa partie moyenne. Le lambeau inférieur comprend aussi dans son épaisseur la glande mammaire qui, enveloppée d'une épaisse couche de graisse, ne semble atteinte dans aucune de ses parties.

M. Tillaux, renversant le lambeau supérieur, attaque la tumeur par en haut, la fait basculer, et l'énuclée facilement avec les doigts. Les vaisseaux, comme cela a lieu dans les plaies par arrachement, ne donnent que très-peu de sang et l'aide chargé de comprimer la sous-clavière en cas d'hémorrhagie abondante, n'a pas lieu de le faire.

Depuis le premier coup de bistouri jusqu'à la fin de l'extirpation de la tumeur, il ne s'écoule que vingt secondes. Une petite partie du lambeau inférieur, reconnue malade, est détachée avec le bistouri. Un tube à drainage est placé dans le fond de la plaie, dont les deux lèvres sont réunies par des points de suture, excepté dans huit ou dix centimètres de son extrémité interne. Pansement avec de la charpie sèche et compression énergique, pour obtenir, si c'est possible, le recollement immédiat des lambeaux.

Suites de l'opération. Elles sont fort simples. Les lèvres de la plaie, dans les deux tiers externes, se réunissent par première intention. Les lambeaux se sont recollés en grande partie et aujourd'hui, 23 octobre, on enlève le tube qui a servi à faire des lavages à l'eau alcoolisée.

Cette fois il n'y a pas eu de sphacèle d'une portion des lambeaux. Mais, comme il y a dix-huit mois, l'érysipèle a envahi, vers le huitième jour de l'opération, une partie du thorax, et il en reste encore des traces. Toutefois il n'a modifié que très-peu l'état général et local et n'a pas arrêté la marche vers la guérison qu'on peut considérer comme assurée.

Examen de la tumeur. Elle pèse 3800 grammes. *L'examen histologique*, fait par M. Duret, démontre que deux parties distinctes sont à considérer : l'une est formée par la grosse masse de la tumeur; elle est compacte et renferme les éléments du sarcome pur. L'autre

partie, correspondant au voisinage de la mamelle, offre des dilatations des culs-de-sac et des cavités kystiques avec productions papillaires qu'on ne rencontre pas dans la tumeur sarcomateuse précédemment décrite.

Ce qui nous a paru surtout intéressant dans ce cas, c'est la récidive de la tumeur, composée primitivement de cavités kystiques; elle donnait lieu, un an plus tard, à une tumeur presque exclusivement sarcomateuse.

Nous ne pouvons rien dire de ce que deviennent les *myxomes* du sein abandonnés à eux-mêmes. Dans l'observation personnelle que nous rapportons, la marche du processus morbide a été rapide et la tumeur s'est développée en quelques mois. Ce fait ne doit pas surprendre, car on sait, que si des végétations de fibromes ou de sarcomes subissent l'altération muqueuse, le développement de ces parties se fait plus vite que dans le cas où le tissu primitif persiste avec les caractères qui lui sont propres.

L'observation que nous devons à M. le docteur Langlet prouve que les myxomes peuvent envahir la peau et en produire l'ulcération. Nous ne connaissons pas de faits que l'on puisse citer comme exemples venant démontrer la possibilité de la généralisation de tumeurs myxomateuses.

Quant à la récidive, voilà les éléments que nous possédons. Notre malade (Observation XXII) est dans un état parfait de santé, plus de deux ans après l'opération. L'opérée de M. Langlet était dans les mêmes conditions, dix-huit mois après l'ablation de sa tumeur.

Les *épithéliomas intra-canaliculaires* ont en général un accroissement lent et régulier, dans l'état ordinaire des

choses. Mais il paraîtrait, d'après le fait cité par Billroth, qu'il n'en est pas toujours ainsi lorsqu'une cause d'irritation intervient et modifie les conditions de nutrition de la glande mammaire. C'est peut-être à la même cause qu'il faut rapporter la marche rapide de la tumeur qui a été observée par Waldeyer et que cet auteur rattache au cancer vrai, bien qu'il nous semble possible d'émettre des doutes sur la véritable nature de cette tumeur; à notre avis, on peut la considérer comme un exemple d'épithélioma intra-canaliculaire (1).

En dehors de ces conditions défavorables, dues au volume de la masse morbide, ou bien encore à l'existence de certaines irritations physiologiques de la glande qui peuvent se présenter, eu égard à l'âge peu avancé des malades chez lesquelles se développent ces tumeurs, on peut dire que la marche lente de ces épithéliomas intra-canaliculaires et le peu de *tendance* qu'ils *présentent, pendant longtemps, à dépasser la zone conjonctive qui les sépare des lacunes lymphatiques, leur assure une bénignité assez grande*, relative il est vrai; mais elle disparaît, en effet, dès que la barrière épaisse qui forme la capsule fibreuse, est dépassée.

Nous devons avouer que les faits observés par nous ne sont pas assez nombreux pour que, en dehors des conditions anatomiques sur lesquelles nous avons suffisamment insisté, nous puissions établir des lois générales.

(1) Waldeyer, *Archives de Virchow*, t. LI. Berlin, 1872.

La tumeur amputée avait le volume du poing; on pouvait à la coupe faire une triple distinction; une partie était formée par du tissu mammaire normal, une autre par un noyau squirrheux, gros comme une noix, appliqué immédiatement sur le tissu glandulaire sain, en troisième lieu un espace traversé de lacunes kystiques, à l'intérieur desquelles il y avait une abondance de matière médullaire en voie de dégénération.

CHAPITRE IV

DIAGNOSTIC

Diagnostic différentiel — avec la tumeur imaginaire, — avec le cancer de la mamelle, — avec les autres tumeurs de la région mammaire.

Reconnaître la véritable nature d'une tumeur du sein est souvent chose facile; mais, dans certains cas, ce diagnostic devient d'une difficulté très-grande, car les *tumeurs dites adénoïdes du sein* présentent, suivant la variété anatomique du tissu qui les constitue, suivant aussi leur volume, leur consistance et la période de développement à laquelle elles sont arrivées, une série de modifications dans leurs caractères extérieurs qui peuvent les faire confondre avec d'autres tumeurs développées dans la même région ou dans son voisinage immédiat. C'est ainsi que des *lipomes*, des *tumeurs scrofuleuses mammaires*, une *gomme syphilitique*, des *kystes hématiques*, le *galactocèle* et surtout les *tumeurs carcinomateuses* dans toutes leurs variétés, peuvent être confondues avec chacune des formes anatomiques que nous avons étudiées et que nous avons vu, dans quelques cas, être si différentes les unes des autres.

1° DIAGNOSTIC DIFFÉRENTIEL AVEC LA TUMEUR IMAGINAIRE.

Avant de chercher comment il est possible de résoudre chacune de ces questions particulières, il en est une qui doit d'abord occuper notre attention. Nous voulons parler de celle qui se présente à l'esprit de tout chirurgien lorsqu'il examine un sein : existe-t-il réellement une tumeur ? L'état morbide dont se plaint la malade n'est-il pas imaginaire? Il ne faut pas croire qu'il soit inutile d'appeler l'attention sur ce point, car on voit fréquemment des femmes redouter tellement le développement d'une tumeur dans le sein qu'elles se figurent y trouver quelque chose d'insolite, une modification quelconque, qui, à leurs yeux, représente ce qu'elles craignent par-dessus tout. En un mot, des exemples de *tumeurs mammaires imaginaires* se présentent quelquefois, et il n'est pas absolument impossible d'avoir à éclaircir de pareils cas. Aussi, cette question doit être résolue, avant toute étude complète sur le diagnostic des tumeurs de la mamelle.

Les causes qui peuvent induire en erreur sont multiples et reposent sur la crainte vive qu'éprouvent beaucoup de femmes de voir se développer dans le sein une tumeur qui serait l'occasion d'une opération sanglante. Pour peu qu'un traumatisme même léger, qu'une douleur plus ou moins persistante, qu'une sensation anormale éveille leur attention et la fixe sur ce point, elles réclament aussitôt un examen chirurgical. Il arrive alors fréquemment que la malade et même quelques médecins, peu habitués aux explorations minutieuses, commettent l'erreur qui consiste à prendre le tissu mammaire normal, saisi entre les

doigts, pour une production morbide, tandis que s'ils l'exploraient dans un sens absolument différent, ils ne retrouveraient plus l'engorgement dont ils avaient cru constater l'existence.

Velpeau a bien déterminé les causes de cette méprise, et la manière dont elle se produit. « Si, dit-il, pour ap-
» précier ce qu'elle contient, on saisit la mamelle par
» l'un de ses diamètres transverses ou l'un des points de
» sa circonférence, si l'on cherche à en embrasser une
» portion entre les doigts pour apprécier soit la forme,
» soit le volume, soit la consistance ; la première idée qui
» frappe, c'est qu'une tumeur squirrheuse ou une tumeur
» quelconque existe là, cela tient à ce que, ainsi prise
» entre deux doigts qui ne lui permettent pas de fuir d'un
» côté pendant qu'on la presse de l'autre, la mamelle
» semble douée d'une consistance considérable et à la-
» quelle on ne s'attendait pas ; d'un autre côté, des lobules
» plus gros ou enveloppés de tissus plus serrés que quel-
» ques autres donnent tout d'abord la pensée d'une
» tumeur distincte... »

Ainsi que le fait remarquer très-judicieusement Velpeau, on échappe à cette méprise en procédant différemment, et si dans une glande on a perçu la sensation qu'il décrit si bien, pour rectifier cette erreur du palper, il suffit d'abandonner la mamelle saisie entre les doigts et de l'explorer en place sur la paroi thoracique. Voici d'ailleurs comment il conseille de procéder : « Les doigts d'une
» main soutenant à peine la circonférence de la glande,
» on en presse doucement les différentes régions en ap-
» puyant les doigts de l'autre main sur la face antérieure
» ou cutanée, de cette façon, si la mamelle est saine, on
» n'y aperçoit rien que de naturel. »

Ce n'est qu'après avoir successivement employé les deux modes d'exploration du tissu mammaire et après avoir comparé la glande, supposée malade, à celle du côté sain, qu'il sera possible d'admettre ou de rejeter l'idée d'un état morbide de cette glande et l'existence d'une tumeur dans la mamelle et d'une véritable production néoplasique.

2° DIAGNOSTIC DIFFÉRENTIEL AVEC LE CANCER DE LA MAMELLE.

Lorsque, par la méthode d'exploration que nous venons d'indiquer d'après Velpeau, on est arrivé à la conviction qu'il existe une tumeur dans le sein, on doit se demander de quelle nature est la tumeur dont on a constaté l'existence.

Parmi les différentes variétés de tumeurs que l'on peut rencontrer dans cette région il en est une, le *carcinome*, qui préoccupe à juste titre et la malade et le médecin : c'est celle qu'il faut reconnaître et déterminer de bonne heure lorsqu'elle existe, afin de pouvoir agir sans retard et avec de véritables chances de succès.

Dans un certain nombre de cas le diagnostic est facile et pour ainsi dire évident; mais souvent aussi certaines formes particulières des *tumeurs dites adénoïdes* peuvent facilement être confondues avec *quelques variétés de carcinome*. Il faut donc établir les bases de ce diagnostic différentiel, d'abord à un point de vue général, puis plus tard considérer avec soin chacune des formes spéciales des *tumeurs dites adénoïdes* et chercher les caractères qui les différencient chacune des différentes variétés du cancer.

Les *tumeurs dites adénoïdes*, considérées dans leur ensemble, se différencient des cancers du sein et par *la manière dont elles se produisent* et par *le siége* où elles se développent, par *l'âge des malades*, par les *différentes sensations physiques* que donne l'exploration manuelle de la région affectée, par l'*aspect extérieur de la peau* à ce niveau, par *la marche de la maladie*, et enfin par les *phénomènes de voisinage* et d'*envahissement à distance* si habituels dans les carcinomes, pour ne pas dire constants, alors que cet état morbide existe depuis quelque temps.

Nous avons vu que les *tumeurs dites adénoïdes* s'étaient développées quelquefois sous la dépendance d'une lésion traumatique du sein dont on avait pu suivre dès le début l'action évidente; que dans d'autres cas plus nombreux on trouvait, comme cause de leur formation, un *trouble de la menstruation* ou une *perturbation dans le fonctionnement de l'appareil mammaire*, au moment de la *lactation* ou de la *grossesse*.

Si l'action de ces causes n'a pu toujours être retrouvée d'une façon évidente, elle est très-manifeste dans un certain nombre de cas. En est-il de même pour le carcinome du sein? Nous ne le croyons pas, et les faits connus jusqu'à ce jour ne sont pas assez probants pour nous forcer à l'admettre. Loin de là, si dans un certain nombre de faits les malades rattachent le début de leur tumeur à un traumatisme, on voit souvent lorsqu'on vient à analyser de près les circonstances accessoires qui ont accompagné cette action traumatique, qu'elle s'est produite plusieurs mois ou plusieurs années avant l'apparition de la tumeur, que le plus souvent elle n'a été suivie, dans les premiers

temps, d'aucun phénomène tangible immédiat de quelque valeur, de telle sorte qu'il est difficile de rattacher logiquement la production d'une tumeur à une cause aussi vaguement déterminée.

Il faut ajouter à toutes ces considérations que, dans un certain nombre de cas, le traumatisme du sein n'a été que la cause de la découverte de la tumeur, en appelant l'attention de la malade sur la région blessée. Toutefois, il faut bien le reconnaître, cette restriction s'applique à toutes les variétés de tumeurs du sein, qu'elles soient *bénignes* ou *malignes*.

Lorsque nous avons recherché quelles étaient les différentes régions de la glande mammaire qui devenaient le plus habituellement le point de départ des *tumeurs dites adénoïdes*, nous avons vu, en dépouillant nos observations, que toutes les parties de la glande pouvaient donner naissance à ces produits néoplasiques, mais que cependant la demi-circonférence externe et la face antérieure de la mamelle étaient plus fréquemment atteintes que les autres régions.

Le carcinome, à ce point de vue, se différencie un peu de ces tumeurs. Il peut naître dans toutes les parties de la glande et il ne semble pas affecter, comme point d'origine spécial, telle ou telle région plus particulièrement que telle autre.

En général, c'est au milieu même de la mamelle qu'il débute, et ses rapports avec le tissu glandulaire sont tels qu'il est impossible d'isoler de ce tissu un noyau carcinomateux, même assez volumineux, à cause des nombreuses irradiations envoyées dans tous les sens par le néoplasme.

Lorsque le carcinome débute par plusieurs nodules isolés et que l'on se trouve en présence de la forme clinique que Velpeau a désignée sous le nom de *squirrhe disséminé*, on pourrait le confondre avec des *fibromes multiples*. On distinguera ces deux formes morbides en ce que chaque noyau, appartenant au squirrhe disséminé, est, comme dans le cas précédent, aussi difficilement isolable des parties qui l'environnent que s'il s'agissait d'une tumeur unique. En outre, au fur et à mesure que les noyaux se réunissent, il s'en développe de nouveaux à la périphérie et à une certaine distance des premiers. Enfin, les limites de la glande sont souvent dépassées d'emblée ; quelques-uns des nodules carcinomateux apparaissent dans le tissu cellulaire sous-cutané et adhèrent à la face profonde de la peau, alors qu'ils sont encore d'un très-petit volume.

La présence de ces nodules en dehors de la zone du tissu glandulaire, lorsqu'on hésite sur la véritable signification pathologique de ceux qui se sont développés dans la mamelle elle-même, est d'une grande valeur au point de vue du diagnostic et doit faire admettre la nature carcinomateuse des néoplasmes. Ce qui augmente la valeur de ce signe, c'est que le squirrhe disséminé s'observe quelquefois chez des femmes jeunes, entre trente et quarante ans, et l'on sait qu'à cet âge il n'est pas rare de rencontrer aussi des faits de *tumeurs dites adénoïdes* multiples, disséminées dans une même glande mammaire.

L'observation qui va suivre est un exemple de *fibromes multiples*, capable de faire saisir les différences qui existent entre cette lésion et le *squirrhe disséminé*.

Observation XXXV. — Fibromes circonscrits multiples avec végétations intra-canaliculaires et dilatations kystiques.

Observation communiquée par MM. Zambianchi et Martinet, internes de l'hôpital

La nommée N..., âgée de vingt-huit ans, est d'une bonne santé habituelle, bien réglée et n'a pas encore eu d'enfants.

Elle s'est aperçue, il y a cinq ou six mois, du développement d'une tumeur dans le sein gauche, en dehors et au haut du mamelon. Cette tumeur était spontanément très-douloureuse à la pression. Elle ne présentait d'adhérences ni à la peau ni à la glande; elle roulait sous le doigt et se déplaçait très-facilement. Il n'y a pas eu d'écoulement par le mamelon, mais la tumeur devenait plus douloureuse au moment des règles.

Il y avait dans le même sein une seconde petite tumeur, grosse comme une noisette, située en dedans du mamelon.

Dans le sein droit il en existait trois du même volume, mais ni l'une, ni les autres n'étaient encore l'occasion de phénomènes douloureux. Elles étaient situées à la périphérie de la glande et présentaient ce caractère commun d'être très-mobiles et non adhérentes à la peau.

M. Guyon se contente d'enlever la plus volumineuse; l'opération consiste dans une simple incision faite sur la peau; la tumeur alors s'énucléa très-facilement et jaillit du tissu cellulo-adipeux.

La femme était guérie quinze jours après.

Examen de la pièce. — La tumeur est du volume d'un œuf de poule, bosselée, formée par un tissu blanc jaunâtre, rosé par place. Elle est parfaitement enkystée dans une coque mince. A la coupe le tissu est dur et résiste

au scalpel; on ne trouve pas, sur la surface de section, de kystes contenant du liquide, mais il existe de petites cavités du volume d'un pois remplies de végétations papillaires.

Examen microscopique. — Le stroma de la tumeur est constitué par du tissu conjonctif fibreux déjà ancien et fibroïde par place; il est très-hypertrophié et éloigne d'une façon considérable les éléments glandulaires les uns des des autres.

Ces éléments glandulaires sont très-modifiés; ils sont dilatés, déformés et donnent naissance à des lacunes irrégulières dans lesquelles proéminent des végétations arrondies, sessiles ou encore peu pédiculées. La membrane limitante qui revêt les végétations rudimentaires est recouverte d'un épithélium cylindrique.

C'est en résumé un *fibrome avec formations kystiques.*

Est-il vrai que l'on doive accepter l'opinion généralement reçue que, lorsqu'il y a doute sur la nature d'une tumeur du sein, il faut s'en rapporter, pour arriver à une certitude, à *l'âge* qu'avaient les malades à l'époque où sont apparues ces tumeurs? Doit-on, dans ces cas douteux, considérer comme *carcinomateuses* celles qui ont débuté après cinquante ans, tandis qu'il faudrait ranger parmi les *tumeurs dites adénoïdes*, celles qui ont apparu avant trente ans?

D'une façon générale cette opinion est vraie, mais elle souffre de nombreuses exceptions, ainsi que le démontre le tableau que nous avons dressé de toutes nos observations, où on peut voir qu'un assez grand nombre de *tumeurs dites adénoïdes* ont débuté dans l'âge moyen de la vie, entre trente-cinq et quarante-cinq ans.

D'un autre côté, on connaît un certain nombre de faits de *carcinomes du sein* chez des femmes jeunes et dépassant à peine l'âge de trente ans. Aussi croyons-nous que cette considération de *l'âge* des malades, au moment où a débuté la tumeur, ne peut avoir de valeur que dans les cas où il s'agit de malades ou très-jeunes ou très-âgées.

Les moyens de diagnostic que nous venons de comparer entre eux ne nous ont donné que peu de renseignements et ne nous ont amené le plus souvent qu'à des conclusions plus ou moins probables; mais on ne peut en dire autant de ceux qu'il nous reste à étudier.

La *tumeur dite adénoïde* est facile à isoler des parties voisines; elle glisse et roule sous le doigt; on peut la séparer complétement du tissu de la glande auquel elle n'est reliée que par un pédicule plus ou moins grêle, mais toujours assez mince et assez long pour permettre à la tumeur des mouvements faciles et même très-étendus dans tous les sens. Cette *mobilité* se conserve toujours, même lorsque le néoplasme prend un volume considérable.

En est-il ainsi pour le cancer? Nous pouvons répondre immédiatement que non. Le carcinome du sein d'un petit volume, alors même qu'il revêt la forme d'un noyau arrondi, ne s'isole jamais facilement du tissu glandulaire qui l'entoure. On sent par le palper que son contour n'est pas net et tranché comme pour l'autre espèce de tumeur. Il ne roule pas sur les parties saines de la glande avec facilité. Ce *caractère d'adhérence aux parties avoisinantes* est bien certainement le *meilleur signe diagnostique du carcinome.*

On s'explique facilement la cause qui produit cette

adhérence, lorsqu'on réfléchit au mode de développement des noyaux cancéreux et à la manière dont ils progressent et s'accroissent.

On sait en effet, ainsi que le démontre l'anatomie pathologique, que les nodules cancéreux *sont entourés par des zones multiples de tissu conjonctif déjà malade* qui se confondent avec les tissus ambiants.

Nous sommes loin de retrouver dans cette disposition anatomique l'*analogie de la capsule fibreuse mince*, et si *nettement isolable*, qui enveloppe les tumeurs dites adénoïdes.

Lorsque le *carcinome* a commencé à subir, dans ses parties les plus anciennes, cette régression atrophique qui appartient en propre au squirrhe, ce phénomène de l'adhérence devient bien plus marqué; il s'étend aux parties profondes elles-mêmes et aux tissus qui sont en dehors de la glande. Ces adhérences sont dues aux irradiations divergentes que le tissu morbide envoie dans différents sens et qui traversent les couches cellulo-adipeuses ambiantes, sous forme de tractus fibreux, blancs, opaques, plus ou moins épais.

Les *tumeurs dites adénoïdes* présentent-elles le même phénomène d'adhérence à la peau, à la glande et aux parties profondes, quel que soit leur volume, quels que soient les phénomènes pathologiques qu'elles aient présentés?

On ne peut répondre à cette question d'une façon absolue. L'adhérence à la peau est exceptionnelle et, dans nos observations, nous ne l'avons rencontrée qu'une seule fois, alors qu'il s'agissait d'une tumeur myxomateuse dans laquelle l'altération muqueuse avait envahi la face profonde de la peau. Mais, sur d'autres tumeurs, de beaucoup plus grosses que les plus volumineux cancers, bien

que des ulcérations se fussent produites, on n'a pu arriver à trouver une véritable adhérence par continuité de tissu entre la peau et le produit morbide.

En effet, que constate-t-on au niveau des bosselures les plus proéminentes? La peau est devenue lisse et tellement distendue qu'elle s'est amincie d'une façon remarquable, et cependant si, immobilisant la tumeur, on saisit le tégument cutané, on peut le faire glisser suffisamment pour s'assurer de son indépendance et de sa mobilité. On observe une mobilité analogue sur les couches profondes : la tumeur glisse sur le grand pectoral d'autant plus facilement qu'elle est plus volumineuse, et quelquefois elle est repoussée en avant et se trouve séparée de ce muscle par la bourse séreuse de M. Chassaignac plus développée que d'habitude et parfois distendue par du liquide. Nous en avons cité un exemple remarquable recueilli dans le service de M. le docteur Després (voir Obs. III, page 152).

Quand les *tumeurs dites adénoïdes* sont petites, la *consistance* de la masse morbide est en général dure et résistante, presque chondroïde; si les *noyaux cancéreux* ont un volume peu considérable, les sensations tactiles perçues sont en général peu différentes des précédentes. Mais dans le cas où l'une et l'autre de ces formes morbides ont pris un accroissement notable, les différences s'accentuent bien davantage.

Lorsqu'en effet une *tumeur dite adénoïde* présente un volume assez considérable pour amener une déformation appréciable de la région mammaire, on y trouve des points où la consistance du tissu est aussi dure qu'au début, tandis qu'en d'autres points tout à fait voisins on

perçoit une sensation de mollesse qui se rapproche quelquefois même de la fluctuation.

Dans le *carcinome*, au contraire, cette différence si tranchée entre les sensations tactiles éprouvées ne se remarque pas aussi franchement. L'impression perçue par le toucher est sensiblement la même dans toute l'étendue de la masse morbide, que la tumeur soit petite ou volumineuse.

Quelques-unes de ces tumeurs sont dures et restent dures malgré leur accroissement de volume; ce sont des squirrhes. D'autres sont moins denses, plus molles, mais elles présentent ce caractère dès les premiers temps de leur apparition et, si plus tard, cette mollesse devient plus grande lorsqu'elles ont atteint un volume considérable, des modifications importantes, survenues dans la texture de la peau et dans les autres caractères extérieurs de la tumeur, empêchent toute erreur à leur sujet.

En effet, lorsque la peau, est envahie par le processus morbide, s'il s'agit d'un encéphaloïde, la consistance du tissu de nouvelle formation est uniforme dans toute son étendue, elle est presque molle, bien que l'on ressente l'impression d'un tissu compact, mais dont les parties constituantes n'ont pas de résistance individuelle; en outre on ne retrouve pas ces alternatives de dureté et de mollesse fluctuante que l'on rencontre toujours lorsqu'il s'agit d'un sarcome kystique volumineux.

Il n'y a qu'un *seul cas* où une erreur soit possible, en se fondant sur *ce seul caractère;* c'est celui dans lequel un carcinome mou, étant devenu le siége d'hémorrhagies interstitielles étendues, il s'est formé, dans l'intérieur des noyaux cancéreux, des kystes hématiques plus ou moins considérables. Ces derniers peuvent assez bien simuler, par

on voit qu'on en peut produire de nouveau la saillie.

Dans le *carcinome*, au contraire, la manière dont le mamelon se déforme, le processus par lequel il disparaît dans la masse morbide, est absolument différent. La saillie qu'il présente à l'état normal diminue, la peau qui le recouvre devient rugueuse à un tel point qu'il paraît formé par plusieurs petits tubercules cutanés inégaux en volume et en saillie. Puis, les dépressions qui séparent ces sortes de tubercules augmentent de profondeur, la rétraction des tractus fibreux qui partent du centre de la tumeur et qui arrivent à la face profonde du mamelon se prononce davantage. Le mamelon disparaît ainsi, peu à peu, d'une façon irrégulière et reste fixé profondément d'une manière permanente, d'une part à cause des adhérences qu'il contracte avec le tissu morbide et d'autre part à causede l'épaississement qu'a subi la peau, devenue par suite plus immobile.

Il est une autre altération que présente quelquefois la peau qui recouvre les tumeurs carcinomateuses du sein, alors qu'elles ont pris un volume considérable; cette altération qui n'a pas été signalée jusqu'à ce jour consiste en petites *saillies linéaires d'une nature toute particulière* (1).

Dans ce cas la peau, épaissie et comme œdémateuse, présente sur une étendue plus ou moins considérable, de *petites saillies linéaires* au niveau desquelles elle est plus *claire*, plus *blanche* et plus *transparente*. Cet aspect particulier est dû à la *formation de varices lymphatiques*

(1) Nous avons trois faits de cancers du sein qui ont appelé plus particulièrement notre attention sur ce point. Le premier a été observé dans le service de M. Labbé en 1873, les deux autres sur des pièces provenant du service de M. Trélat, 1873 et 1874.

cutanées. Il ne se présente jamais que lorsqu'il s'agit d'un carcinome mammaire arrivé à une période telle que les ganglions axillaires sont envahis et que leur engorgement amène la *rétention de la lymphe* dans les radicules cutanées de cette partie du système lymphatique.

Ces différences si remarquables, dans l'apparence extérieure et la texture du tégument cutané, importent au point de vue du diagnostic et sont en relation, ainsi qu'on le voit, avec un phénomène dont la valeur n'est pas moindre pour le pronostic. Nous voulons parler de l'*intégrité des ganglions de l'aisselle* dans un cas, mis en regard de *leur envahissement rapide* dans l'autre.

Lorsqu'il s'agit de *tumeurs dites adénoïdes* on ne voit jamais les ganglions axillaires se tuméfier et indiquer, par cette augmentation de volume, un envahissement de leur tissu par le produit morbide. Même lorsque la tumeur est volumineuse et ulcérée, on ne trouve rien de particulier du côté de l'aisselle.

Si, au contraire, il s'agit d'un *carcinome* en est-il de même? On peut répondre non, hardiment.

Dès que le *néoplasme carcinomateux* a pris un volume même peu considérable, mais suffisant pour attirer l'attention, il n'est pas rare de trouver déjà des ganglions engorgés, situés immédiatement en arrière du bord inférieur du grand pectoral. Si, à travers la peau, on n'en sent pas toujours, on peut quelquefois en trouver de plus volumineux qu'à l'état normal, lorsque l'incision cutanée suffisamment prolongée permet d'explorer l'aisselle à découvert.

Plus tard, lorsque la tumeur est devenue plus volumineuse encore, lorsqu'elle a envahi la peau, les ganglions

sont devenus très-faciles à reconnaître et souvent même on peut suivre par le palper les cordons lymphatiques engorgés qui, partant de la tumeur, arrivent jusque dans l'aisselle. C'est toujours le long du bord inférieur du grand pectoral qu'il faut rechercher ces varicosités et ces petites bosselures généralement faciles à sentir.

Il est un fait dont on doit être prévenu pour ne pas être exposé à méconnaître l'engorgement ganglionnaire, c'est que quelquefois les ganglions malades se sclérosent, se calcifient et, subissant une rétraction consécutive considérable, peuvent ne pas être perçus ou du moins le sont très-difficilement. Aussi, dès que l'on a senti le plus léger engorgement ganglionnaire dans l'aisselle, il ne faut pas se faire d'illusion : l'envahissement du système lymphatique est toujours beaucoup plus considérable que les apparences extérieures ne pourraient le faire supposer.

Si tous ces éléments réunis ne suffisent pas pour éclairer le chirurgien dans son appréciation, il faut alors se dresser aux renseignements fournis par les commémoratifs et la marche de la tumeur.

Une *tumeur dite adénoïde* débute, en général, à une époque de la vie peu avancée, et pour la plupart elles restent longtemps indolentes sans prendre un grand accroissement. Lorsqu'elles augmentent de volume, c'est le plus souvent par secousses brusques, par poussées successives dont les saccades sont séparées par un long espace de temps. Elles n'altèrent jamais la santé générale que lorsqu'elles sont arrivées à la période d'ulcération, et encore dans ce cas, l'amaigrissement des malades est dû à la perte considérable de liquides qu'elles subissent, à

l'abondance de la suppuration, et l'on ne retrouve dans cet état morbide, aucun des signes si connus de la cachexie cancéreuse et de l'infection générale.

Lorsqu'il s'agit *d'un cancer*, on remarque rapidement, dans un grand nombre de cas, une altération notable de la santé. Les malades maigrissent, jaunissent, longtemps même avant que l'ulcération de la tumeur puisse expliquer ces modifications profondes de la vitalité. Si, parfois, on ne constate pas tout de suite cette atteinte grave portée à la santé, c'est que l'on est en présence de cancers atrophiques dans lesquels le tissu morbide se sclérose, se détruit en partie et devient inerte, au fur et à mesure qu'il s'en forme de nouveau. Dans ce cas, l'envahissement des ganglions est tardif et lent, à cause même de la disposition des lymphatiques, et parce que l'évolution lente du processus morbide tend à effacer la cavité des lacunes lymphatiques qui avoisinent les alvéoles cancéreuses.

Il est un *certain nombre de circonstances*, qui viennent *compliquer le diagnostic*, et en présence desquelles il est permis de rester embarrassé.

Par exemple, on rencontre quelques formes particulières de *fibrome diffus* de la mamelle arrivé à la *période de rétraction cicatricielle*. Lorsqu'on compare les modifications, apportées par cet état anatomique à l'aspect extérieur du sein, avec celles qui succèdent à un *squirrhe atrophique*, il peut être difficile de se prononcer. Dans les deux cas, le sein est rétracté, bosselé, induré, la peau est collée contre la tumeur et le mamelon peut être déformé.

S'il s'agit d'*un fibrome diffus*, la femme sera jeune, la maladie aura débuté par des phénomènes fébriles et un

énorme engorgement du sein auquel aura succédé l'état actuel.

Dans le cas de *squirrhe atrophique*, la malade est âgée, a dépassé la cinquantaine, car cette forme de squirrhe est réservée aux vieilles femmes. La tumeur, petite à son début, a envahi progressivement tout le sein; enfin elle a présenté dès le commencement en un point très-localisé la déformation caractéristique, déformation qui se généralisera plus tard, au fur et à mesure que la mamelle sera envahie dans toute son étendue.

Peut-on différencier *du carcinome vrai* cette variété de tumeurs que nous avons désignée sous le nom d'*épithélioma intra-canaliculaire*? Nous ne pouvons répondre actuellement d'une façon bien affirmative, à cause du trop petit nombre de faits qu'il nous a été donné d'étudier.

Il nous semble cependant que *l'épithélioma* présente, dès le début, la forme lobulée, conserve très-longtemps son indépendance des parties voisines et se rapproche des véritables tumeurs d'origine conjonctive par la manière dont il glisse sur les parties profondes et sur la peau. Il laisse longtemps les ganglions indemnes de toute altération, et au fur et à mesure qu'il s'accroît en volume, il conserve son apparence lobulée, ce qui le différencie du *carcinome même encéphaloïde* qui, bien que formé de nodules arrondis, ne tarde pas à se confondre avec les parties voisines.

Les seuls caractères par lesquels il se rapproche du cancer, c'est la consistance uniforme du tissu morbide au palper, même lorsqu'il a acquis un gros volume; c'est la pesanteur de la tumeur que l'on sent manifestement formée d'un tissu compacte.

Enfin, nous devons en dernier lieu chercher à établir le diagnostic différentiel dans le cas d'*ulcération de la tumeur*.

Quand les *tumeurs dites adénoïdes* ont perforé la peau, elles présentent un aspect qui, le plus souvent, permet de les distinguer à première vue des *tumeurs carcinomateuses*.

Dans la *tumeur dite adénoïde* l'ulcération qui a été lente à se produire provient de ce qu'il y a eu une compression tellement considérable de la peau, que cette membrane a perdu toute vitalité et est tombée en gangrène par plaques étendues.

Dans le *cancer* au contraire, l'ulcération succède toujours à l'*envahissement de la peau par les produits néoplasiques;* il n'y a pas seulement adhérence de la peau aux masses morbides plus profondes, mais il y a de plus *propagation de l'altération cancéreuse au derme cutané*, et cet envahissement de la peau a été annoncé par les modifications si remarquables, que nous avons décrites, dans sa texture, dans son apparence extérieure et dans sa consistance; la peau avant de s'ulcérer a fait partie intégrante du néoplasme.

Dès que les tissus néoplasiques ont fait issue au dehors, on constate bien dans certains cas des analogies grossières avec ce que l'on observe dans les *tumeurs dites adénoïdes*, mais à côté on trouve des différences notables.

Ces analogies, sans être frappantes, sont toutefois assez accusées lorsqu'il s'agit, par exemple, de comparer les végétations provenant d'un *cancer encéphaloïde* à celles qui appartiennent à *un sarcome*.

Dans les deux cas elles sont volumineuses et facilement saignantes, leur coloration est rouge foncée, violacée et

en rapport avec un développement vasculaire très-considérable.

Mais, si l'on y regarde de plus près, on voit que ces ressemblances sont très-superficielles.

Lorsqu'il s'agit *d'un sarcome*, les végétations sont pédiculées et s'enfoncent dans une cavité toujours considérable, en sorte que *le pédicule* qui les rattache à la masse malade principale *peut être contourné* dans la profondeur avec l'extrémité d'un stylet enfoncé dans la poche qui contenait primitivement ces végétations; en outre, elles n'adhèrent en aucune façon à la périphérie de l'ulcération.

Si dans le *carcinome encéphaloïde* elles présentent le même aspect de champignon étalé et élargi au-dessus de la peau, on constate manifestement que, par leur base, elles se continuent directement, *au niveau de la perte de substance de la peau*, avec la partie principale de la tumeur et avec le tégument cutané, dont les parties voisines ont été envahies par le tissu néoplasique, sur une étendue plus ou moins considérable. Il en résulte que le pourtour de l'ulcération n'est pas *décollé*, comme dans le cas des *tumeurs dites adénoïdes;* il est au contraire *induré, épaissi et adhérent à la tumeur.*

Il n'est pas nécessaire de comparer les autres formes d'ulcération; le cas que nous venons d'envisager est le seul dans lequel l'erreur eût pu être possible.

OBSERVATION XXXVI. — Fibro-sarcome kystique du sein. Issue d'énorme végétations à travers la peau ulcérée.

Observation présentée par M. Hubert, interne des hôpitaux à la Société anatomique.

Louise, âgée de trente-quatre ans, est admise à l'hôpital Beaujon (service de M. Dolbeau) pour une tumeur du

sein. Cette femme est mariée, mais n'a pas eu d'enfants. Le début de son affection remonte à six ans environ.

Vers cette époque, elle découvrit un jour, par hasard, dans la partie supérieure et externe de la mamelle gauche, une petite grosseur arrondie comme une glande parfaitement immobile et tout à fait indolente. Cette production, d'abord stationnaire, s'accrut ensuite peu à peu, jusqu'au point d'atteindre le volume d'une grosse pomme. Depuis lors, c'est-à-dire depuis deux ans, l'augmentation de son volume fut beaucoup plus rapide surtout dans les deux mois qui précédèrent son entrée à l'hôpital. Le sein malade présente alors le volume d'une tête d'adulte, faisant ainsi une saillie considérable qui se rétrécit au point où elle repose sur la paroi thoracique. Cet étranglement quoique prononcé forme une sorte de pédicule encore très-large (33 centimètres de circonférence.)

Au moment des règles qui sont parfaitement normales, comme abondance et comme durée, la tumeur augmente sensiblement de volume, puis devient douloureuse.

Vers cette époque se produit aussi quelquefois l'écoulement, par le mamelon du côté malade, d'un liquide jaune citrin. La quantité du liquide ainsi écoulé varie entre une et deux cuillerées à bouche environ.

Lorsque la malade entre dans les salles on constate sur le sein gauche l'existence de deux ulcérations étendues séparées l'une de l'autre par un pont de tissu resté sain.

A travers les perforations, font saillie des bourgeons grisâtres et sanieux qui laissent suinter une sérosité roussâtre et fétide. Ces fongosités soulèvent les bords amincis de la peau qui n'a contracté aucune adhérence, de telle sorte que le *bout d'un stylet peut être promené librement autour du pédicule*. Le tégument externe est en-

core soulevé en plusieurs endroits différents par des bosselures arrondies; à leur niveau existe une coloration bleuâtre de cette membrane qui a conservé cependant sa mobilité.

La tumeur, bien limitée, à contours nets et arrêtés, se déplace facilement sur les parties profondes. Le mamelon n'est pas rétracté.

Il n'existe aucun engorgement ganglionnaire ni sur le bord du grand pectoral, ni dans le creux de l'aisselle.

Malgré l'aspect cachectique de la malade et les douleurs vives qu'elle ressent, la tumeur est considérée comme de bonne nature.

Quelques jours avant l'arrivée de cette femme à l'hôpital, une inflammation assez vive s'était développée au niveau des points ulcérés. Les phénomènes devinrent plus intenses encore, la fièvre très-vive surtout le soir; l'apparition de quelques frissons détermina une intervention immédiate.

Les parties malades furent enlevées sans difficulté par une incision elliptique et l'on put ainsi conserver assez de téguments pour couvrir cette large perte de substance. La dissection s'opéra presque par simple décollement; la malade ne perdit que peu de sang.

Les parties enlevées atteignent le poids de onze livres et sont comme entourées d'*une sorte de capsule* constituée par un tissu cellulaire lâche et filamenteux.

A la surface, et plus particulièrement du côté de la peau se montrent des bosselures demi fluctuantes qui, incisées, donnent issue à un liquide filant, tandis que les parois de ces cavités se montrent hérissées de prolongements en forme de massue.

Ces renflements pédiculés, dont l'aspect rappelle assez

bien les appendices épiploïques du gros intestin, tranchent par leur teinte jaunâtre, par leur aspect muqueux, sur la couleur blanchâtre et sur l'apparence fibreuse du reste des tissus malades, différences qui s'accentuent bien davantage encore quand on pratique une coupe de la tumeur.

L'examen histologique fait par M. Hayem démontre que la masse de la tumeur est constituée par des travées fibreuses entremêlées de tissu sarcomateux, tandis qu'au niveau des franges jaunâtres on rencontre la structure du myxome. Ces végétations semblent avoir pris naissance dans l'intérieur des conduits galactophores *considérablement dilatés.*

Observation XXXVII. — Sarcome végétant. Formations lacunaires. Ulcération de la peau avec issue de végétations polypeuses.

Observation recueillie par M. Reverdin et extraite des bulletins de la Société anatomique.

Pauline B..., âgée de trente-sept ans, lingère, est entrée le 15 mai 1869 à l'hospice Necker, service de M. Guyon, salle Sainte-Pauline n° 3.

Cette femme a toujours été bien portante et est indemne de syphilis; elle est maigre, mais l'a toujours été. Elle a été quatre fois enceinte, a fait une fausse couche, trois couches à terme et n'a nourri que son dernier enfant sans avoir jamais rien éprouvé du côté du sein. On ne retrouve aucun antécédent de famille, aucun traumatisme dont elle se souvienne.

Il y a cinq ans à peu près, elle s'aperçut qu'il y avait dans son sein droit, un peu au-dessus du mamelon, comme une petite glande du volume d'une noisette, indolente et mobile sous la peau; celle-ci grossit lentement et sans poussées.

Depuis trois ans environ, elle ressentait dans le sein quelques élancements, mais seulement aux époques des règles la tumeur paraissait prendre alors un peu plus d'accroissement, pour diminuer ensuite. Depuis deux ans, la tumeur a grossi plus rapidement, mais toujours d'une façon régulière.

Enfin, il y a un mois, un point de la peau s'est ulcéré spontanément; il s'est écoulé d'abord un peu de sang; puis peu à peu il s'est formé une sorte de champignon saillant qui est le siége d'un écoulement séro-sanguin assez abondant; les douleurs n'ont pas augmenté; le frottement de la chemise sur le fongus est un peu douloureux.

La tumeur a actuellement le volume d'une petite tête de fœtus; elle siége à la partie supérieure et externe du sein et s'étend vers la clavicule et le quart antérieur de l'aisselle. Elle est parfaitement mobile sur les parties profondes et indépendante de la glande mammaire qui se retrouve presque entièrement au-dessus d'elle. La peau qui la recouvre lui adhère dans les parties voisines du champignon, mais, à la périphérie, elle reprend sa souplesse et sa mobilité.

En dehors et au-dessus du fongus, autour de lui, la peau est d'un rose vif, enflammée.

Le fongus a le volume d'une petite noix; il est un peu étranglé à sa base par la peau qui présente une perforation arrondie; il est bosselé, marqué de sillons assez profonds, sa couleur est rose pâle, sa consistance élastique.

La tumeur elle-même est dure, mais d'une dureté élastique; sa surface est très-bosselée, comme lobée et lobulée; quelques-unes de ces bosselures, au lieu d'être dures, sont molles; elles paraissent formées par des kystes; à leur niveau la peau est un peu amincie et ceux où elle l'est

le plus présentent une coloration bleuâtre; on les rencontre surtout au voisinage du fongus.

Dans l'aisselle les ganglions ne sont pas augmentés de volume; la santé générale est bonne.

Opération le 19 mai. — On met à nu la tumeur par une incision elliptique et on l'enuclée avec la plus grande facilité; on enlève, au niveau du mamelon, une petite partie de la glande. Pansement à l'alcool pur. La malade est guérie le 20 juin; elle se présente les mois suivants en parfait état.

Examen de la pièce. — Sur une coupe on trouve la tumeur traversée par un grand nombre de fentes assez larges et communiquant les uns avec les autres, dilatées par places surtout vers la surface, de manière à former de véritables poches kystiques. La membrane qui forme ces fentes et ces kystes est blanchâtre. A leur face interne des choux-fleurs végètent dans tous les sens de manière à constituer la masse de la tumeur; les kystes renferment, outre les végétations qui les remplissent presque complétement, un liquide filant, rougeâtre qui est constitué en majeure partie par un liquide riche en mucus et par un peu de sang.

Examen microscopique fait par M. Reverdin. — La structure des bourgeons est la suivante : leur masse est formée par un tissu sarcomateux présentant tous les caractères du sarcome fibro-plastique fasciculé; à leur surface, on aperçoit un épithélium dégénéré; les cellules qui le composent sont arrondies, comme distendues, très-réfringeantes et présentent évidemment la transformation muqueuse.

En faisant des coupes dans la masse de la tumeur, on rencontre, de temps en temps sur les préparations, des

fentes plus ou moins remplies par des sortes de culs-de-sac; toutes les cavités sont tapissées par le même épithélium que la surface des bourgeons. Ce sont des apparences de glandes; mais ce ne sont pas des glandes véritables et les soi-disant culs-de-sac sont formés par les espaces laissés vides entre les bourgeons en chou-fleur voisins et plus ou moins accolés par places.

S'il y a dans cette tumeur de véritables culs-de-sac glandulaires, ils sont rares.

3° DIAGNOSTIC DIFFÉRENTIEL AVEC LES TUMEURS DE LA RÉGION

Nous avons essayé d'établir aussi complétement que possible le diagnostic des *tumeurs dites adénoïdes du sein* avec le *cancer*. Cette partie de notre tâche était la plus importante et même, au point de vue de la pratique journalière, la seule qui dut nous arrêter. Car, dans l'immense majorité des cas, pour ne pas dire toujours, la question capitale à résoudre par le chirurgien, celle qui le rendra perplexe sera de savoir s'il est en présence d'une *tumeur maligne* ou bien d'une *tumeur bénigne*. C'est ce qui explique l'étendue que nous avons donnée à cette partie de notre étude.

Mais, dans un certain nombre de cas assez rares pour qu'on puisse les considérer comme exceptionnels, on rencontre dans la région mammaire des *tumeurs autres* que les *carcinomes* et qui, par leur nature, doivent être séparées des *tumeurs bénignes glandulaires*.

Ce sont le plus souvent de véritables surprises opératoires, car leur nature réelle n'avait pas été déterminée avant l'opération. Ce n'est qu'après coup, la pièce en

main, que le chirurgien a pu, dans le plus grand nombre des cas, formuler un diagnostic exact.

Il existe dans la science très-peu d'observations probantes relatives à ces faits. C'est pour cette raison qu'un diagnostic complet et certain est difficile, pour ne pas dire impossible, à établir, si on veut lui donner des bases solides.

Nous ne pouvons passer ces faits sous silence et nous devons chercher à déterminer les points de contact ou les différences qu'ils présentent avec les *tumeurs dites adénoïdes*, tout en ne nous faisant pas d'illusion sur la valeur des résultats auxquels nous arriverons.

Ces diverses tumeurs sont : des *névromes*, *des tumeurs syphilitiques*, des *myomes*, des *angiomes* et le *galactocèle*, productions morbides qui toutes siégent dans la glande ou dans son voisinage immédiat; puis les *tumeurs scrofuleuses*, les *kystes hydatiques vrais*, les *lipomes*, les *épanchements sanguins traumatiques* et la *tumeur ostéoïde :* dans ces derniers cas le point de départ précis du processus pathologique paraît se rattacher, d'une façon moins immédiate, au tissu glandulaire de la mamelle.

Parmi ces raretés pathologiques, celles dont on peut espérer déterminer avec assez de précision la nature et sur lesquelles par conséquent l'attention doit être éveillée de préférence, sont : les *névromes*, les *tumeurs syphilitiques* et les *tumeurs scrofuleuses* de la région mammaire. C'est par elles que nous commencerons cette étude.

Névromes. — On doit d'abord se demander s'il existe réellement dans le sein des tumeurs formées par l'*hypertrophie des tubes nerveux* et, leur existence étant admise ou même démontrée, rechercher si elles sont aussi fréquentes que certains auteurs le croient, enfin déterminer

en quoi elles se différencient ou se rapprochent de ce que l'on a longtemps désigné sous le nom de *tumeurs irritables* et surtout des petites *tumeurs dites adénoïdes* douloureuses (1).

M. Léon Tripier (2), par des recherches microscopiques dans lesquelles il s'est servi du chlorure d'or, a pu démontrer que, dans deux cas examinés par lui, il existait dans les tumeurs des tubes de Remack qui formaient la masse principale de deux petites tumeurs mammaires sous-cutanées ayant donné lieu à de très-vives douleurs névralgiques. il s'agissait donc de *véritables névromes amyéliniques*.

Il est probable qu'il en est souvent ainsi et que l'on doit classer, dans cette variété, celles des tumeurs de la région mammaire qui sont toujours petites, ne dépassent pas les dimensions d'un pois et, restant toujours sous-cutanées, se font remarquer par leur dureté, par l'absence d'ulcération et par des douleurs intolérables.

Elles se différencient des petites *tumeurs dites adénoïdes douloureuses* qui le plus souvent sont de simples fibromes, en ce que ces dernières acquièrent assez rapidement un volume plus considérable que les névromes et cessent d'être très-douloureuses lorsque leur volume a pris un accroissement notable. A ce moment, du moins les douleurs ressenties par les malades ne sont plus névralgiques et, si celles-ci accusent des phénomènes douloureux, les sensations pénibles qu'elles éprouvent consistent seulement dans un certain embarras, dans une gêne de la région, ce que le poids plus considérable de la tumeur explique suffisamment.

(1) Voir à ce sujet Broca, *Traité des tumeurs*, t. II p. 481.
(2) L. Tripier. *Dictionnaire encyclopédique*, article MAMELLE.

Tumeurs syphilitiques. — Les *tumeurs syphilitiques* de la mamelle ne sont pas fréquemment observées, car si Velpeau et M. Maisonneuve ont rencontré des productions néoplasiques qu'ils ont cru pouvoir rattacher à cette cause générale, si M. Richet en a décrit un très-bel exemple qui est relaté dans le traité de Velpeau, on ne connaît pas d'autres faits analogues authentiques.

M. Lancereaux, dans son *Traité de la syphilis*, admet deux formes distinctes de lésions syphilitiques des glandes mammaires; l'une qu'il appelle *mastite syphilitique;* il en rapporte trois exemples dont deux sont dus à Ambrosoli (1) et dont le troisième lui est personnel; la seconde forme est la *mastite gommeuse* à laquelle se rapportent plus spécialement les faits que nous avons rappelés plus haut.

La première de ces formes, d'après la description que donne M. Lancereaux, se caractériserait par une tuméfaction dure, diffuse, ferme, légèrement douloureuse, succédant de très-près à la disparition d'une exanthème et s'accompagnant d'un engorgement poly-ganglionnaire dans l'aisselle.

Il est permis d'élever des doutes sur la nature de cet engorgement mammaire. En tout cas ce ne serait guère qu'avec une forme atténuée de fibrome diffus de la mamelle que l'on pourrait le confondre. L'hypothèse la plus vraisemblable est que dans ces faits il s'agissait d'engorgements passagers des ganglions et de la glande par suite de l'irritation produite par l'éruption syphilitique qui existait au niveau du mamelon.

Quant à ce qui est relatif aux *tumeurs gommeuses*, la question serait plus difficile encore à résoudre s'il existait

(1) *Gazette Méd.. de la Lombardie*, 1864 (nº 36).

des faits authentiques de gommes syphilitiques intra-glandulaires; mais il n'en est rien. Les tumeurs de cette nature qui sont sous-cutanées se différencient des véritables tumeurs d'origine glandulaire par les altérations de la peau qui devient assez vite rouge violacée et enflammée, enfin par le ramollissement des tissus situés au centre de la gomme. Il nous semble que tous ces caractères réunis pourraient permettre de reconnaître une *altération gommeuse* du sein et de la différencier d'une *tumeur du adénoïde.*

Si la tumeur gommeuse de la région mammaire peut donner lieu quelquefois à une erreur de diagnostic, ce n'est qu'avec un cancer du sein. Si cette erreur devient possible c'est par suite de son défaut de mobilité sur les parties profondes et de son adhérence à la peau; par suite aussi de la présence assez fréquente dans ce cas d'un engorgement ganglionnaire dans l'aisselle. L'un de nous, M. Labbé, commit momentanément une erreur de ce genre, qui fut redressée par M. Gosselin.

Tumeurs scrofuleuses. — On voit quelquefois se développer des tumeurs scrofuleuses dans la mamelle ou dans son voisinage presque immédiate. Elles proviennent de deux sources différentes, qui donnent lieu à deux formes distinctes.

Dans un cas, des ganglions très-rapprochés de la région mammaire s'engorgent et sont l'origine de tumeurs qui, surtout si elles sont peu volumineuses et encore mobiles, peuvent être confondues avec les tumeurs bénignes migratrices que nous avons étudiées avec soin dans un autre chapitre de cet ouvrage.

Mais, si la tumeur est ganglionnaire, elle sera composée

de plusieurs noyaux qui seront restés longtemps isolés; en même temps on rencontrera souvent d'autres pléiades ganglionnaires dans la région sus-claviculaire et principalement sur les parties latérales du cou.

Il faut reconnaître que dans certains cas de tumeurs bénignes migratrices il est difficile de faire un diagnostic précis. A notre connaissance cette méprise a été faite par des chirurgiens expérimentés et l'examen anatomique des tumeurs a pu seul redresser l'erreur commise.

Dans d'autres cas, le point de départ de la lésion scrofuleuse a pour siége le périoste et le tissu osseux lui-même des côtes voisines. Si la maladie s'est développée dans la région rétro-mammaire, elle peut avant la période de ramollissement donner lieu à la production d'une masse compacte qui se confond plus ou moins avec les parties profondes de la glande mammaire. Mais l'adhérence aux parties profondes, l'absence complète de mobilité permettrait d'écarter immédiatement l'idée de tumeurs bénignes.

Voyons maintenant celles des tumeurs de la région mammaire qui, beaucoup plus rares que les précédentes, peuvent à plus forte raison faire commettre des erreurs de diagnostic presque impossibles à éviter.

Galactocèle. — Nous avons vu, dans une autre partie de cet ouvrage, que le galactocèle peut exister, soit à l'état de kyste simple ou multiple à contenu liquide, soit à l'état de kyste à contenu solide par suite de la condensation du lait qui y était primitivement contenu.

La première variété pourrait être confondue, soit avec un kyste par rétention avec lequel elle présente beaucoup d'analogie, soit encore avec un fibrome dans lequel

un kyste très-développé masquerait la partie solide de la tumeur.

Mais, la marche de la maladie, la manière dont elle se serait développée, son début à l'occasion de la lactation et enfin dans les cas douteux la nature même du liquide obtenu par une ponction exploratrice permettraient de reconnaître la véritable nature de la tumeur. Ce sont des considérations de même nature qui feraient également écarter l'idée de fibrome kystique modifié.

Lorsque le galactocèle est concret, il ressemble à une tumeur solide, et suivant la consistance des matières qu'il renferme, on pourrait le comparer à un fibrome, à un myxome, à un sarcome.

Il faut bien l'avouer, il sera toujours difficile, en l'absence de renseignements précis sur la marche de la tumeur, sur son origine et sur les différents états par lesquels elle a passé de reconnaître un galactocèle concret. Le plus souvent on ne fera le diagnostic qu'après ablation du produit pathologique. En effet, la tumeur s'est développée dans la partie glandulaire d'après le même mécanisme que les kystes par rétention, elle a donné naissance à des tumeurs mobiles, arrondies, lobulées, rattachées manifestement au tissu glandulaire.

Kystes hydatiques. — On pourra rarement reconnaître les kystes hydatiques vrais de la région mammaire. Ces tumeurs parasitaires sont exceptionnelles dans le sein et les auteurs en ont rapporté bien peu d'exemples authentiques. De Haen et Lassus en signalent chacun un fait. A. Cooper, qui en a observé un également les a réunis pour les étudier dans son mémoire sur *l'altération hydatique de la mamelle.* Enfin, Nélaton cite une observa-

tion de la même maladie que nous rapporterons plus loin.

Dans la plupart des faits publiés jusqu'à ce jour, la véritable nature de la tumeur a été méconnue avant l'opération : c'est ainsi que dans le cas dû à de Haen, on crut à l'existence d'un squirrhe; la tumeur était dure, mobile, et c'est pendant l'opération que l'on reconnut la présence d'une tumeur enkystée qui contenait quelques hydatides et une sérosité limpide et claire comme de l'eau de roche.

A. Cooper fit la même erreur et enleva toute la mamelle.

Dans un cas de de Graëlf, on reconnut la fluctuation et la présence de liquide dans la tumeur.

On a voulu prétendre que cette variété de kyste si rare se reconnaîtrait à la fluctuation profonde, à l'induration des tissus à son pourtour et à l'absence de toute douleur à la pression. Mais, comme le fait remarquer Nélaton, le dernier phénomène a bien peu de valeur, et à l'appui il cite une observation dans laquelle on voit qu'une femme adulte éprouvait depuis deux ans des douleurs continuelles dans la mamelle droite ; le plus léger attouchement était insupportable. L'excision faite, on vit dans le centre de la mamelle un kyste blanchâtre, épais de deux à trois lignes, qui contenait de la sérosité limpide avec plusieurs hydatides du volume d'une petite noix.

Dans ce cas, Nélaton ne put constater la fluctuation; ce que l'on peut attribuer à deux causes : le siége profond de la tumeur et l'engorgement de voisinage auquel elle donne lieu habituellement.

Ce diagnostic sera donc toujours difficile. Il ne pourra devenir précis que dans le cas où le kyste, étant devenu assez superficiel pour permettre de reconnaître la fluctuation, renfermerait plusieurs hydatides et serait en même temps assez développé pour que l'on pût y sentir

le frémissement particulier à ces sortes de kystes. Si l'on avait des doutes et si l'on croyait à l'existence d'une tumeur cystique, une ponction exploratrice, permettant de constater la nature du liquide et l'existence de crochets caractéristiques, fixerait le diagnostic d'une façon définitive.

Lipome. — On observe rarement des lipomes dans la mamelle, du moins sous la forme de lipomes circonscrits. En effet, d'après la classification fort juste proposée par Virchow, on doit admettre dans cette région deux formes particulières de l'hypertrophie graisseuse.

La première mérite le nom de *lipome diffus;* elle accompagne un grand nombre d'altérations différentes de la glande mammaire, entre autres le fibrome diffus, le carcinome atrophique, aussi, nous ne nous y arrêterons pas.

Lorsque l'hyperplasie des lobules adipeux a donné naissance à une *tumeur distincte circonscrite*, ce qui arrive d'une façon exceptionnelle puisque jusqu'à ce jour, à notre connaissance du moins, il n'en a été publié qu'un seul fait observé par Velpeau (1), cette tumeur peut faire croire soit à l'existence d'*un kyste sous-cutané*, soit même à celle d'une *tumeur dite adénoïde* de *nature myxomateuse*.

S'il s'agit d'un kyste on évitera de faire une erreur en comparant la consistance des deux tumeurs : le kyste sera plus dur, plus tendu, indépendant de la peau; le lipome, au contraire, sera plus adhérent à la peau, sous laquelle il sera difficile de le faire glisser; ses bosselures seront plus molles que celles du kyste. Enfin, en saisissant la tumeur entre les doigts, on verra se former sur la peau de

(1) Velpeau, *Traité des tumeurs du sein*, p. 247.

petites saillies séparées par des dépressions, dont la présence est caractéristique du lipome circonscrit.

Si on a des raisons de croire à l'existence d'une tumeur solide, il ne faut pas oublier que les *myxomes purs* du sein se rapprochent des *lipomes* par des liens de parenté très-étroits, dus à la nature des tissus qui les constituent; en outre leur consistance est presque la même. Si dès le début il était possible de suivre l'évolution de la tumeur, on pourrait trouver des éléments de diagnostic dans la manière dont chacune se serait développée.

Un myxome au début est réuni au tissu glandulaire normal comme toutes les autres tumeurs dites adénoïdes, tandis qu'il est indépendant de la peau et glisse facilement au milieu du tissu cellulo-adipeux sous-cutané. Plus tard, lorsqu'une tumeur de cette nature est arrivée en connexion avec la peau, il sera difficile de la distinguer d'un véritable lipome, à moins que la peau n'ait été envahie, ce qui n'arrive jamais dans le lipome.

Myomes et Angiomes. — Les myomes sont très-rarement observés. Dans tous les faits cités par Virchow (1) il s'agissait de tumeurs érectiles avec développement musculaire considérable, aussi est on embarrassé pour dire si dans les cas rapportés par cet auteur on était en présence d'une *tumeur érectile* ou d'un *myome télangiectasique.*

D'après les recherches de M. Léon Tripier, on ne connaît pas en effet un seul cas avéré de myome mammaire. Le diagnostic différentiel rentre donc dans celui de l'angiome de la région.

(1) *Die Krankhaften Geschwülste. III Band, erste Haft*, p. 125.

Les *angiomes* de la mamelle n'ont qu'un seul caractère commun avec les *tumeurs dites adénoïdes*, c'est celui de se développer dans la région mammaire.

Les faits de cette nature sont rarement observés, ce qui explique le petit nombre de renseignements exacts d'une application générale que l'on possède à ce sujet. Dans quelques-uns de ceux qui sont connus, la glande ressemblait à un goître vasculaire ; elle était traversée en tous sens par des artères et des veines dilatées ; ces vaisseaux avaient des dilatations ampullaires avec des prolongements vasculaires au niveau des ampoules. L'altération avait débuté par une tache rougeâtre au niveau du mamelon ; puis le sein était devenu douloureux et avait augmenté de volume dans des proportions considérables, mais cet état anatomique, ainsi qu'on le voit, ne se rapproche en rien des différentes formes que peuvent revêtir les *tumeurs dites adénoïdes*.

Il est un seul cas qui pourrait se présenter et devenir à la rigueur l'origine de quelques doutes. C'est celui dans lequel un *myome* ou un *sarcome mammaire* ont subi une altération télangiectasique dans une partie plus ou moins considérable de leur masse. Mais dans ce cas l'hypertrophie vasculaire n'est qu'accessoire : lorsqu'elle est apparue il existait une tumeur plus ou moins volumineuse et cette tumeur a, le plus souvent, présenté une période d'accroissement rapide, coïncidant avec cette augmentation dans le développement des vaisseaux qui entraient dans sa structure.

Epanchements sanguins traumatiques. — Il existe sans aucun doute dans le sein des épanchements sanguins traumatiques, mais tous les faits que l'on cite comme tels

se rapportent-ils véritablement à ce qui est décrit sous ce nom? N'a-t-on pas souvent confondu des *kystes par rétention*, remplis de sang, avec un épanchement traumatique dans le tissu cellulaire?

Les collections sanguines, étudiées dès le moment où elles se sont produites, pourraient être difficilement confondues avec une tumeur d'origine hyperplasique. Cette erreur ne serait possible que si l'enkystement du sang et la condensation de ses éléments solides amenaient la formation d'un noyau induré plus ou moins volumineux, mais les adhérences que ce noyau aurait contractées avec les parties voisines et son peu de mobilité le différencieraient immédiatement et d'une *tumeur dite adénoïde* et *d'un kyste par rétention*.

Tumeur ostéoïde. — Enfin il est une dernière variété de tumeur qui se développe bien rarement dans la glande mammaire, dont nous n'avons pas encore parlé, et sur laquelle cependant nous devons nous arrêter un instant : c'est la tumeur *ostéoïde*. Nous n'avons jamais vu d'exemple de cette affection et les rares faits qui existent dans la science ne sont pas tous comparables entre eux. Les plus anciens dus à A. Cooper et A. Bérard sont douteux; le seul qui paraisse authentique est celui que M. Heurtaux (de Nantes) a présenté à la Société de chirurgie en 1866 et que nous citons en entier, à cause de son importance. Comment faut-il l'apprécier? Nous trouvons que l'examen microscopique qui en a été fait et qui seul peut fixer sur la nature du néoplasme s'éloigne de la description habituellement donnée par les auteurs.

Voici dans quelles conditions ce fait a été observé.

« Une femme de cinquante-deux ans vient me consulter,

dit M. Heurtaux, pour une tumeur du sein gauche. La malade chez laquelle il n'y a aucun antécédent héréditaire a reçu, il y a huit mois, une légère contusion au sein gauche de la poitrine. Deux mois après elle découvrit par hasard une petite tumeur grosse comme le pouce dans l'épaisseur de la mamelle. Cette tumeur s'est graduellement accrue et depuis quelque temps des douleurs s'y font sentir.

» Au moment où on l'observe, le sein gauche est un peu plus volumineux que le droit, bombé à sa partie moyenne, le mamelon n'est pas rétracté, mais il semble un peu adhérent aux couches profondes; des veines sinueuses rampent et rayonnent autour de la tumeur. A la palpation on trouve une tumeur de la grosseur d'une petite orange faisant partie de la glande mammaire, quoique ses contours soient bien limités et parfaitement mobiles en tout sens. La surface de cette tumeur présente trois ou quatre bosselures très-dures. Du côté de l'aisselle on ne trouve aucun engorgement ganglionnaire appréciable. On diagnostique une tumeur squirrheuse.

» Aussitôt après l'opération, quand on voulut diviser la pièce pour en étudier les caractères, on fut très-surpris de rencontrer une résistance inattendue, il fallut employer une assez grande force pour couper avec le bistouri ce tissu morbide qui en certains points offrait une dureté comparable à celle d'un os spongieux un peu raréfié. On put reconnaître alors sur une coupe médiane que cette tumeur était constituée, il est vrai, par du tissu squirrheux lardacé, contenant quelques zones qui paraissaient ossifiées, mais qu'elle renfermait en outre un certain nombre d'ostéoïdes ou corps d'apparence osseuse ayant la forme de lames assez épaisses ou de lobes arrondis.

» Au microscope la partie squirrheuse de la tumeur

offrait les caractères habituels du squirrhe avec cette différence qu'on y trouvait de très-petites zones de tissu cartilagineux. Les ostéoïdes n'avaient pas tout à fait la structure du tissu osseux véritable, mais on pouvait les regarder comme le résultat d'un travail d'ossification avorté.

» Trois mois après l'opération, développement dans l'aisselle gauche de deux tumeurs extrêmement dures qui bientôt se confondent, s'accroissent avec rapidité et auxquelles se joignent d'autres bosselures développées au voisinage. Toutes ces masses examinées avec grand soin sont d'une dureté pierreuse, ce qui ne laisse aucun doute sur l'analogie de texture qui doit exister entre ces tumeurs récidivées et la tumeur primitive. La santé se détériore rapidement; de nouveaux symptômes font bientôt supposer que les poumons sont le siége d'une éruption de tumeurs secondaires, et la malade succombe dans le marasme moins de huit mois après le début de la récidive. »

Ce fait est très-remarquable, et il est très-rare; on doit ajouter que les tumeurs de cette nature n'ont jamais été diagnostiquées qu'après leur ablation. La dureté particulière que l'on constate dans quelques-unes des bosselures et, la marche rapide qu'elles présentent, nous semblent être les meilleurs signes diagnostiques que l'on puisse invoquer pour les reconnaître. Il ne nous paraît possible de les confondre qu'avec le fibrome dur et l'enchondrome. On ne connaît pas de faits authentiques d'enchondrome du sein chez la femme; mais la distinction est facile à faire avec le fibrome, eu égard à la rapidité de la marche de la maladie et à sa prompte généralisation qui lui donnent de très-grandes analogies avec le car-

cinome le plus infectieux. C'est d'ailleurs un fait remarquable de voir la tumeur ostéoïde, quelle que soit la région où elle se développe, s'étendre si vite au poumon.

Virchow avait attiré l'attention sur la malignité toute particulière de cette forme morbide. Nous rappellerons, à ce point de vue, le fait si intéressant présenté également en 1873 à la Société anatomique par MM. P. Reclus et Defois.

CHAPITRE V

TRAITEMENT

Expectation. — Traitement palliatif. — Traitement curatif, médical et chirurgical.

Toutes les recherches scientifiques, en médecine et en chirurgie, ne doivent avoir comme objectif qu'un seul but, c'est d'arriver à des conclusions pratiques qui puissent être utilisées pour la guérison des malades. En ce qui nous concerne, nous pensons que les efforts que nous avons faits, pour déterminer la nature exacte des tumeurs bénignes du sein et leur évolution naturelle, peuvent donner dans cette direction des résultats dignes d'intérêt.

Le terme de *tumeurs bénignes* opposé à celui de *malignes* pourrait, tout d'abord, être l'occasion d'une méprise, et faire croire que pour les premières la thérapeutique devra être moins active que pour les dernières. On pourrait supposer que les moyens simples et même l'expectation devraient être appliqués le plus souvent aux tumeurs bénignes, tandis que le traitement chirurgical serait réservé pour les tumeurs cancéreuses.

Pour arriver à une pareille conclusion, il faudrait tenir

bien peu compte des notions, si précises, que l'étude attentive de l'anatomie pathologique nous a fournies sur la nature et la marche de ces tumeurs. L'observation démontre, en effet, que si elles peuvent rester très-longtemps stationnaires et être caractérisées dans ce cas par des symptômes peu inquiétants, on les voit souvent prendre tout à coup un accroissement rapide et acquérir un volume quelquefois très-considérable.

En présence de pareilles productions morbides, quelle doit être la conduite du médecin? Doit-il conseiller l'expectation pure et simple, avoir recours à quelques moyens palliatifs ou bien s'adresser à un traitement plus actif?

D'après l'ensemble de nos recherches nous sommes arrivés à cette conclusion : que toutes ces tumeurs ne doivent pas être abandonnées à elles-mêmes et qu'en réalité, comme nous essayerons de le démontrer, c'est à un *traitement curatif chirurgical* qu'il faut avoir recours.

Cependant, en tenant compte des difficultés de la pratique, nous devons reconnaître que, même si tous les médecins venaient à se rallier à notre opinion, il se présenterait assurément un certain nombre de cas dans lesquels ils ne pourraient pas appliquer le traitement chirurgical dans toute sa rigueur et seraient obligés d'y apporter des tempéraments. En effet, la pusillanimité des malades, certaines conditions générales se rapportant soit à leur santé, soit aux conditions dans lesquelles elles se trouveraient placées, peuvent mettre obstacle à ce que l'on ait recours, momentanément du moins, à l'intervention chirurgicale.

C'est dans ces circonstances que l'*expectation* pure et simple, un *traitement palliatif*, ou enfin un *traitement médical* peuvent être permis, mais, avec cette réserve

expresse, que le développement de la tumeur sera rigoureusement surveillé.

1° EXPECTATION.

Quelques malades, par l'effet du *hasard*, souvent à l'occasion des soins ordinaires de la toilette, s'aperçoivent de l'existence d'une tumeur dans le sein. Lorsqu'on est consulté dans ces cas, il est particulièrement difficile de faire partager aux malades la conviction que l'on peut avoir, relativement à l'opportunité d'une intervention chirurgicale active.

Placé alors entre l'emploi de moyens médicaux dont l'utilité nous paraît contestable, ainsi que nous pensons le démontrer plus loin, et l'expectation pure et simple, le médecin ne pourrait être blâmé de se rattacher à cette dernière méthode, car elle présente au moins l'avantage de ne pas exposer les malades à voir leur santé compromise par l'usage intempestif et abusif de médicaments, d'autant plus à redouter que leur action est plus puissante.

2° TRAITEMENT PALLIATIF.

Souvent, au contraire, c'est à *cause de la douleur* ou d'un *certain degré de gêne*, pouvant tenir au volume de la tumeur ou à ses rapports avec la région affectée, que les malades viennent réclamer des soins. Si elles refusent l'intervention chirurgicale, une indication très-nette devra, du moins, être remplie, celle de les soulager si elles ne veulent pas permettre qu'on les guérisse complétement.

Les moyens thérapeutiques palliatifs ne doivent donc

être que d'un emploi très-passager ; ils répondent, tout au plus, à une indication momentanée permettant de combattre ou d'annihiler un phénomène douloureux ou gênant.

Ainsi contre les *douleurs névralgiques* qui accompagnent et caractérisent les *tumeurs dites irritables*, on pourrait, suivant le conseil de Lebert, employer les opiacés à l'intérieur ou avoir recours à la méthode, si usitée aujourd'hui, des injections calmantes sous-cutanées.

Si la tumeur est volumineuse et si elle gêne par son poids exagéré, on devra la soutenir par un bandage convenable, la protéger contre les froissements de voisinage au moyen d'une couche d'ouate ou bien de tout autre corps approprié.

S'il y avait des ulcérations avec d'énormes végétations et un écoulement purulent abondant, les soins de propreté les plus minutieux seraient de rigueur ; on devrait y ajouter l'emploi de quelques antiseptiques. Mais, ainsi qu'on le voit, ces moyens n'ont rien de spécial à la nature de la maladie et peuvent s'appliquer à toute autre espèce de tumeurs et à toute autre région qu'à la glande mammaire.

3° TRAITEMENT CURATIF.

A. — Méthodes qui ont pour but d'amener la résorption de la tumeur.

a. — *Moyens médicaux.*

Cette méthode de traitement a été employée de tout temps contre les tumeurs du sein ; c'est parce que l'usage de tel ou tel médicament avait coïncidé avec la résolution spontanée plus ou moins complète d'une tumeur bénigne que les anciens avaient pu croire à la possibilité de la guérison du cancer sans opération. Les connais-

sances anatomo-pathologiques de notre époque ont démontré que, même après une large ablation, cette guérison est exceptionnelle.

On saisit ainsi l'origine de l'erreur dans laquelle étaient tombés les anciens observateurs, erreur sur laquelle nous nous sommes assez étendus dans une autre partie de ce travail pour n'avoir plus besoin d'y revenir actuellement.

C'était grâce à cette erreur que Stork avait pu, de bonne foi, préconiser l'emploi de la cigüe comme panacée du cancer. Ce médicament, que l'on a reconnu plus tard être impuissant contre cette terrible maladie, est encore assez souvent employé comme moyen résolutif des tumeurs dites adénoïdes.

Nous sommes redevables à Lebert de l'exposé complet et méthodique des moyens médicaux que l'on peut diriger contre les tumeurs qui nous occupent. D'après cet auteur, le traitement médical, dans un certain nombre de cas, offrirait des ressources précieuses et permettrait d'arriver soit à un état stationnaire avec innocuité parfaite de la tumeur, soit même à la guérison complète par rétrocession du néoplasme.

Nous ne devons pas trop nous étonner des résultats que Lebert croit pouvoir attendre de cette méthode de traitement, car il la réservait pour les tumeurs petites, existant depuis peu de temps et ne contenant pas de cavités kystiques appréciables, cliniquement du moins.

Lorsqu'on était en présence d'une tumeur qui remplissait les conditions que nous venons de faire connaître, cet auteur recommandait l'emploi des sels iodurés à l'intérieur, surtout sous forme d'iodure de potassium, et, s'il y avait des troubles menstruels, il conseillait d'y adjoindre

le sirop d'iodure de fer. On devait aider l'action de ces médicaments internes par des frictions résolutives à pommades dont l'iodure de potassium et l'iodure de plomb formaient la base; ce dernier sel devait être préféré pour les jeunes femmes qui ont la peau fine et facilement irritable.

Si, malgré l'usage plus ou moins longtemps prolongé de ces onctions, on n'arrivait à aucun résultat manifeste, il fallait alors avoir recours aux mercuriaux en frictions, employés sous la forme d'onguent mercuriel simple ou double, de préférence à la pommade au deuto-chlorure de mercure.

D'autres médecins, Thierry entre autres, dans un cas rapporté par M. Broca, ont été plus loin et se sont servis des mercuriaux à l'intérieur, en même temps qu'en frictions à l'extérieur. Mais, dans le fait auquel nous faisons allusion, s'il y a eu une amélioration, elle n'a été que passagère; au bout de six mois, la tumeur, dont le volume avait d'abord diminué de moitié, entrait dans une nouvelle période d'accroissement rapide.

Les onctions mercurielles irritant facilement la peau et produisant assez vite une espèce d'érythème, on devait interrompre les frictions pendant que la peau était ainsi irritée, pour les reprendre aussitôt que l'état du tégument cutané le permettait.

Il complétait l'action résolutive de ces moyens thérapeutiques en tenant le sein chaudement, soit à l'aide de flanelle, soit par d'autres moyens appropriés.

Enfin, toujours d'après Lebert, on pouvait avoir recours, dans certaines circonstances, aux émissions sanguines; leur usage était inutile, lorsqu'il s'agissait d'une tumeur petite et indolente; mais l'augmentation de la

douleur et de la tension, une exacerbation de tous les symptômes locaux étaient des indications très-positives de la saignée locale.

Tel est l'ensemble des moyens médicaux qui, d'après cet auteur, devaient être employés et dont on pouvait retirer de grands avantages pour les malades. Devons-nous accepter toutes ces données comme absolument démontrées? Nous ne le croyons pas.

En nous fondant sur la marche naturelle des *tumeurs dites adénoïdes*, nous pensons que, si ce traitement n'est pas toujours dangereux, il est du moins le plus souvent inutile et n'amène par lui-même aucune amélioration appréciable. Bien plus, il nous semble que, dans certaines circonstances, il a pu être la source d'inconvénients assez sérieux.

L'emploi de l'iodure de potassium pourrait paraître à priori naturellement indiqué; on connaît, en effet, l'action spéciale de ce sel sur la nutrition de la glande mammaire. Mais agit-il sur les tumeurs qui dépendent d'un état morbide de cette glande avec autant d'activité que sur le tissu glandulaire lui-même? Nous ne le croyons pas non plus, et c'est ce que l'expérience démontre. Il arrive en effet fréquemment que, par l'emploi prolongé de ce sel, on amène l'atrophie complète de la glande, alors que la tumeur n'en continue pas moins sa marche ascendante. Si ce médicament ne portait son action funeste que sur la glande malade, il n'y aurait que demi-mal; mais il agit également sur la glande saine et la détruit d'une façon irrémédiable; de telle sorte que les malades, chez lesquelles on fait un emploi prolongé de l'iodure de potassium, non-seulement ne voient point leur tumeur disparaître, mais encore perdent absolument une glande mammaire dont la con-

servation eût pu présenter un certain intérêt, à plusieurs points de vue.

Nous arrivons à une conclusion analogue en étudiant de près les résultats que l'on obtient par l'emploi des onctions faites avec les divers onguents préconisés par Lebert. Pour les uns, on peut dire que leur action est nulle, et si l'on s'en sert, c'est uniquement pour faire prendre patience aux malades; ils font partie *d'une sorte de traitement moral*. Les autres, et c'est aux mercuriaux que le reproche s'adresse surtout, ne sont pas absolument innocents; ils exposent à la salivation mercurielle, s'ils sont employés d'une façon inconsidérée; quant aux érythèmes locaux dont parle Lebert, ils peuvent, sur certaines peaux très-sensibles, être le point de départ d'érysipèles plus ou moins graves.

Enfin, nous adresserons-nous aux émissions sanguines locales? Il ne saurait, en effet, être question de saignées générales, bien qu'on les ait employées assez fréquemment à l'époque où toutes les maladies étaient pour ainsi dire une indication à la saignée. Il nous semble que l'on doit répondre par la négative.

Les émissions sanguines locales ne peuvent avoir d'autre but que de pallier certains phénomènes, surtout la douleur; or actuellement, nous possédons des moyens plus simples et plus puissants pour combattre ce phénomène. Elles seraient également inefficaces pour modifier favorablement la gêne apportée par le volume de la masse morbide et les sensations de tension intérieure ressenties par les malades, à certaines périodes de l'évolution de leur tumeur.

Devra-t-on, dans certains cas, employer les drastiques, les pédiluves chauds, de façon à activer l'écoulement des

règles? S'il était prouvé que les troubles menstruels aient une action certaine sur le développement des tumeurs dites adénoïdes, comme on le supposait il y a peu d'années encore, ce conseil eût pu paraître fondé. Mais, ainsi que nous l'avons dit, nos recherches nous ont démontré que cette influence était le plus souvent nulle. L'emploi de cette médication emménagogue sera donc le plus habituellement sans indications précises, pour ne pas dire inutile.

Parmi tous les moyens que préconise Lebert, il en est un qui qui paraîtrait assez rationnel et qui, dirigé contre les petites tumeurs récentes auxquelles s'adressait tout le traitement médical que nous venons de discuter, pourrait peut-être quelquefois offrir certaines chances de succès. Nous voulons parler des douches locales chaudes, lancées avec force sur la région malade, pendant longtemps, dix à quinze minutes au moins. Lebert cite un fait dans lequel ce traitement avait amené la disparition complète d'une tumeur dite adénoïde du sein du volume d'une noix, au bout de vingt douches environ.

Ce fait est très-intéressant et, à cause de la grande autorité de son auteur, nous serions disposés à en tenir compte; mais il est unique jusqu'à ce jour, et l'on est en droit de se demander pour quelles raisons ce traitement n'a pas donné d'autres succès.

Il nous paraît résulter, de l'étude que nous venons de faire des divers moyens médicaux employés contre les tumeurs bénignes, qu'ils sont en réalité impuissants à guérir et souvent impuissants à soulager.

On pourra nous objecter que tous les jours on entend parler de guérisons de semblables tumeurs obtenues par des moyens médicaux et des remèdes internes. Les pre-

miers nous serions heureux de pouvoir constater de pareils résultats, et de nous incliner devant des *observations probantes*, relatives à des faits sérieusement et longtemps étudiés. Mais ces faits n'existent pas. La science moderne ne peut pas se contenter d'observations par à peu près ou de simples affirmations que n'accompagne pas une démonstration rigoureuse.

b — *Moyens chirurgicaux.*

Les moyens chirurgicaux, dirigés contre les tumeurs bénignes, sont multiples. Quelques-uns ne sont applicables que dans certaines conditions données et ne s'adressent qu'à des cas tout à fait particuliers; leur importance est bien plutôt historique que pratique, à notre époque du moins. Dans le cours de certaines périodes de la chirurgie, ils ont joui d'une grande vogue, ils ont été prônés avec excès peut-être; nous devons néanmoins en tenir compte et chercher à faire ressortir les défauts et les qualités de ces diverses méthodes.

Les différents moyens chirurgicaux qui peuvent amener la résorption sont le *broiement* et le *morcellement sous-cutané*, les *injections irritantes interstitielles* et la *compression*.

1° BROIEMENT ET MORCELLEMENT SOUS-CUTANÉ.

L'écrasement des tumeurs et leur broiement constituent une méthode, au moyen de laquelle on a la prétention de faire résorber les tissus morbides. C'est à Malgaigne (1) que nous devons l'application de l'écrasement au

(1) Velpeau, *Médecine opératoire*, 1839, t. III, p. 70.

traitement des tumeurs solides, et c'est Marshall-Hall (1) qui a indiqué l'emploi du broiement sous-cutané pour arriver au même but.

Si ces deux procédés paraissent distincts, dans leur origine et dans la manière dont on les pratique, ils ne constituent au fond qu'une méthode unique.

L'écrasement se pratique en comprimant la tumeur à travers la peau avec assez de violence pour produire des ruptures multiples dans son intérieur. Le *broiement* se fait à l'aide d'un ténotome qui est introduit obliquement sous la peau et dirigé de telle façon que l'on divise le tissu morbide en tous sens. Dans les deux cas, le but que l'on a voulu atteindre a été de diviser en morceaux plus ou moins petits la masse néoplasique; quel que soit celui de ces procédés que l'on ait employé, il en résulterait un morcellement, une attrition de la tumeur suffisante pour détruire la vitalité de quelques parties, modifier la nutrition des autres, de telle sorte que, la résorption l'emportant sur l'apport nutritif, la tumeur diminuerait de volume et disparaîtrait.

Cette méthode trouve-t-elle une application suffisamment justifiée au traitement des tumeurs dites adénoïdes? Nous ne le croyons pas, car les deux faits qui sont dus à la pratique de M. Rufz (2) ne nous semblent pas assez probants pour emporter la conviction. D'autre part, les tentatives ont été trop peu nombreuses, pour permettre de se prononcer en parfaite connaissance de cause, et nous devons, en outre, remarquer qu'elles ont été faites, lorsqu'il s'agissait d'une forme clinique particulière,

(1) *London Med. gaz.*, 1830, p. 577.
(2) Rufz, *Arch. générales de médecine*, 4e série, t. III, p. 77 (1843).

celle que l'on désignait sous le nom de tumeur irrit

Le premier de ces cas avait été observé sur une m tresse qui avait été soumise déjà, sans succès, à l'acup ture et à l'application d'un séton; elle fut soulagée p traitement; mais il n'est pas dit que les noyaux d ration se résorbèrent.

Dans le second fait, le résultat paraît avoir été meill car la tumeur se serait résorbée et les douleurs aura disparu, sous l'influence du même traitement. Ce dern exemple pourrait paraître encourageant à première v mais il est unique. En admettant même l'efficacité d procédés, sont-ils applicables à tous les cas? Loin de et même le nombre de circonstances où l'on pourr s'en servir est très-restreint : aussi croyons-nous q doivent être rangés au nombre des moyens tout à fa exceptionnels.

2o INJECTIONS IRRITANTES INTERSTITIELLES

Nous devons placer, sur le même rang que le broiement sous-cutané, la méthode des *injections irritantes inte titielles* dont nous sommes redevables à M. Luton Reims. En effet, elle procède du même principe : il s'a d'amener dans le tissu morbide une irritation suffisan pour que la résorption du néoplasme puisse s'effectue M. Luton n'a pas eu l'occasion d'expérimenter par lui même la méthode qu'il préconise dans le traitement des *tumeurs dites adénoïdes*, et il ne cite, à l'appui de la thè qu'il soutient, que trois faits empruntés à la pratique d M. Bertin (1).

(1) *Traité des injections sous-cutanées à effet local*, par A. Luton. 18 p. 293.

Nous ne voulons pas élever de doutes sur la réalité du diagnostic dans les trois cas; mais, il nous semble que trois observations sont insuffisantes pour juger un procédé de thérapeutique, d'autant plus que dans l'un des faits cités il n'y a eu que diminution des douleurs, tandis que l'engorgement du sein a persisté.

Sans condamner d'une façon absolue la méthode de M. Luton, nous pouvons dire qu'elle est encore à la période d'essai et de tâtonnements, tout au moins en ce qui est relatif aux tumeurs dites adénoïdes. Lorsque les faits seront plus nombreux, lorsque surtout le diagnostic des lésions traitées aura été fait avec plus de rigueur, il sera possible alors de porter un jugement sur une manière de faire que l'on ne peut apprécier actuellement que par des raisonnements théoriques.

3° DE LA COMPRESSION.

L'emploi de la compression, comme moyen de traitement des tumeurs, a été introduit dans la pratique chirurgicale par Samuel Young (1); mais, comme l'indique le titre du mémoire dans lequel il fait connaître les résultats qu'il avait obtenus, il croyait traiter et traitait en effet des tumeurs cancéreuses. Récamier fit connaître cette méthode en France, ou plutôt, comme le démontre M. Broca, crut l'avoir inventée; mais si les premiers essais de Récamier parurent couronnés de succès, ceux qui, après lui, adoptèrent cette méthode éprouvèrent bientôt de sérieux mécomptes. Aussi fut-elle bientôt abandonnée au point que

(1) Young, *Minutes of cases of cancer and cancerous tendency successfully treated.*

M. Broca rapporte qu'il n'aurait jamais vu dans un espace de temps de dix ans un chirurgien recourir à cette manière de traiter les tumeurs.

Cet abandon absolu était-il mérité? Oui, lorsqu'on appliquait cette méthode à des tumeurs cancéreuses; cela avait le grand inconvénient de faire perdre du temps de laisser passer l'époque favorable à une opération radicale et offrant quelque chance de succès.

Mais, lorsqu'il s'agissait de tumeurs que l'on considérait comme des hypertrophies simples, avait-on les mêmes raisons de laisser de côté ce moyen? Non, sans aucun doute, d'autant plus que, dans les faits heureux de la pratique de Récamier, il s'agissait probablement de ces tumeurs que M. Broca appelle des adénomes.

Telles sont les idées théoriques qui résultèrent des recherches de M. Broca, alors qu'il dépouilla les observations de Récamier pour se rendre compte de la véritable nature des tumeurs soumises à la compression. Ce sont ces mêmes idées qui l'ont engagé à faire revivre l'usage de la compression dans le traitement des adénomes.

Il se proposait d'amener, par ce moyen, l'atrophie et la disparition d'un tissu qu'il considérait comme *glandulaire*, c'est-à-dire, d'un *tissu très-complexe*.

Mais nous savons, au contraire, que la manière dont se forme le tissu qui constitue la masse morbide des *tumeurs bénignes*, n'a rien du processus qui préside au développement des glandes. C'est un tissu de *nature conjonctive*, qui ne revêt certaines dispositions particulières que parce qu'il se produit dans la *zone d'attraction d'éléments glandulaires*. En outre c'est un processus irritatif, presque inflammatoire, qui préside à la formation de ces

tumeurs, et qui l'explique le plus souvent. On doit rapprocher cette notion de l'action puissante de la compression, pour faire résorber les engorgements plus ou moins considérables résultant des inflammations étendues du tissu cellulaire qui ont avorté ou dans lesquelles la suppuration a été limitée et s'est terminée, en laissant autour du foyer une zone considérable infiltrée d'éléments de nouvelle formation et d'exsudats. Velpeau avait parfaitement démontré cette utilité de la compression dans le traitement des indurations diffuses qui survivent aux abcès du sein. La connaissance de ces faits rend facilement compte du mode d'action de la compression pour amener la diminution, sinon la résorption complète de certaines tumeurs dites adénoïdes.

Si M. Broca avait tort de considérer ces néoplasmes, comme formés de tissu glandulaire et comme de simples hypertrophies du tissu glandulaire, il avait raison, *théoriquement du moins*, de croire que dans certaines circonstances la compression pourrait constituer un moyen efficace de traitement.

L'étude des faits observés par M. Broca et les résultats de ses recherches, consignés dans son *mémoire* (1) et dans son *Traité des tumeurs* (2), la comparaison de ces résultats avec ceux de la pratique des rares chirurgiens qui ont, à l'occasion, employé cette méthode, nous feront connaître quelle en est la valeur. Mais nous devons préalablement décrire la manière dont on doit procéder pour établir une solide compression sur une tumeur du sein.

Trousseau et Velpeau avaient employé, dans le trai-

(1) *Bulletin de thérapeutique*, 1862, t. LXII, p. 154, 199, et 246.
(2) *Traité des tumeurs*, t. I, p. 405 et t. II, p. 464

tement des inflammations de la mamelle, des bandages compressifs en sparadrap; mais on connaît l'action irritante de cette matière emplastique sur les peaux fines et délicates; en outre, un bandage circulaire, fait avec cette substance, ne prête pas assez; il est par trop inextensible et gêne beaucoup la respiration.

D'une façon générale, l'appareil que l'on doit employer se compose de deux parties : 1° du disque compresseur, qui, reposant sur la tumeur, lui transmet la pression du bandage; 2° d'un bandage proprement dit, devant entourer toute la poitrine.

La nature du disque compresseur peut être variable; ainsi quelques chirurgiens ont employé des compresseurs métalliques; une lame de plomb serait certainement, parmi les métaux, celui dont on se servirait avec le plus d'avantage. M. Broca préfère les rondelles d'agaric superposées; elles sont plus flexibles que les corps métalliques et se prêtent au mouvement de retrait de la tumeur.

Le disque compresseur s'applique de deux façons, suivant que la mamelle est pleine et conserve sa forme hémisphérique, ou bien qu'elle est devenue flasque, pendante et déformée.

Dans le premier cas, le disque compresseur repousse directement, contre les parois thoraciques, la tumeur et l'y applique fortement. Dans le deuxième au contraire, on interpose, entre la mamelle et les parois thoraciques, une couche épaisse d'agaric; puis, en avant du sein, on en met une seconde dans une situation convenable, pour faire porter le maximum de la compression au niveau de la tumeur.

Ce premier appareil étant maintenu, on applique autour du thorax un bandage circulaire, qui doit remplir les con-

ditions suivantes, pour être efficace et ne pas trop faire souffrir les malades.

La mamelle saine doit être relevée au-dessus du bandage et laissée libre. Il faut garantir l'aisselle avec de l'ouate, de façon à ce que le bandage ne puisse pas couper les bords de cette région.

Les premiers tours de bande sont épinglés successivement avec soin, de façon à y rattacher les disques les plus superficiels; il est même utile d'épingler tous les tours de bande. Grâce à cette précaution, le bandage forme une sorte de cuirasse qui ne se dérange pas et peut rester longtemps en place sans se relâcher. Enfin, on complète le tout par l'application de deux bretelles entre-croisées, qui fixent le bandage et l'attirent vers la partie supérieure du thorax. Sur une femme grasse, l'installation d'une compression efficace est plus difficile, malgré le soin que l'on a de fixer le bandage par des épingles; il est quelquefois nécessaire, dans ce cas, de jeter par-dessus l'épaule du côté sain quelques tours de bande supplémentaires.

M. Broca, décrivant les phénomènes qui succèdent à l'application d'une compression mammaire bien faite, insiste sur la dyspnée que les malades éprouvent pendant plusieurs jours, lorsqu'elles se mettent dans le décubitus horizontal. C'est pour cette raison qu'il conseille de procéder avec précaution. Le premier appareil sera modérément serré; lorsque les malades se seront habituées à respirer suivant le type abdominal, on fera un second appareil plus serré, et la compression pourra être alors rigoureuse.

Dans le cas où le bandage circulaire ne serait pas supporté, on pourrait avoir recours à l'appareil d'Ar-

nolt (1) dans lequel la compression ne porte que sur la mamelle malade.

Lorsqu'on voit que le bandage compressif ne produit plus d'effet utile et que tout le bénéfice que l'on peut en retirer est obtenu, il est bon de le remplacer par une sorte de corset, muni d'un diverticulum pour la mamelle saine, et qui exerce une compression suffisante pour mettre obstacle au mouvement fluxionnaire qui se produirait, sans aucun doute, si on laissait le sein malade en liberté. M. Broca conseille même d'y adjoindre un coussin à air, rempli modérément, et destiné à continuer la compression; il assure avoir ainsi réussi à faire disparaître de petites tumeurs, réduites au quart de leur volume primitif par le premier bandage.

Les effets locaux de cette méthode se montreraient rapidement. D'après M. Broca ils sont même souvent appréciables au bout de deux ou trois jours. Plus tard, la résolution marche plus lentement et nécessite une application plus exacte de l'appareil. Malgré ce soin, on voit souvent la marche décroissante de la maladie s'arrêter, et la tumeur rester stationnaire. Elle est alors représentée par un petit noyau dur qui paraît constitué par du *tissu fibreux sclérosé*.

Dans quelques cas, aussitôt que l'on cesse la compression, la tumeur, qui avait diminué notablement, reprend rapidement, et même quelquefois brusquement, son volume primitif.

Tous les renseignements que nous venons de donner sont extraits de l'excellent mémoire de M. Broca que

(1) Cet appareil est tellement compliqué comme agencement instrumental qu'il est très-difficile d'en faire une description claire, et comme son emploi ne serait qu'exceptionnel, nous nous contentons de le signaler.

nous avons déjà cité et du Traité du même auteur sur les tumeurs. Nous aurions désiré compléter cette étude; mais aucun chirurgien n'a publié les résultats de sa pratique à ce sujet. Nous devons même nous demander si d'autres que M. Broca ont appliqué, avec une persistance suffisante, la compression au traitement des tumeurs mammaires.

Notre expérience personnelle est très-imparfaite à ce point de vue. Nous avons vu employer deux fois la compression avec des résultats incomplets. Dans un premier cas que nous rapportons, nous avons suivi la malade pendant deux ans. Dans l'autre, la compression ne put être supportée à cause de la douleur qu'elle détermina. Le chirurgien dut renoncer à son emploi et pratiquer l'ablation de la tumeur.

Observation XXXVIII. — Fibrome du sein. Traitement par la compression. Amélioration apparente au bout de cinq mois. Persistance d'un noyau sclérosé.

La nommée Ismène B..., âgée de quarante-six ans, cuisinière, est une femme maigre, un peu pâle, hystérique; elle vient à la consultation de la Charité dans le courant du mois de septembre de 1873; elle est vue par M. Perier qui suppléait alors M. Gosselin.

Elle s'était aperçue, depuis un mois environ, de l'existence dans le sein gauche d'une tumeur qui l'inquiétait beaucoup. Cette grosseur avait le volume d'un œuf; elle était lobulée, bosselée, roulait sous le doigt et ne présentait aucune adhérence à la peau; elle était située manifestement dans la partie inférieure et externe de la glande mammaire. Il n'y avait jamais eu d'écoulements d'aucune nature par le mamelon.

Depuis longtemps la malade éprouvait des élancements dans le sein. Les mouvements du bras donnaient naissance à des douleurs assez violentes. La tumeur devenait plus douloureuse au moment des règles.

La malade se refusa à toute opération tendant à l'ablation de la tumeur, qui fut considérée comme un fibrome mammaire circonscrit en voie d'accroissement. On se décida donc pour la compression faite avec beaucoup d'ouate, de façon à bien serrer la glande mammaire dans sa totalité.

Pendant deux mois, on ne parut retirer aucun avantage de ce mode de traitement. A chaque époque menstruelle, la tumeur semblait grossir et devenait douloureuse. Ce n'est qu'au mois de décembre que cette fluxion ne se fit pas; la tumeur resta d'abord stationnaire, puis elle diminua au moment des règles. Cette diminution de volume fut très-sensible, surtout pour la 4e et la 5e époque menstruelle.

Depuis trois mois la tumeur reste stationnaire. En septembre 1874, elle n'est plus représentée que par un petit noyau dur, bosselé, du volume d'une grosse noisette, très-mobile, roulant sous le doigt, mais manifestement adhérent à la glande dont les parties avoisinantes sont moins molles, moins flexibles qu'à l'état normal et paraissent conserver encore des traces manifestes d'induration.

Depuis le mois de décembre 1874 cette femme n'a plus été revue.

Pour apprécier cette méthode, nous sommes donc obligés de nous en rapporter exclusivement à la statistique qui nous est donnée par M. Broca. Ce chirurgien range

les faits qu'il a observés en trois catégories distinctes, qui nous fourniront des éléments suffisants pour une discussion sérieuse :

1° Faits où la compression a pleinement réussi et a amené une guérison complète. Ceux-ci seraient au nombre de neuf. Ce résultat a été plus ou moins difficile à atteindre, et même, dans un cas, s'est produit spontanément, alors que toute compression avait cessé.

2° La seconde catégorie est composée de faits, au nombre de dix environ, dans lesquels il est survenu, sous l'influence de ce traitement, une résolution incomplète et une diminution notable du volume primitif de la tumeur qui est devenue stationnaire, au bout d'un espace de temps variable.

3° Enfin, dans une troisième série, M. Broca range les faits assez nombreux dans lesquels la compression a été inutile ou n'a produit que des effets très-passagers, soit que la malade ait perdu rapidement courage en face de ce mode de traitement pénible à supporter, soit que le volume de la tumeur ou la nature du tissu qui la constituait aient été un obstacle au succès de la tentative.

On n'a rien à objecter à la première série de faits, et la relation qui est établie entre le résultat obtenu et la méthode curative employée ne paraît pas douteuse pour le plus grand nombre d'entre eux; il est presque hors de doute que la compression a agi d'une façon heureuse.

Quant aux faits dans lesquels le résultat a été incomplet, nous ne pouvons, comme M. Broca, les considérer comme favorables. A notre avis, au contraire, si nous nous en rapportons à nos recherches anatomo-pathologiqes, il y a là un danger très-grand. Ces *résidus* de

tumeurs, qui se produisent tout aussi bien *spontanément* qu'à l'*aide de la compression*, sont l'*origine* de *tumeurs sarcomateuses à marche rapide*, qui atteignent en peu de temps un volume considérable. Il faut alors opérer les malades; mais, à une opération simple, on doit en substituer une, relativement grave, à cause de l'étendue de la plaie d'amputation.

Aussi, s'il nous paraît possible d'accepter la méthode de la compression, comme moyen d'essai thérapeutique pour les tumeurs petites, très-récentes, très-jeunes par conséquent, et dans lesquelles on peut compter sur une résolution complète, on doit y renoncer ou la rejeter d'une façon absolue, dès que l'on voit un arrêt prolongé dans la résorption du néoplasme.

Il ne faut pas se laisser tromper par les faits de tumeurs restant stationnaires pendant dix à quinze ans; en effet, dans les observations que nous rapportons dans notre travail, on peut voir des exemples de tumeurs qui sont restées stationnaires pendant un temps plus long encore et qui ont pris brusquement, même après la ménopause, un développement réellement extraordinaire.

B. — Méthodes qui ont pour but l'ablation de la tumeur.

a. — *Méthodes non sanglantes.*

Toutes les méthodes que nous venons de faire connaître ne sont employées que d'une façon exceptionnelle et ne s'adressent qu'à certains cas particuliers. Lorsqu'elles ont échoué ou lorsqu'on n'a pas jugé opportun d'en faire usage, c'est à un moyen plus général et pouvant s'appliquer à tous les cas qu'il faut avoir recours. On doit

roposer aux malades et pratiquer, si elles y consentent, l'extirpation de la tumeur.

Le chirurgien a le choix entre de nombreux procédés bien différents les uns des autres. En effet, quel rapport peut-il y avoir entre la cautérisation en nappe, la cautérisation linéaire, la galvano-caustie, l'écrasement linéaire, la ligature élastique et l'ablation par l'instrument tranchant? Ces divers procédés n'ont qu'un point de commun; c'est de concourir à un résultat qui est le même pour tous, c'est-à-dire de délivrer complétement les malades de leur tumeur.

Nous devons successivement étudier toutes ces méthodes d'extirpation, et les décrire dans leurs points principaux, tout au moins dans ceux qui nous intéressent plus particulièrement. Nous les comparerons ensuite, et nous chercherons si parmi elles il n'en existe pas une qu'on puisse employer dans presque tous les cas, tandis qu'on réserverait les autres pour quelques cas particuliers.

1° CAUTÉRISATION

Nous devons, pour être complets, étudier la *méthode de la cautérisation* appliquée au traitement des tumeurs du sein, tout en faisant remarquer que son emploi a toujours été très-limité, quand il s'est agi de tumeurs bénignes.

La cautérisation, sous ses formes diverses, a été dirigée surtout, dans l'esprit de ses inventeurs, contre les tumeurs cancéreuses, et l'on sait que quelques-uns d'entre eux ont cru pouvoir accorder aux substances dont ils se servaient une véritable action élective.

Malgré la préoccupation dominante des chirurgiens

qui ont vanté l'emploi des caustiques, il n'est pas douteux que, dans un grand nombre de cas, ils aient traité, comme cancéreuses, des tumeurs bénignes du sein. Aujourd'hui même des erreurs de cette nature, involontaires ou volontaires, peuvent être commises et expliquer les soi-disant les cures radicales de *soi-disant tumeurs cancéreuses* obtenues par des moyens de cautérisation *soi-disant spéciaux* et *soi-disant non opératoires.*

La *méthode générale de la cautérisation* se divise elle-même en deux méthodes secondaires, suivant que l'on attaque directement la production morbide, ou bien qu'on la cerne à distance.

La première est la méthode de la *cautérisation en nappe;* la seconde est la *cautérisation linéaire.*

Toutes les deux ont été appliquées au traitement des tumeurs du sein, et même quelques chirurgiens les ont employées exclusivement.

Elles se décomposent l'une et l'autre en procédés secondaires que nous étudierons successivement.

La *cautérisation en nappe* comprend : le procédé de M. Manec, fondé sur l'action supposée élective de l'arsenic sur le tissu cancéreux; le procédé de Landolfi, qui repose sur la même action attribuée au chlorure de brome et au chlorure d'or; enfin Velpeau a essayé quelquefois le caustique sulfo-safrané, mais sans jamais y attacher une très-grande importance.

La *méthode linéaire* se divise elle-même en deux procédés très-différents.

Le premier, celui de Girouard de Chartres, est une sorte de dissection des tumeurs dans laquelle l'agent caustique, manié pour ainsi dire comme un bistouri, sépare

successivement la masse morbide des parties à conserver.

Le deuxième procédé, plus expéditif, est celui des flèches; le chirurgien n'intervient qu'une fois et laisse à l'agent caustique le soin de marquer la séparation qui doit se faire entre le tissu morbide et les tissus sains. Ce procédé doit son importance à la longue pratique, à l'audace et à l'habileté opératoire de M. Maisonneuve.

Cautérisation en nappe. — Le procédé de M. Manec repose sur l'emploi des sels arsenicaux, comme agent caustique. Longtemps avant ce chirurgien, on avait fait entrer dans la pratique l'usage de ces agents chimiques; mais M. Manec a fait une étude consciencieuse de cette question et a insisté sur l'idée théorique qui le dirigeait dans l'emploi de l'arsenic et de ses composés. Avant lui, en effet, Rousselot, le frère Come, Dubois avaient proposé des composés différents dont l'acide arsénieux était le principe actif. Nous nous occuperons seulement de la pâte du frère Come, que M. Manec (1) a utilisée pour les expériences qui ont servi de base à son travail.

Faut-il admettre l'idée théorique qui attribue au caustique arsenical une action élective sur le tissu morbide? Faut-il croire que la pâte arsenicale pénètre les lésions cancéreuses par une sorte d'action spéciale qui s'arrête aux limites du mal? Si ces proprietés étaient vraies, elles constitueraient, en faveur des caustiques arsenicaux, un privilége tout particulier, au moins en ce qui concerne le cancer. Ce serait déjà une raison suffisante pour nous autoriser à les laisser de côté, puisque c'est incidemment

(1) *Bulletin de thérapeutique*, 1853. N° de février, p. 182.

que nous parlons du cancer du sein et de son traitement. Mais d'autres raisons nous engagent à rejeter l'emploi de cette pâte. Cette action élective spéciale n'existe pas réellement. Les expériences de Velpeau et de M. Maisonneuve sont probantes à ce sujet et ne laissent subsister aucun doute.

En outre, quand il s'agit de tumeurs du sein, le danger de l'absorption qui, on le sait, est proportionné à l'étendue de la surface sur laquelle on applique la pâte arsenicale, doit entrer en ligne de compte; car, dans toute tumeur du sein, si on a la prétention de la détruire complétement, le caustique devra agir sur une grande étendue de tissu.

On a proposé, il est vrai, dans cette circonstance, de procéder par plusieurs applications successives, en mettant un intervalle convenable entre chaque application. On sait en effet, d'après les nombreuses analyses de Pelouze, que l'arsenic absorbé se trouve éliminé par les voies urinaires dans un espace de temps qui ne dure pas moins de cinq jours et plus de huit.

Mais ce moyen détourné n'est pas applicable dans tous les cas, et l'on comprend qu'il ferait durer très-longtemps le traitement d'une tumeur d'un volume un peu considérable. Que serait-ce donc s'il fallait détruire un de ces énormes sarcomes mammaires du poids de plusieurs livres, comme il n'est pas rare d'en rencontrer? Aussi nous croyons que ce procédé n'est pas applicable, ou bien ne l'est que d'une façon exceptionnelle.

A côté du procédé de M. Manec, on doit placer celui de Landolfi de Naples, qui repose également sur une prétendue action élective de quelques-uns des agents chimiques formant la base de sa pâte caustique. On sait

que cette pâte est composée de chlorure de brome, de chlorure de zinc, de chlorure d'antimoine et de chlorure d'or. D'après l'auteur de ce procédé, le chlorure de brome et le chlorure d'or agiraient spécialement contre la diathèse cancéreuse.

Les préparations de Landolfi varient d'ailleurs avec la nature de la tumeur à détruire ; suivant lui, lorsqu'il s'agit d'épithélioma et de carcinomes superficiels, on devrait se servir seulement de chlorure de brome.

La méthode est très-complexe pour les autres cas plus graves et dans lesquels les lésions sont plus étendues. Elle consiste dans l'emploi en application externe de la pâte dont nous avons fait connaître la composition, et, lorsque la cautérisation paraît avoir été suffisante et assez profonde, dans l'usage d'une médication interne dont le chlorure de brome est l'agent essentiel.

Mais nous devons le répéter, nous n'avons pas à nous occuper ici des tumeurs cancéreuses, et nous sommes persuadés que les cas de guérison, qui ont été cités par M. Landolfi, se rapportent à des cas de tumeurs bénignes dont le diagnostic différentiel n'avait pas été nettement établi.

Les services que ce caustique peut rendre, quand il s'agit de tumeurs bénignes du sein, sont-ils assez grands et assez importants, pour que l'on veuille lui donner la préférence sur les moyens de traitement dont nous disposons actuellement?

Le caustique de Landolfi possède une activité incontestable qui lui permet d'atteindre les tumeurs, sans que la peau qui les recouvre ait été préalablement détruite; il doit cette activité aux sels métalliques qu'il contient, au chlorure de brome qui accroît il est vrai son énergie,

mais qui, pour la même raison, l'expose à fuser et à donner lieu à la production d'hémorrhagies. Nous devons ajouter qu'il ne met nullement à l'abri de l'érysipèle cette complication si justement redoutée des chirurgiens. Dans les essais qui furent faits à la Salpêtrière et contrôlés par une commission dont M. Moissenet (1) fut rapporteur, on voit que ce procédé n'a pas garanti l'érysipèle, que souvent, malgré un nombre considérable de cautérisations successives, il n'a pas été possible d'arriver à dépasser les limites du mal; qu'enfin, une des malades eut une hémorrhagie très-abondante au moment de l'élimination de l'eschare.

Ces deux procédés de M. Manec et de M. Landolfi sont ceux qui ont été le plus habituellement expérimentés. Mais nous pouvons rappeler que Velpeau a employé quelquefois le caustique sulfo-safrané pour détruire les tumeurs du sein; il en restreignait, toutefois, l'emploi à celles qui étaient ulcérées et dans le traitement desquelles il croyait avoir à craindre une hémorrhagie. Son but était d'obtenir une eschare sèche.

Cautérisation linéaire. — La cautérisation linéaire est, à proprement parler, une sorte de procédé d'extirpation dans lequel le caustique remplace le bistouri.

Cette méthode doit le développement qu'elle a pris dans ces dernières années à Girouard de Chartres. Si l'on peut dans les auteurs trouver quelques indications bibliographiques faisant connaître des tentatives plus ou moins complétement réussies de dissection à l'aide des causti-

(1) Moissenet, *Rapport sur le traitement des maladies cancéreuses par la méthode du docteur Landolfi à l'hospice de la Salpêtrière.* Paris, 1856.

iques (1), il faut reconnaître, qu'avant ce chirurgien, nul n'a mis en usage, d'une façon méthodique et régulière, cette manière de procéder et n'en a fait connaître les règles précises d'application aussi bien que lui. C'est donc à juste titre que ce procédé porte son nom.

Girouard, au lieu d'attaquer les tumeurs par leurs parties saillantes, a inauguré un procédé tout particulier et très-ingénieux, mais qui n'est applicable que dans certains cas et pour certaines régions. Ce procédé trouverait une application toute naturelle dans le traitement des tumeurs du sein, et nous accepterions volontiers son emploi pour amener la chute d'une tumeur bénigne, puisque, entre toutes, elles sont les plus mobiles et les moins adhérentes. Mais comme nous le verrons plus tard, en discutant l'étendue à donner à l'opération, il est probable que l'action du caustique n'atteindrait pas complétement le but que l'on se propose et qui doit consister à ne pas se borner à la *simple énuclation* de la tumeur.

Girouard pédiculait préalablement les tumeurs et détruisait ensuite leur pédicule par les caustiques.

Pour remplir ce but, dans un premier temps, Girouard se servait de tiges d'acier courbes destinées à embrasser la tumeur à sa base par leur partie moyenne concave; ces tiges étaient réunies aux deux bouts par des vis qui les écartaient ou les rapprochaient à volonté. Voici d'ailleurs comment procédait ce chirurgien : La tumeur étant soulevée avec les doigts et écartée le plus possible des

(1) Voir traduction Verduin, *De ingenti et inveterato dextræ mamillæ tumore scrofuloso extirpatione sublato.* Dans les observations de Verduin, publiées à la suite de l'édition hollandaise de l'*Armamentarium chirurgicum* de Seullet, Amsterdam, 1741, ind. appendix, 2e obs. XVII, p 681 (indication de Broca).

muscles sous-jacents, on applique les deux tiges parallèlement au grand axe de la tumeur et on les rapproche avec les vis, de façon à ce que les deux branches de l'instrument s'engagent au-dessous de la tumeur. Lorsque par ce procédé Girouard avait créé au-dessous de la tumeur un pédicule allongé et aplati, il appliquait sur ce pédicule une couche de caustique de Vienne; au bout de quelques minutes, alors que les téguments avaient perdu leur sensibilité, il resserrait les tiges pour étreindre davantage le pédicule; puis, incisant l'eschare formée, il réappliquait une nouvelle couche de caustique de Vienne. Il procédait ainsi plusieurs fois de suite, jusqu'à ce que les deux tiges ne fussent plus séparées que par une couche mince de tissu; il les laissait en place jusqu'au lendemain. Alors le bistouri détachait sans peine les débris du pédicule que le caustique avait laissé subsister. Ceci fait, il avait le soin de recouvrir les points saignants de pâte au chlorure de zinc.

Ce procédé n'était pas applicable à tous les cas. Pour que les tiges d'acier, en pédiculant la tumeur, ne laissassent pas en arrière une partie plus ou moins considérable du tissu morbide, il fallait que celle-ci fut très-mobile sur les parties profondes.

On pouvait reprocher à Girouard l'emploi du bistouri à la fin d'une opération qu'il avait la prétention de rendre plus innocente par l'usage de la cautérisation. Aussi, pour se laver de ce reproche, ce chirurgien modifia son procédé primitif en ce qui regarde l'emploi du bistouri dans le dernier temps de l'opération. A partir de ce moment, il cernait la tumeur par une collerette de pâte de Vienne; puis, lorsque l'eschare était formée, il l'incisait et, dans la rainure ainsi produite, il introduisait des lanières de

pâte de chlorure de zinc et disséquait ainsi des tumeurs volumineuses qu'il pouvait séparer des parties plus profondes en sept à huit jours tout au plus.

Le procédé de M. Girouard conduit tout naturellement à celui qu'il nous reste à décrire et qui consiste à séparer la tumeur des tissus sains par une série de clous caustiques, enfoncés de façon à cerner les parties malades. C'est à ce procédé, employé d'abord par MM. Salmon et Manoury de Chartres, que M. Maisonneuve a donné le nom de *cautérisation en flèches*. Ce chirurgien circonscrit les tumeurs par une série de ponctions faites au bistouri et, au fur et à mesure que ces ponctions sont pratiquées, il enfonce dans chaque trou, ainsi produit, des flèches caustiques au chlorure de zinc.

Ce procédé s'exécute promptement, mais, ainsi que le fait remarquer M. Broca, il est passible de plusieurs reproches.

En effet, c'est le chlorure de zinc qui doit amener l'escharification de la peau, et celle-ci, on le sait, est détruite difficilement par cet agent caustique; il en résulte une douleur très-grande qui se prolonge pendant plusieurs heures.

En outre, les flèches sont enfoncées, pour ainsi dire, à l'aveugle; on ne peut pas facilement apprécier le point où s'arrête leur action, et l'on a noté quelques accidents dus à une extension trop considérable de l'escharification : on a vu plusieurs fois la plèvre ouverte, au moment de la chute de la partie mortifiée.

Ce procédé pourrait, dans un certain nombre de cas, être appliqué assez facilement au traitement des *tumeurs dites adénoïdes*, mais les inconvénients qu'il présente sont très-grands. Si la tumeur est petite, il amène une

perte de substance considérable et une cicatrice étendue, si la tumeur est volumineuse, la perte de substance est énorme, la cicatrisation très-longue à se faire, et l'on a sacrifié des surfaces de peau qu'il eût été possible de conserver.

C'est uniquement pour être complets que nous parlerons de diverses méthodes qui nous paraissent d'une importance secondaire, dans le cas spécial qui nous occupe.

2° ÉCRASEMENT LINÉAIRE.

Nous citerons d'abord l'*écrasement linéaire*. Ce procédé, aujourd'hui bien connu, est dû, tout entier, à M. Chassaignac qui en a été l'inventeur et le vulgarisateur.

Les avantages que M. Chassaignac attribue à l'écraseur linéaire sont surtout relatifs aux hémorrhagies et à la production de l'érysipèle. Nous sommes obligés de reconnaître que les hémorrhagies, succédant à l'extirpation des tumeurs bénignes du sein, ne constituent pas un accident réellement assez redoutable pour peu que le chirurgien montre quelque patience dans la recherche des vaisseaux dont la ligature ou la torsion doivent être pratiquées. Quant à l'érysipèle, malgré le grand désir qu'ont tous les chirurgiens de trouver des procédés susceptibles d'éloigner cette complication si fâcheuse, on peut l'observer malheureusement aussi bien après l'emploi de l'écraseur linéaire qu'après l'usage des caustiques.

La description même du procédé employé par M. Chas-

saignac nous permettra de lui adresser le reproche d'exposer à faire une opération longue et incomplète. Elle sera *longue*, parce que l'instrument ne peut sectionner la peau qu'avec une telle difficulté que, dans plusieurs opérations, le bistouri a dû tracer la voie à la chaîne de l'écraseur. Elle pourra être *incomplète*, parce que les aiguilles, qui servent à diriger l'anse de la chaîne, sont introduites à l'aveugle.

Voici, en effet, la manière dont procède M. Chassaignac pour l'extirpation des tumeurs du sein. Comme, dans le plus grand nombre des cas, celles-ci ne sont pas suffisamment pédiculées, il cherche à faire pénétrer profondément dans les tissus, et en arrière de la tumeur, mais sans pouvoir agir avec une précision suffisante, de fortes aiguilles en nombre variable, suivant le volume de la partie à enlever. Ceci fait, il place la chaîne de l'écraseur derrière les aiguilles.

3° LIGATURE ÉLASTIQUE.

Nous dirons quelques mots d'un procédé récemment introduit dans la pratique, mais dont nous sommes loin d'être partisans; nous voulons parler de la *ligature élastique*.

Ce procédé est dû à Grandesso Sylvestri de Padoue; ce chirurgien ayant eu l'occasion de soigner une jeune fille chez laquelle un lien de caoutchouc, modérément serré autour du crâne, avait déterminé une ulcération profonde du cuir chevelu, proposa d'ériger le fait en méthode, et de produire des sections dans les tissus, à l'aide d'une anse de caoutchouc. Ce procédé a été successivement appliqué aux tumeurs du sein par Dittel

(de Vienne), Thompson (de Londres) et Francis Quisk (de Dublin).

M. Périer a communiqué récemment à la Société de chirurgie un fait de tumeur du sein, sur une vieille femme de la Salpétrière, enlevée par le procédé de la ligature élastique. Nous avons eu l'occasion d'employer les ligatures élastiques dans de rares circonstances pour des tumeurs assez volumineuses, et il nous est difficile d'admettre avec M. Périer l'absence constante de la douleur. Celle-ci, en effet, est quelquefois très-vive, et surtout dure très-longtemps. Ce fait de la persistance de la douleur a été signalé par plusieurs membres de la Société de chirurgie qui ont pris successivement la parole à la suite de la communication de M. Périer.

4° GALVANO-CAUTÈRE.

La même préoccupation, qui a fait proposer l'emploi des caustiques, sous leurs formes diverses, et l'écrasement linéaire, a engagé quelques chirurgiens à se servir du *galvano-cautère*. Ils ont pensé qu'ils se mettraient ainsi à l'abri et des hémorrhagies et de l'érysipèle. Partisan déclaré de ce puissant moyen de diérèse, pour un très-grand nombre d'opérations, nous ne pensons pas devoir y avoir recours quand il s'agit de l'ablation d'une tumeur du sein.

b. — *Méthodes sanglantes.*

EXTIRPATION PAR LE BISTOURI.

L'opération par le bistouri peut être *partielle* et ne comprendre que la tumeur elle-même, isolée de la glande.

ou *totale* et intéresser toute la glande mammaire en même temps que la tumeur. Dans quel cas doit-on faire l'amputation partielle? Quelles sont les circonstances qui réclament l'amputation totale?

Nous allons chercher à déterminer ce point que nous considérons comme capital.

1° ÉNUCLÉATION ET AMPUTATION PARTIELLE.

Dans le plus grand nombre des cas, la plupart des chirurgiens, séduits par la facilité avec laquelle la tumeur glisse sur le reste de la glande mammaire, se contentaient et se contentent encore de l'énucléation de la masse morbide. Une simple incision cutanée convenablement dirigée de façon à assurer l'écoulement du pus, un arrachement plus ou moins violent de la tumeur, saisie à l'aide d'une érigne, constituent essentiellement cette opération.

Sans vouloir blâmer absolument cette manière de procéder, il nous semble qu'elle est le plus souvent en contradiction avec ce que nous enseigne la physiologie pathologique des tumeurs dites adénoïdes, par rapport à la manière dont surviennent les récidives qui, dans certains cas, sont si persistantes.

En effet, le néoplasme s'est formé autour de lobules glandulaires dont le tissu conjonctif péri-acineux a été le point de départ de l'hyperplasie, à la suite d'un processus irritatif quelconque. En pratiquant l'énucléation, on laisse, dans le fond de la plaie, une masse de tissu glandulaire qui, par lui-même, a de grandes tendances à subir la même altération que les lobules enlevés, et on le laisse

dans des conditions où cette activité nutritive est encore exagérée. Aussi, ce dont on doit s'étonner, ce n'est pas de voir des récidives, c'est de ne pas les voir se produire toujours, lorsqu'on fait la simple énucléation.

La figure 32, est un exemple de *fibrome mammaire*

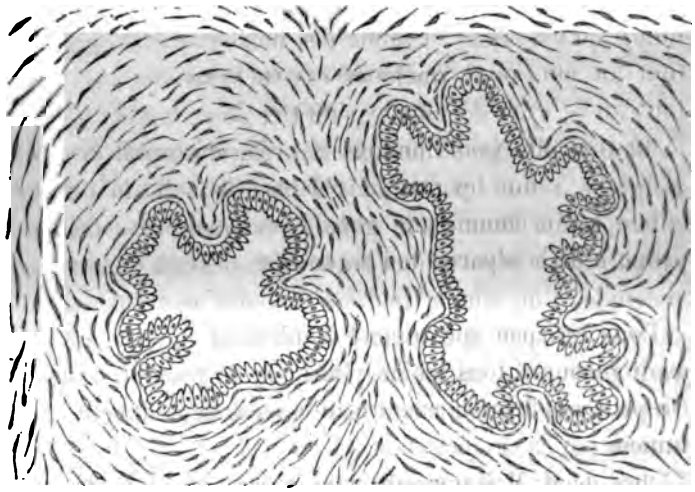

Fig. 32. — Fibrome mammaire. — Récidive reproduisant des lacunes et des kystes comme dans la tumeur primitive. (Ocul. 2, objet 4, Hartnack.)

récidivé à la suite d'une simple énucléation, avec production de *lacunes caractéristiques* semblables, en tout point, à celles que l'on avait observées dans la tumeur primitive.

Cependant, il sera difficile de faire accepter immédiatement aux malades la perte de toute leur glande mammaire pour une tumeur petite, isolée, et facilement isolable; de plus, il faut bien le reconnaître, la gravité de l'opération est tout autre lorsque l'on pratique l'*énucléation* de la tumeur, ou lorsque l'on fait l'*amputation totale*. Dans le premier cas, l'opération est simple, et l'on peut

espérer une réunion par première intention, ou tout au moins, une réunion secondaire rapide. La cicatrice qui succède à une pareille opération est linéaire, et l'on connaît l'importance de ce détail, lorsqu'il s'agit de femmes jeunes, sur lesquelles les considérations de coquetterie ont une si grande influence. Ainsi, opération moins grave, résultat esthétique meilleur et facile à dissimuler dans certains cas : tels sont les avantages de l'énucléation simple. Tous ces avantages compensent-ils la crainte des récidives presque certaines? Non, assurément. Cependant il nous paraît difficile qu'on puisse proposer d'emblée une mutilation pareille à celle qui résulte de l'amputation totale du sein.

Ceci nous amène à parler de l'*amputation partielle*, moyen terme qui, dans un certain nombre de cas, permettra de concilier le désir bien légitime des malades d'éviter une grave mutilation avec la rapidité de la guérison par suite de l'étendue peu considérable de la plaie et avec la *certitude quasi absolue* d'échapper à la récidive.

Après l'étude approfondie que nous avons faite de l'anatomie et de la physiologie pathologique des tumeurs du sein, une *logique rigoureuse* devrait nous faire conclure que, dans tous les cas, la *glande*, *origine première* de la tumeur, doit être sacrifiée. Mais, en tenant compte dans une juste limite des nécessités de la pratique, nous pensons que, sans compromettre l'intérêt futur de ses malades, le chirurgien peut pratiquer l'*amputation partielle*.

Cette opération paraîtra d'autant plus autorisée que les lobules glandulaires touchant à la tumeur, sont souvent le siége d'une altération hyperplasique au début.

C'est tout au moins ce que nous ont démontré quelques examens anatomiques. Ces lobules, déjà altérés, donnent naissance à des tumeurs secondaires considérées peut-être à tort, comme de véritables récidives, alors que en réalité, elles sont seulement la continuation du premier processus pathologique.

Dans l'énucléation simple, on eût laissé subsister ces *graines de tumeurs;* par l'amputation partielle, on a les plus grandes chances de les enlever.

Il faut donc ici établir des distinctions importantes pour déterminer les conditions dans lesquelles il est permis au chirurgien d'avoir recours à ce moyen *terme.*

S'il s'agit de tumeurs sous-cutanées, petites, mobiles, on devra s'adresser à l'*amputation partielle.* Ce serait seulement plus tard, si une récidive venait indiquer une disposition fâcheuse de tout ce qui reste de la glande à subir successivement les altérations hyperplasiques qui donnent lieu à la formation des tumeurs dites adénoides, qu'on serait autorisé, bien plus qu'on devrait, pour couper court à une série d'opérations successives, à pratiquer l'amputation totale du sein. Il existe, en effet, dans la science certains faits de tumeurs dites adénoïdes (des fibromes sans aucun doute), dans lesquels il a fallu faire six ou sept opérations, avant d'avoir vu s'éteindre la tendance hyperplasique. Bien qu'individuellement chacune de ces opérations ne présente que peu de gravité, et paraisse exposer modérément les malades à toutes les conséquences des plaies, à l'érysipèle surtout, elles n'en sont pas moins susceptibles, d'entraîner à leur suite quelques complications.

Après avoir fait connaître les conditions dans lesquelles

l'amputation partielle nous paraît indiquée, nous devons décrire en quelques mots la manière dont elle doit être pratiquée.

Dans l'*énucléation proprement dite*, on peut souvent se contenter d'une incision simple correspondant à la partie la plus saillante de la tumeur; celle-ci se présente alors d'elle-même, si l'incision a été suffisamment profonde.

Pour *pratiquer l'amputation partielle*, telle que nous la comprenons, on devra limiter par deux incisions courbes, suffisamment éloignées l'une de l'autre, un lambeau de peau correspondant au diamètre transversal de la tumeur. Lorsque celle-ci sera mise à nu, on amputera à droite et à gauche la glande elle-même dans une étendue de un à deux centimètres environ, de façon à avoir toutes les chances possibles d'enlever les portions glandulaires qui peuvent commencer à être altérées.

De cette manière, la plaie ne sera pas très-considérable; elle permettra de tenter la réunion totale par première intention lorsqu'on se trouvera dans un milieu convenable, et la réunion partielle, dans les conditions hygiéniques où nous nous trouvons placés habituellement dans nos hôpitaux.

2° AMPUTATION TOTALE.

Si l'on est en présence d'une tumeur volumineuse déformant la région mammaire et contenant des kystes appréciables, s'il s'agit d'un sarcome parfaitement défini, si la tumeur est enclavée dans la glande, ou bien si elle est développée surtout dans sa partie postérieure de façon à la repousser en avant, il faut dans tous ces cas

pratiquer l'amputation totale de la mamelle, pour avoir un résultat définitif.

L'amputation *totale* ou *partielle* du sein est une opération assez importante pour nécessiter l'emploi du chloroforme, s'il n'existe aucune affection organique qui en soit une contre-indication absolue.

Nous ne pouvons avoir l'intention d'entrer dans de longs détails au sujet du mode opératoire que l'on doit mettre en usage pour pratiquer l'amputation du sein. Celui auquel nous avons recours ne diffère sensiblement en rien de celui qu'emploient tous les chirurgiens.

La seule remarque importante sur laquelle nous voulons insister, c'est que, lorsqu'il s'agit d'une tumeur bénigne du sein, le chirurgien peut presque toujours conserver autant de peau qu'il le juge convenable puisque le plus souvent celle-ci n'est pas malade, contrairement à ce qui a lieu dans les tumeurs malignes. C'est là une condition favorable dont il faut savoir profiter pour diminuer le temps nécessaire à la cicatrisation de la plaie.

Le chirurgien circonscrit la mamelle entre deux incisions limitant une ellipse dont le grand axe présentera la direction oblique de haut en bas et de dehors en dedans, c'est-à-dire suivant la direction du plus grand diamètre du sein. Puis il disséquera la partie profonde de la glande très-rapidement, ce qui est d'autant plus facile dans le cas qui nous occupe qu'il n'existe pas d'adhérences profondes.

Comme en général on n'intéresse que des vaisseaux sanguins d'un volume très-médiocre, on peut faire appliquer les doigts d'un aide sur ces vaisseaux ou mieux encore avoir recours aux pinces hémostatiques

employées journellement dans l'opération de l'ovariotomie.

En agissant ainsi on pourra, sans inconvénient, pratiquer seulement à la fin de l'opération la ligature ou la torsion des vaisseaux. Nous recommandons surtout d'avoir la patience d'attendre un temps suffisant pour être absolument certain que tous les vaisseaux, susceptibles de donner lieu à un écoulement sanguin, ont été liés ou tordus.

En suivant cette pratique, le chirurgien évitera, et au malade et à lui-même, les ennuis et les inconvénients d'une hémorrhagie secondaire.

Doit-on tenter la réunion par première intention? Ce mode de pansement n'est guère possible que dans les cas d'amputation partielle ou bien dans les cas d'amputation totale, lorsqu'on a pu conserver assez de peau.

Mais, nous devons le répéter, la question se présente sous un aspect tout différent, suivant que l'on pratique dans les grandes villes ou dans les campagnes. Pour notre compte, nous devons dire que dans les salles d'hôpital nous y avons renoncé depuis longtemps, découragé par des insuccès trop fréquents. En ville, nos différentes tentatives n'ont pas été généralement plus heureuses; dans les cas où les deux bords cutanés se sont réunis par première intention, le plus souvent la réunion de la face profonde de la peau aux parties sous-jacentes n'a pas eu lieu, le pus s'est collecté et nous a obligé, pour lui donner issue, de détruire la réunion déjà obtenue.

Il est plus sage de ne tenter la réunion primitive, si elle est possible, que dans une étendue limitée de la plaie, en ayant soin de laisser la partie déclive de celle-ci largement

ouverte, et d'interposer entre ses bords soit une mèche, charpie, soit un tube à drainage.

En tout état de choses, nous terminons le pansement suivant la méthode classique, c'est-à-dire en accumulant au-devant de la plaie une quantité considérable de charpie sèche et en maintenant le tout par un bandage approprié. Il importe d'employer une grande quantité de charpie afin que les pièces de pansement n'étant pas souillées trop rapidement, il soit possible de différer pendant deux ou trois jours la levée du premier appareil.

Nous laissons, en effet, ce premier pansement pendant trois ou quatre jours, suivant les indications qui nous sont fournies par les douleurs que ressent la malade et par la mauvaise odeur qu'exhale la suppuration.

Lorsque nous jugeons convenable de défaire le pansement, nous n'enlevons de la charpie que les couches superficielles, évitant de faire le moindre effort pour arracher les portions qui sont adhérentes à la plaie. Nous nous contentons d'ajouter, par-dessus, de la charpie trempée dans de l'eau ou de l'alcool phéniqué à [illegible]. C'est la suppuration elle-même qui se chargera plus tard d'éliminer la couche de charpie restée adhérente à la plaie.

Nous continuons à panser tous les jours, tantôt avec de l'alcool phéniqué, tantôt avec du styrax, selon l'état des parties.

Tel est le mode de pansement qui nous a donné les meilleurs résultats.

Nous avons mis également en usage le pansement ouaté de M. A. Guérin et le pansement de Lister.

Le pansement de M. A. Guérin, que nous avons employé avec tant de succès pour les plaies d'amputation des

membres, ne nous a pas paru aussi favorable dans les cas particuliers dont il s'agit.

Pour qu'il remplisse les conditions essentielles qu'il est destiné à assurer, il doit exercer une compression considérable. Ce seul fait suffit pour nous empêcher d'y avoir recours, car toutes les malades que nous avons soumises à ces tentatives se sont plaintes avec insistance de la gêne à laquelle donnait naissance une compression aussi énergique.

Quant au pansement de Lister, nous avons pu l'appliquer dans toute sa rigueur, grâce aux renseignements précis qui nous ont été fournis par notre ami, le docteur Andrei (de San Francisco) qui avait suivi pendant plusieurs mois la clinique du chirurgien d'Édimbourg. Celui-ci a bien voulu nous assister dans toutes les tentatives que nous avons faites dans cette direction et il nous a procuré toutes les pièces de pansement dont Lister se sert habituellement.

Voici du reste comment nous avons procédé.

Les instruments, les mains de l'opérateur et de tous les aides sont lavés dans une solution d'acide phénique à $^1/_{20}$

Le jet d'un pulvérisateur à vapeur est dirigé pendant quelques minutes sur la partie que l'on va amputer. Le liquide à employer est une solution d'acide phénique au $^1/_{20}$. Durant toute l'opération, l'aide qui tient le pulvérisateur suit attentivement le bistouri du chirurgien et dirige le jet de l'instrument de façon que toutes les parties dénudées soient continuellement recouvertes par un nuage de vapeurs phéniquées. Toutes les ligatures profondes sont faites avec le *catgut*, sorte de fil animal destiné à être résorbé.

Après l'ablation de la tumeur, le chirurgien réunit la peau s'il y a lieu. Il se sert, pour faire la suture, de fils de soie qui ont été préalablement trempés dans la solution phéniquée à $^1/_{20}$. On a soin de placer à la partie la plus déclive de la plaie, un drain, qui ait macéré longtemps dans une solution phéniquée.

Les éponges dont on s'est servi pendant l'opération ont été lavées dans la solution à $^1/_{20}$.

Vient ensuite le pansement proprement dit. Afin de préserver la plaie contre l'action irritante de l'acide phénique, on applique directement sur elle *le protecteur*, tissu spécial formé de soie huilée recouverte de deux côtés par du vernis copal.

On place sur le protecteur huit couches d'*antiseptic gauze;* entre la septième et la huitième couche on interpose une toile imperméable gommée de caoutchouc (le côté gommé est tourné du côté de la plaie); celle-ci a pour but d'empêcher les liquides sécrétés par la plaie de traverser les couches de gaze; on assujettit ce pansement avec une bande roulée faite avec l'*antiseptic gauze*.

Le pulvérisateur envoie le nuage d'acide phénique sur la plaie jusqu'au moment où on la recouvre avec les huit couches de gaze. Le nombre de pansements doit être proportionné à l'écoulement des liquides. A chaque pansement toutes les pièces seront renouvelées; on enlèvera le tube de caoutchouc, on le lavera à l'acide phénique, et on prendra chaque fois toutes les précautions indiquées pour le premier pansement.

On trouvera peut-être ces détails minutieux; mais nous devions passer sous silence le pansement de Lister ou le décrire dans ses plus petits détails.

Toutes les malades que nous avons soignées par cette méthode ont guéri; mais nous devons dire que nous n'avons pas été dédommagés, par une guérison plus rapide, des soins longs et minutieux que nécessitait chaque jour ce mode de pansement.

TRAITEMENT DES KYSTES DE LA MAMELLE.

Dans la partie de cet ouvrage où nous avons étudié avec le plus grand détail le mode de formation des kystes de la glande mammaire, nous avons vu que ces cavités se développaient toujours à l'occasion d'une tumeur solide de la mamelle, le plus souvent circonscrite et quelquefois diffuse.

L'ignorance dans laquelle la plupart des chirurgiens se trouvaient, relativement à ces notions, peut seule expliquer les tentatives thérapeutiques absolument irrationnelles qui étaient dirigées contre les kystes de la mamelle.

Développés dans des tumeurs solides ou à l'occasion de tumeurs solides qu'ils avaient assez profondément modifiées pour les masquer, les *kystes glandulaires mammaires doivent être traités comme toutes les tumeurs bénignes de cette région.*

C'est assez dire que nous rejetons les divers moyens dirigés contre eux, comme la ponction simple, la ponction suivie d'injections iodées et le séton. Par tous ces moyens on traite un *symptôme* en négligeant de s'adresser à la *cause originelle de ce symptôme*, c'est-à-dire à la *tumeur primitive.*

C'est donc contre la tumeur elle-même qu'il faut diri-

ger la thérapeutique. Le traitement des kystes rentrainsi dans le traitement des tumeurs solides elles-mêmes.

ACCIDENTS QUI PEUVENT COMPLIQUER L'AMPUTATION DU SEIN

Nous serons brefs sur les accidents qui peuvent compliquer l'amputation du sein. Nous n'avons pas à revenir sur l'*hémorrhagie* et, nous le répéterons ici, le meilleur moyen de l'éviter c'est de déployer une patience suffisante pour lier ou tordre même les plus petits vaisseaux. Cependant, si par hasard au bout de quelques heures le pansement était traversé par une quantité de sang trop considérable, il serait indiqué de l'enlever pour rechercher le vaisseau, source de l'hémorrhagie.

L'*érysipèle*, si fréquent à la suite de toutes les opérations, se rencontre peut-être plus fréquemment encore à la suite de celles que l'on pratique sur le sein. Quelques chirurgiens, pour se mettre à l'abri de cette complication assez souvent redoutable, ont cru devoir substituer l'emploi des caustiques à celui du bistouri. Dans la discussion que nous ferons pour établir à quelle méthode on doit donner la préférence, nous reviendrons sur ce point intéressant de la question.

La *pleurésie* a été signalée plusieurs fois à la suite de l'ablation de la mamelle, mais le plus souvent on a trouvé des noyaux cancéreux propagés à la plèvre et aux poumons. Dans les cas où l'on n'a pas à redouter cette propagation, on comprendra aisément que la pleurésie puisse être la conséquence soit d'un travail inflammatoire marchant de proche en proche jusqu'à la plèvre, soit de nombreuses causes de refroidissement auxquelles la malade se

trouve exposée pendant l'opération et pendant le pansement de chaque jour.

L'amputation du sein se complique encore de *phlegmons* et *d'abcès de l'aisselle* qui reconnaissent pour point de départ l'inflammation d'un des ganglions axillaires, recevant les lymphatiques.

Nous ne ferons que mentionner l'*infection purulente*, la *pourriture d'hôpital*, la *diphtérie*, le *phlegmon diffus*, et tous les accidents qui peuvent entraver la cicatrisation d'une plaie.

CHOIX DE LA MÉTHODE.

En règle générale, le choix de la méthode à employer dans le traitement des tumeurs varie avec chacun des cas particuliers. Sous ce rapport, les tumeurs dites adénoïdes du sein ne font pas exception à la règle. Mais, malgré la richesse apparente dans le nombre des moyens que nous venons de décrire, il en est peu parmi eux qui soient en réalité d'une grande utilité pratique.

Nous ne reviendrons pas sur ce que nous avons dit du traitement médical; nous avons suffisamment démontré qu'il est le plus souvent inutile, et qu'il n'est pas toujours absolument innocent. Nous devons donc nous en tenir au traitement chirurgical.

Lorsqu'on étudie le mode d'action des différents procédés dont dispose le chirurgien, on voit immédiatement que l'on doit les ranger en deux classes bien distinctes.

La première comprend les moyens thérapeutiques, opérations, manipulations, bandages, qui ont pour but d'amener *la résorption* des tissus qui constituent le néoplasme.

La seconde renferme des procédés, très-différents en apparence, qui ont tous pour but d'arriver à un même résultat. Ne pouvant faire résorber le tissu morbide, par un acte nutritif, on le sépare de l'économie, en un mot, on en fait *l'extirpation.*

Nous avons peu de chose à ajouter à ce que nous avons dit des méthodes curatives qui ont pour but la résorption du néoplasme.

Le *broiement* est douloureux, plus douloureux même qu'une opération ordinaire; il nécessiterait donc l'intervention du chloroforme, pour peu que la malade fût pusillanime et redoutât la douleur. On rentre alors dans les conditions ordinaires d'une opération sérieuse, car il n'est pas absolument indifférent d'endormir un malade, surtout lorsqu'on n'a en perspective qu'un résultat douteux.

C'est le même reproche que l'on peut adresser au *morcellement sous-cutané.* Il faut avouer toutefois que l'opération est moins douloureuse et par conséquent qu'elle nécessiterait moins souvent l'usage de l'anesthésie chloroformique. Mais au moins donne-t-elle des résultats certains? amène-t-elle sûrement la guérison? Non, car les faits cités par M. Rufz ne sont rien moins que probants. Cette méthode n'a paru avoir d'action à peu près constante que contre l'élément douleur. Mais, à notre époque, est-il très-nécessaire d'avoir recours à une opération, même légère, pour pallier un phénomène contre lequel l'arsenal de la thérapeutique nous offre tant de ressources?

C'est en se plaçant à ce même point de vue que nous repoussons, d'une façon générale du moins, les *injections*

interstitielles de M. Luton. De plus, et cet argument nous paraît péremptoire, on ne peut traiter de cette manière que certaines tumeurs encore très-jeunes et peu volumineuses; et même en se plaçant rigoureusement dans ces conditions, on n'est pas sûr du succès. A quoi bon alors faire perdre du temps aux malades, leur faire espérer une guérison qui ne vient pas, pour arriver plus tard à leur proposer et à leur faire subir une opération qu'on avait promis de leur épargner?

Nous faisons une seule exception en faveur de la *compression*, bien que cette méthode de traitement soit pénible à supporter. Comme elle ne présente aucun danger pour les malades, elle peut servir très-utilement, alors même qu'elle ne réussit pas, à leur démontrer la nécessité d'une opération plus sérieuse.

Nous pensons en effet, qu'au début des tumeurs, lorsqu'elles sont très-jeunes, qu'elles ne paraissent pas contenir, par conséquent, de cavités cystiques évidentes, on peut essayer cette méthode, tout en faisant ses réserves pour l'avenir. Mais jusqu'à quelle limite faut-il s'en servir? A quel moment doit-on s'arrêter? Ce sont autant de points sur lesquels nous différons avec M. Broca. Il nous semble que la compression rend service seulement dans les cas où elle amène la résolution complète de la tumeur; si au contraire l'effet obtenu n'est que partiel, si on n'arrive qu'à une diminution de volume, à une condensation du tissu de la tumeur, loin d'avoir été utile aux malades, on les a endormies dans une fausse sécurité.

Nous ne pouvons pas dire que ce soit toujours le résultat auquel on arrive, et que toujours les malades, dont les tumeurs ont subi ce mouvement de retrait in-

complet par formation de tissu fibroïde, aient à redouter une transformation dans le tissu qui formait la masse primitive. Nous ne dirons pas que ces tumeurs *indurées et sclérosées* (et ce sont toujours des fibromes) soient constamment le point de départ d'un *néoplasme plus grave;* mais ce qui nous paraît ressortir d'une façon évidente de l'étude minutieuse des cas observés, c'est que si ce *fait* n'est pas *constant*, il est du moins *très-fréquent.*

Pour notre part, nous l'avons constaté dans la moitié des cas que nous avons eu à notre disposition.

Dans le traitement des tumeurs autres que les *fibromes jeunes*, c'est-à-dire les *kystes par rétention*, les *sarcomes*, les *myxomes*, les *épithéliomas intra-canaliculaires*, notre conviction la plus intime est que la compression serait plutôt nuisible qu'utile.

On le sait, en effet, les sarcomes sont le résultat d'un processus irritatif plus prononcé que d'habitude et qui empêche les éléments néoformés de suivre leur évolution entière; ceux-ci s'arrêtent à la première période de leur existence et restent à l'état embryonnaire. Comment supposer que la compression, dont l'effet véritablement utile ne peut se produire qu'en *ramenant un tissu adulte à cet état embryonnaire*, ne soit pas nuisible, lorsqu'elle agit sur un sarcome dans lequel elle tendra à exagérer encore cet état des éléments?

Toutes les fois donc qu'il s'agira de *tumeurs différentes des fibromes jeunes*, il ne faudra pas employer la compression. Si on l'a mise en usage, on devra la cesser immédiatement, dans le cas où la résolution serait incomplète, et recourir à une opération dont il ne faut ni se dissimuler ni s'exagérer la gravité, mais dont le succès est

presque assuré, lorsqu'elle est faite en observant certaines règles.

L'étude que nous venons de faire des différents procédés, qui ont l'action vitale pour base et qui tendent à faire disparaître une tumeur par des actes nutritifs, montre que nous les considérons tous, quelque ingénieux qu'ils soient, comme des moyens palliatifs, bons tout au plus pour quelques cas spéciaux dans lesquels tout autre procédé plus expéditif et plus sûr est absolument interdit. Nous donnons la préférence, d'une façon générale, à tous les procédés dans lesquels, considérant le néoplasme comme une sorte de corps étranger, on se propose de le séparer de l'organisme.

Pour extirper une tumeur bénigne du sein on peut avoir recours à tous les procédés que nous avons décrits. On peut employer la cautérisation en nappe, disséquer la tumeur par la cautérisation linéaire ou par le procédé des flèches de M. Maisonneuve, donner la préférence à l'écrasement linéaire de M. Chassaignac, s'adresser plutôt à la ligature élastique, ou enfin se servir du bistouri, comme le font la plupart des chirurgiens.

Il n'est pas cependant indifférent de s'adresser à tel ou tel de ces procédés.

Certaines règles fixes, le désir d'éviter certains dangers et d'obtenir un résultat que l'on considère comme le plus parfait sont autant de mobiles qui guident et doivent guider le chirurgien dans son choix.

Cependant, il faut le reconnaître, des idées préconçues, trop répandues parmi les malades, ont souvent eu une influence prépondérante sur le choix de la méthode de

traitement. On a souvent préféré un procédé, bien que défectueux, parce qu'il avait la réputation d'être plus facile à appliquer, moins douloureux, ou susceptible d'entraîner à sa suite moins de complications.

C'est à des opinions très-répandues dans la masse ignorante des choses de la médecine, qu'est due le succès si grand à certaines époques de l'emploi des caustiques, surtout de la *cautérisation en nappe*. On peut dire de cette manière de faire, et cela sans vouloir blesser les véritables chirurgiens qui s'en sont servis, que c'est trop souvent une méthode de *charlatan* et de *médicastre*. Cette prédilection d'un public incompétent, entretenue par des avis intéressés, n'est nullement justifiée. En effet, aucun de ceux qui savent quels sont les résultats définitifs d'une cautérisation en nappe n'aura l'idée, pour une tumeur petite, mobile, difficile à fixer par conséquent, de détruire une étendue considérable de peau et de parties saines, sans même avoir la certitude de détruire la tumeur (voir Observ. XIII). Dans les cas où nous jugerions convenable d'avoir recours à l'emploi des caustiques, c'est au procédé des flèches de M. Maisonneuve que nous donnerions la préférence.

Mais au moins se met-on à l'abri de tous les accidents consécutifs qui surviennent fréquemment à la suite des opérations par l'instrument tranchant? Si par ces moyens détournés, caustiques, ligature élastique, on se garantissait sûrement de ces complications dangereuses, on pourrait sacrifier une question d'esthétique pour avoir une sécurité plus grande dans la guérison. Mais il n'en est rien, tout au moins en ce qui est relatif aux tumeurs dites adénoïdes.

Au contraire, pour les cancers du sein, l'opération par

le bistouri paraît réellement plus dangereuse. On dirait, selon la remarque de M. Théophile Anger (1), que dans ce cas il existerait une sorte de prédisposition locale à l'érysipèle. C'est ce qui paraît ressortir de l'analyse des faits recueillis sur ce point de la question. Nous n'en parlerons que pour mémoire, parce qu'ils n'ont trait qu'indirectement à notre sujet.

Parmi les *accidents généraux* qui peuvent survenir dans le cours du traitement et qui, par leur gravité et leur importance, doivent entrer en ligne de compte dans le choix du procédé à employer pour pratiquer l'extirpation de la tumeur, il en est trois que nous devons discuter d'une façon spéciale. Ce sont *l'érysipèle*, *l'infection purulente* et les *hémorrhagies consécutives*. Malheureusement, dans l'état actuel de nos connaissances, il est difficile de formuler, par rapport aux tumeurs bénignes, des conclusions fondées sur un nombre de faits suffisant; c'est seulement par analogie que nous pouvons raisonner puisque ce qui va suivre s'applique principalement aux cancers.

Est-il vrai que l'érysipèle soit moins fréquent quand on enlève une tumeur du sein par la méthode caustique que si l'opération est pratiquée à l'aide de l'instrument tranchant? Pour résoudre cette question, il faut voir ce que nous disent la comparaison des faits et les résultats de la pratique.

Si l'on s'en rapporte à l'expérience de Velpeau, l'on voit que, pour l'opération avec l'instrument tranchant, l'érysipèle s'est présenté 40 fois sur 100, et que dans ce cas la mortalité a été de 14 pour 100, tandis que dans les

(1) Th. Anger, *th. agrégat. chirurgie*, 1872.

faits où il s'est servi du caustique, la mortalité a été de 9 pour 100; mais il faut le reconnaître, le nombre de cas où la méthode caustique a été employée par lui est bien minime, lorsqu'on le compare à ceux dans lesquels le bistouri est intervenu.

Si l'on consulte la statistique de M. Gosselin, on voit que dans les opérations de même nature, faites avec le bistouri, il a eu une mortalité de 38 pour 100, tandis qu'avec les flèches la mortalité a été de 5 pour 100; l'érysipèle se présentant 46 fois sur 100 dans le premier cas, 10 fois sur 100 dans le second.

On peut reconnaître que, si les proportions varient dans les deux statistiques, il en découle toutefois un fait que l'on doit considérer comme définitivement acquis : c'est que la méthode caustique diminue la fréquence des *érysipèles*, au moins quand il s'agit de tumeurs cancéreuses. Cette différence se maintiendra-t-elle à l'avenir? Nous ne pouvons l'affirmer. On est en droit de se demander si rien ne vient rendre compte de ce résultat et ne peut servir à l'expliquer. Doit-on l'attribuer, avec M. Th. Anger, à ce que, dans les cas qui ont servi à établir ces statistiques et qui accordent à l'opération par le bistouri une triste prédisposition à l'érysipèle, cette prédisposition serait due à ce qu'on cherchait, il y a quelques années, à obtenir toujours une réunion par première intention?

Les raisons que donne M. Anger, à l'appui de sa manière de voir, sont plausibles, mais seule une étude statistique ultérieure permettra de les accepter d'une façon indiscutable.

Quant à la partie de la question qui est relative à *l'infection purulente*, on ne trouve pas, dans les différents

auteurs, d'éléments suffisants pour la résoudre. Cette complication est rare, en effet, dans les faits d'ablation de la glande mammaire. M. Broca, dans un milieu mauvais, profondément infecté, n'a vu, alors qu'il était interne de Blandin, cet accident se présenter que deux fois. Depuis, sur un nombre d'opérations dépassant la centaine, il ne l'a jamais constatée. Nous-même, après une pratique déjà longue, nous n'avons jamais observé cette complication.

On doit conclure de ces quelques notions que l'extirpation des tumeurs du sein par la méthode sanglante expose, dans des limites très-restreintes, aux chances de l'infection purulente. C'est cette rareté même qui explique l'absence de documents suffisants pour permettre de résoudre la question.

Est-on également autorisé à dire que la méthode caustique diminue les chances d'*hémorrhagies secondaires?* Nous ne le croyons pas. Tous les faits, permettant d'étudier ce point particulier et de l'élucider, n'ont pas été publiés. Dans l'état actuel de nos connaissances, il est permis de dire que, dans certains faits d'ablation de tumeur du sein par les caustiques, on peut voir survenir cette complication.

Nous trouvons mentionné dans le rapport de M. Moissenet le fait d'une femme traitée par le docteur Landolfi, et chez laquelle, le dixième jour, sous l'escharc en voie de se détacher, se développa une hémorrhagie inquiétante; et cependant, dans ce cas, le caustique employé contenait du chlorure de zinc en proportion notable.

Si nous résumons les notions que nous venons d'exposer, nous voyons que la *méthode caustique* paraît, sans

aucun doute, diminuer les chances d'apparition de l'érysipèle, mais ne paraît pas mettre absolument à l'abri d'hémorrhagies secondaires.

Les résultats définitifs sont-ils plus engageants, et les malades opérées sont-elles mises à l'abri de la récidive, ou la récidive est-elle retardée? Nous ne le pensons pas.

En effet, on a pu voir un certain nombre de malades, opérées de tumeurs cancéreuses par M. Manec avec la pâte arsenicale, présenter des récidives sur place ou des généralisations même rapides, peu de temps après leur guérison apparente.

Dans les faits qui sont cités dans le rapport de M. Moissenet, et dans lesquels les malades ont été soumises au traitement du docteur Landolfi, les résultats statistiques sont encore plus probants; car, sur 9 malades soumises au traitement, 2 moururent des suites de la cautérisation, et sur les 7 qui survécurent, 3 seulement purent être conduites jusqu'à complète cicatrisation de la plaie. Sur les 4 autres, on ne put arriver jamais à dépasser les limites du mal. Dans les trois cas où l'on obtint une guérison apparente, la récidive se fit sur place presque immédiatement.

Mais tous les documents que nous venons d'analyser s'appliquent surtout aux *tumeurs malignes*. Ce sont, en effet, les seules sur lesquelles l'attention ait été fixée avec assez de persistance pour que l'on ait pu arriver à formuler des conclusions, fondées sur un nombre suffisant de faits.

Les *tumeurs bénignes* n'ont pas été l'occasion de semblables recherches, et si l'on désirait les faire soi-même, on ne trouverait pas dans les recueils d'observations un

assez grand nombre de documents pour qu'on puisse les utiliser dans ce but. Pour notre compte, sur vingt observations dans lesquelles les renseignements sont complets, nous n'avons pas eu de cas d'infection purulente, pas d'hémorrhagies secondaires et un seul fait de mort par érysipèle. Ces résultats paraissent d'accord avec l'opinion qu'a soutenue M. Th. Anger que, dans les *tumeurs malignes* l'érysipèle présente une gravité plus grande.

Si donc, nous occupant exclusivement des *tumeurs bénignes du sein*, nous mettons en présence les deux termes de la question, comme nous l'avons toujours fait : d'un côté, les *chances minimes* de voir se développer les *complications fâcheuses* dont nous venons de parler, et de l'autre, les inconvénients, *surtout au point de vue de la récidive*, qui résultent des différents modes de traitement que nous avons successivement étudiés, il nous semble qu'il ne peut y avoir dans l'esprit du chirurgien la moindre hésitation sur le choix à faire entre les divers procédés.

L'opération une fois résolue, nous croyons que l'on doit *donner la préférence au bistouri; pratiquer l'amputation partielle, si la tumeur est petite* et facilement abordable; et *l'amputation totale du sein*, si la *tumeur est volumineuse*, s'il s'agit *d'une récidive*, ou s'il faut faire un *grand délabrement de la région*, quand même le volume de la masse morbide serait médiocre.

CONCLUSIONS

1° Il existe dans le sein un groupe de tumeurs que l'on peut désigner sous le nom de *tumeurs bénignes.* Le caractère de *bénignité* qu'elles offrent toutes, à divers degrés, est dû à ce fait anatomique spécial, qu'elles sont *nettement limitées par une capsule fibreuse qui les isole du reste de la glande et des tissus ambiants.*

2° Toutes ces tumeurs *tirent leur origine de l'élément glandulaire* (tissu péri-acineux ou revêtement épithélial). Elles se présentent sous quatre formes anatomiques principales. Trois de ces formes dépendent du *tissu conjonctif* (*fibrome, sarcome, myxome*). Une seule a son point de départ dans le *revêtement épithélial;* c'est l'*épithélioma intra-canaliculaire.*

3° Toutes ces tumeurs sont *bénignes, si on les compare au cancer;* mais leur degré de bénignité varie dans certaines conditions données. Celles qui dépendent du *tissu conjonctif* sont *bénignes, dans le sens absolu du mot.* Elles ne récidivent, dans l'immense majorité des cas, que par suite d'une opération incomplète. Celles qui ont pris naissance, aux dépens *de l'élément épithélial*, restent

es tant qu'elles n'ont pas, pour ainsi dire, *usé* *capsule d'enveloppe.*

4° Un grand nombre de symptômes propres à ces tu- ont *communs à leurs diverses variétés*. Cependant, a présent, il est possible d'*assigner à chacune d'elles uelques caractères symptomatiques* pouvant permettre les différencier cliniquement. Bien que les résultats ob- enus à ce point de vue soient encore peu nombreux, on eut entrevoir le moment où il sera possible de les com- .

pathologique des tumeurs bénignes du sein démontre que presque toujours l'*énucléation* simple de la tumeur constitue une *opération incomplète*. Les *lésions*, parvenues à leur summum de développement dans la tumeur elle-même, sont déjà en voie d'évolution dans le tissu glandulaire voisin. Aussi, pour pratiquer une *opération complète*, il faut nécessairement dépasser les limites de la tumeur et pratiquer l'*amputation partielle.*

6° Cette règle que l'on peut adopter, lorsqu'il s'agit de tumeurs très-limitées (*fibromes*), ne peut plus être considérée comme suffisante, lorsque la tumeur est très-volumineuse et à développement rapide (*sarcome, myxome*); dans ce cas, il faut pratiquer *l'amputation totale du sein.*

BIBLIOGRAPHIE

ANATOMIE ET PHYSIOLOGIE

HOFMANN MAUR. *De naturale et præter naturale mammarum constitutione.* Altorfi, 1662.

MENCELIUS (F.-Wehl). *Diss. anatomico-physiologica de structura mammarum.* Ludg. Batav., 1720.

GUNZ (Godf.). *De mammarum fabrica et lactis secretione.* Lipsiæ, 1734.

ROBERT, Bishop of Cork. *Letter concerning a man who give suck to a child.* (*Philosoph. transact.*, 1741, n° 461, p. 813.)

BŒHMER (Ph). *Epistola anatom. problematica ad Eller de mammarum ductibus.* Halæ, 1742.

REICHART (G. W.). *De uteri connexione cum mammis.* Magdeb., 1754.

ALBINUS (Sig.). *De papillis mammæ et papilla muliebris.* (In *Annot. Academi.*, lib. III, p. 56. Leydæ, 1756.)

KŒLPIN (Alex.). *Schediasma de structura mammarum sexus sequioris.* Gryphiswaldiæ, 1765, et en allemand, Berlin, 1767.

COVOLO (J. B). *De mammis observationes anatomicæ.* (In *Tab. posthum. de Santorini.* Parmæ, 1775.)

GIRARDI. *De structura mammarum.* (*Ibid.*, p. 110.)

ANEMAET (J.). *De mirabile quæ mammas inter et uterum intercedit sympathia.* Leydæ, 1784.

CRUSIUS. *De mammarum fabrica et lactis secretione.* Lipsiæ, 1785.

KLEES (Joh). *Bemerkungen über die weiblichen Brüste.* Frankf., 1795.

CRUIKSHANK. *Opera*, 1797, p. 209.

NNIDES (Ad.). *Physiologiæ mammarum specimen.* Halæ, 1801.

(Joh.). *Ueber den Werth und die Wichtigkeit der weiblichen iste.* Gotha, 1803.

E. *Mamelles ou appareil lactifère considéré chez la femme.* (Th. doct., Paris, 1806.)

ES (Jos.). *Considérations anatomiques, physiologiques et patho-iques sur les mamelles.* (Th. d. Montpellier, 1815, t. II, n° 40).

OLPHI. *Menstruation durch die Brüste*, in *Hufeland Journal*, p. 122, 1824.

GUTERMANN (G). *De mammis et lacte.* Tubingæ, 1827.

MAGENDIE. *R une femme ayant troie mamelles dont une à la cuiss général de méd.*, p. 57; 1827.)

ige Bemerkungen über den Bau der Brüste. (*Mém. de* de Berlin, 1831.)

DZIA. *De mammarum structura.* Berolini, 1830.

TIAN. *De circulo venoso areolæ mammæ circumscripto.* Groningen, 1837.

SCHMETZER. *Milchabsonderung in männ. Brüsten.* (In *Wurtemb. Correspond.*, n° 33, 1837.)

ROGER (Henry). *Modification que subissent les mamelles et l'utérus après l'accouchement.* (Th. doct., Paris, 1839.)

COOPER (Astl.). *On anatomy of the Breast.* London, 1840.

BELLINGERI. *Della fecondita, con consid. anat. phys. sull' numero eposizione delle mamelle.* Torino, 1840.

KNAFL. *Ein fall von gynækmastie.* (In *Œsterr. med. Jahrb.*, t. XXI, 1842.

DIXON (J. L. W.). *Discharge of milk at the Axillæ.* (In *the Lancet*, 1842-43, t. II, p. 844.)

HUSCHKE. *Traité de splanchnologie*, 1845, p. 484.

PEDDIE (Alex.). *On the mammary secretion, its character.* (In *the monthly Journ.*, t. XI, 1re partie, p. 65, 1848-49)

MARROTTE. *Mamelles supplémentaires.* (In *Bullet. de la Société méd. des hôpitaux*, t. I, p. 21, 1849.)

ROBIN (Ch.). *Développement anatomique de la mamelle.* (*Comptes rendus, Société de biologie*, t. I, p. 59, 1849.)

ISID. GEOFFROY SAINT-HILAIRE. *Sur un bouc lactifère.* (*Comptes rendus de l'Académie des sciences*, 1845 et 1852, p. 386.)

LUSCHKA. *Die Anatomie der männlichen Brustdrüse.* (In *Muller's Arch. für Physiologie.* 1852, p. 402.)

GIRALDÈS. *Quelques considérations sur l'anatomie chirurgicale de*

la région mammaire. (*Mémoires de la Société de chirurgie*, t. II, p. 198.)

SCANZONI. *Ueber die Milchsecretion und die entzündlichen Anschwelzlungen der Brüstdrüsen bei Neugebornen.* (In *Verhandl. der Phys. med. Ges. zu Würzburg*, t. II, n° 19, 1852.)

DESCHAMPS. *Recherches d'anatomie comparée sur l'appareil excrétoire du lait et principalement sur les réservoirs lactifères.* (*Gazette médicale de Paris.*)

LECLERC. *Observation d'une femme ayant trois mamelles.* (In *Gaz. des hôpitaux*, 1852, p. 339.)

NATALIS GUILLOT. *De la sécrétion du lait chez les nouveau-nés* (*Arch. génér. de médecine*, 1853.)

COBBOLD. *Milk from mamma.* (*Monthly Journal*, 1854, t. XVIII, p. 271.)

ECKARD (F.). *Die Nerven der weiblichen Brüstdrüse und ihr Einfluss auf die Milchsecretion.* (In *Beiträge zur Anat. und Physiolog.* Giessen, 1855.

KÖLLIKER. *Éléments d'histologie humaine.* (Traduct. M. Sée, 1856, p. 598 et suivantes.)

GRUBER (Wenz). *Ueber die männliche Brustdrüse und über die Gynækomastie.* (In *Mém. de l'Acad. des sciences de Saint-Pétersbourg*, 7e série, t. X, 1856.)

KEATOR. *Quatre mamelons, dont trois servant à l'allaitement.* (*Canstatt's Jahresbericht.*, 1858, p. 6.)

STADELY KING. *Congenital deficiency of one breast in a girl.* (*Medical Times and Gaz.* Décembre, 1857.)

LANGER KARL. *Ueber den Bau und die Entwickelung der milchdrüsen bei beiden Geschlechtern.* (*Aus. Denkschr. der Akad. zu Wien.* Wien, 1859.)

IBID. In *Handbuch der Lehre von den Geweben der Menschen und der Thiere.* (*Von Stricker*, Leipsick, t. I, p. 629, 1871.)

CHATARD. *Polymastie.* (*Journal de médec. de Bordeaux*, septembre 1861.)

HARRIS. *Case of secretion of Milk from the Axilla.* (*American Journal of dental sciences*, vol. X.)

DUVAL (F. Jos.). *Du mamelon et de son aréole.* (Th. doct., Paris, 1861.)

GUBLER. *Mémoire sur la sécrétion et la composition du lait chez les enfants nouveau-nés des deux sexes.* (*Mém. de la Société de biologie*, 2e série, 1855, t. II, p. 283.)

HANDYSIDE. *Quatre mamelles chez un homme.* (*Jour. of Anatomy*, vol. VII, novembre 1872.)

DE SINETY. *Effet de l'ablation des mamelles chez les animaux.* (*Comptes rendus, Académie des sciences*, 9 février 1874.)

FREY. *Traité d'histologie de l'homme et des animaux.* (Traduction française, 1870.)

MILNE EDWARDS. *Leçon sur la physiologie et l'anatomie comparée de l'homme et des animaux*, t. IX, 1870.

SAPPEY. *Traité d'anatomie.* 2e édition.

HENLE. *Traité d'anatomie générale*, t. II, p. 522.

BRÉS (Madeleine). *De la mamelle et de l'allaitement.* (Th. doctorat. Paris, 1875.)

DE SINETY. *Recherches sur la mamelle des enfants nouveau-nés.* (*Arch. de physiologie normale et pathologique*, 1875, p. 291.)

ANATOMIE PATHOLOGIQUE. — PATHOLOGIE. TRAITEMENT.

LE CAT. *Sur l'amputation du carcinome des mamelles.* (In *Prix de l'Académie de chirurgie*, t. I, p. 241, 1753.)

DE LA SONE. *Ibid*, p. 268.

PETER (Ch.). *Diss. sistens historiam rariorem mammæ cancrosæ, sanguinem menstrum fundentis, methodo simpliciori sanatæ.* Tubingen, 1763.

ABERNETHY, *An attempt to form a classification of Tumours.* London, 1804, in-8°.

ROBERT. *L'art de prévenir le cancer au sein des femmes.* Marseille, 1812.

DESRUELLES (H. M.). *Obs. et réflexions sur les kystes de la mamelle.* (In *Journ. univers. des scien. méd.*, t. XXVII, p. 356, 1822.)

BELL (sir Ch.). *On the varieties of diseases comprehended under the name of carcinoma mammæ.* (In *Lond. med. chirur. Trans.*, t. XII, p. 213, 1822.)

SCARPA (Ant.). *Raccolta straordinaria di latte nella mamella.* (In *Opuscoli di chirurgia.* Pavia, 1825, vol. II, p. 183.)

KOBER. *Obs. incrementi mammarum rarioris.* Lipsiæ, 1829.

BÉDOR. *Considérations appuyées de faits particuliers sur la gynécomastie ou sur l'hypertrophie des mamelles chez l'homme.* (In *Gaz. méd.*, 1836, p. 689.)

FINGERHUTH (C. A.). *Beobachtungen und Bemerkungen über die Hypertrophie des Brustdrüse.* (In *Zeitschr. f. d. Gesammte Med.*, t. III, p. 159, 1836, et analyse dans *Arch. gén. de médecine*, 2e série, t. XIV, p. 446, 1837.)

GRÆFE (I.). *Heilung einer Ungewöhnlich grossen Cystosarcoma der weiblichen Brüst.* (*In Græfe's und Walther's Journ.*, t. XXVII, p. 576, 1838.)

NÉLATON (A). 1° *Des tumeurs de la mamelle.* (In th. agrégat. chirurg., Paris, 1839.)

2° *Hypertrophie douloureuse de la glande mammaire chez un homme.* (In *Gaz. des hôpitaux*, 1856, p. 126.)

3° *Kystes de la mamelle.* (*Gaz. des hôp.*, 1851.)

BRUN. *Kyste séreux du sein.* (*Bulletin Société anat.*, 1833.)

GORHAM (J). *Case of extraordinary development of the mammæ in the human Adult.* (*Lond. med. Gaz.*, t. XXVI, p. 659, 1840.)

FORGET. *Sur le galactocèle.* (*Bulletin génér. de thérap.*, novembre 1844, t. XXVII, p. 355.)

RUFZ (E). *Affections douloureuses des glandes mammaires.* (In *Arch. génér. de méd.*, 4e série, t. III, p. 72, 1843.)

BIRKETT (J). 1° *Description of some of the tumours removed from the Breast and preserved.* (In *Guy's hospital. Rep.*, 2e série, t. VI, p. 237, 1849.)

2° *Glandular mammary tumour and cyst.* (*Ibid*, t. VII, p. 305, 1851.)

3° *Adénoïde* (3e série, t. I, p. 131, 1855).

4° *On True Hydatid cysts developped in the mammary gland.* (In *the Lancet*, 1867, t. I, p. 263.)

5° *Simple Cyst, containing serous fluid, developped in the mammary Gland.* (*Lancet*, 1868.)

MOREL LAVALLÉE. *Tum. hypertroph. de la mam.* (*Comptes rendus de la Société de biologie*, p. 66, 1850.)

BOUYER. *Sur un cas d'hypertrophie des mamelles.* (*Bulletin de l'Acad. de médecine*, t. XVI, n° 15.)

VIRCHOW. 1° *Tumeur hypertroph. de la mamelle.* (*Verh. d. phys. med. Ges. zu Würzburg*, vol. I, p. 139.)

2° *Leçons sur les tumeurs*, vol. I et II. (Traduct. française.)

CHASSAIGNAC. *Hypertroph. mammaire.* (*Bullet. Soc. anat.*, 1854.)

MALGAIGNE. *Hydatide du sein.* (*Gaz. des hôpitaux*, 1853.)

LESAUVAGE. *Mém. sur les tumeurs éburnées du sein.* (In *Revue méd.* 1852, t. II, p. 37.)

MECKEL von Hemsbach. *Anat. pathol. de la gl. mamm.* (*Illustrat. med. Zeitung*, 3e cahier, p. 141.)

SCHUH. *Ueber Cystosarcome der Brustdrüse.* (In *Wien med. Wochenschrift*, 1854, nos 13 et 15.)

RICHARD. *Tumeur du sein, valeur diagnost. de l'écoulement par le mamelon.* (*Jour. des conn. méd. chirurg.*, 1853.)

WEBER (Ad). *Das adenoïd der weiblichen Brust.* Giessen, 1851.

ROKITANSKY. *Ueber die pathol. Neubildung von Brustdrusentexture und ihre Beziehung zum Cystosarcome* (*Compt. rend. Acad. de Vienne*, t. X, p. 134.)

VIDAL. 1° *Tumeur hypertrophique du sein.*

2° *Kystes multilocul. du sein et discussion sur les kystes prolifères*, p. 178-181. (*Bullet. Société. anat.*, 1852.)

BUSCH (W). *Chirurg. Beobachtung. gesammelt an der K. chir. univers. Klinik zu Berlin.* Hirschwald, 1854.

GILDEMEESTER. *Twee Tumores mammæ. Nederl. Weekbl.* Janv. 1851.

ROBIN (Ch.). *Mém. sur une altération du tissu propre de la mamelle, confondue avec le tissu hétéromorphe dit cancéreux.* (In *Compt. rend. de l'Académie des sciences*, t. XLI, p. 333, 1855.)

LORAIN ET ROBIN. *Mém. sur une altération spéciale de la glande mammaire.* (In *Arch. gén. de méd.*, 5e série, t. V, p. 452-710, 1855.)

MASSOT. *Des hygromas ou des kystes séreux qui compliquent les tumeurs*, thèse de Paris, 1854.

OLLIER. *De l'origine glandulaire des tumeurs adénoïdes du sein, de leur migration.* (*Gaz méd.* Lyon, 1855, p. 144.)

ADAMS AND WARD. *Mammary glandular tumour of three and a half Years development in the region of the left mamma.* (Lancet. juin 1855.)

REINHARD. *Ueber Cystenbildung. Cystosarcoma mammæ proliferum. path. anat. Untersuchungen*, p. 106-125.

ROUSSEAU. *Tumeur éléphantiaque des mamelles.* (In *Revue méd. chirurgicale*, 1856, p. 586.)

HECKER. *Cystosarcome der mamma. Klinik Bericht.*

PAGET. *Lectures on surgical pathology.* London, 1853, vol. II.

BERTHERAND (E. L.). *Des tumeurs du sein chez l'homme.* (In *Annal. méd. de la Flandre*, 1856.)

BURGGRÄVE. *Kyste mammaire chez un homme ayant nécessité l'extirpat. du sein.* (*Bullet. soc. méd.* Gand, 1857.)

COOPER ASTLEY. *Œuvres chirurgicales.* Traduct. Richelot et Chassaignac, 1837.

BÉRARD (A). 1° *Diagnostic différentiel des tumeurs du sein.* (Th. conc. Paris, 1842.)

2° *Tumeur chronique de la mamelle.* (*Bullet. Société anat.*, 1843.)

WAREN. *Surgical observations on tumours.* Édit. de Londres, 1839.

SKUHERSKY. *Énorme hypertrophie beider Brüste.* (In *Schm. Jahrbuch*, spl. III, p. 67, 1842.)

FORGET (Amédée). *Consid. pratiques sur la galactocèle mammaire ou tumeur laiteuse du sein.* (*Bullet. de thérapeut.*, 1844.)

DENONVILLIERS. *Disposition des vaisseaux lymphatiques autour d'une ulcération squirrheuse.* (*Bullet. Soc. anat.*, 1842.)

SANDOUVILLE. *De la mastite.* (*Journal de Malgaigne*, 1843.)

BLANDIN. *Mastite.* (*Journ. de méd. et de chirurg. pratique* (par Championnière, 1843.)

DEMARQUAY. 1° *Tumeurs colloïde kystique de la mamelle.* (*Bullet. Soc. anat.*, 1843.)

2° *Kystes multiples de la mamelle.* (In *Gaz. des hôpitaux*, 1867, p. 638.)

BRODIE (B). *Lecture illustrative of various subjects.* (In *Pathology and Surgery. Lecture* V, II, p. 146, 1846.)

CRUVEILHIER (J.). *Mém. sur les corps fibreux de la mamelle.* (In *Bull. Acad. de médecine*, t. IX, p. 330 et *Disc. acad.*, ibid., 1843-1844.)

SIGMUND. *Amputation d'un cystosarcome.* (*Œster. med. Wochenschrift*, 1843, n° 44.)

TANCHOU. *De la discussion qui vient d'avoir lieu à l'Académie de médecine sur les tumeurs du sein.* Paris, 1844.

ALBERS. *Tumor fibrosus mammæ dite autrefois sarcome de la mamelle.* (*Med. correspond. Bl. Rhein und Westph. Aerzte*, vol. 3, n° 17.)

STEIFENSAND. *Ueber die Brustgeschwulst des Neugeborenen.* (In *Correspond. Bl. Rhein. und Westphal. Aerzte*, 1844, n° 2.)

GOBLET. *Tumeur mammaire.* (*Bullet. Société anat.*, 1846.)

WEITENWEBER (W. Rud). *Ueber die Hypertrophie der Brüste.* (In *Prag. Vierteljahrschr.*, t. XIII, p. 80, 1847.)

MACQUET. *Trois cas de tumeur du sein.* (*Bullet. Soc. anat.*, 1847.)

GLUGE. *Hypertrophie de la glande mammaire.* (*Atlas der path. anat.*, liv. X, XI, XII, XIII. Canstatt, 1846.)

WERNHER. *Cirrhosis mammæ.* (*Zeitschr. f. rat. Med.*, vol. X, p. 154, 1854.)

VELPEAU. 1° *Tumeur sanguine de la mamelle.* (*Journal de médecine*, juillet 1848.)

2° *Mémoire sur les tumeurs adénoïdes de la mamelle.* (*Revue méd.-chirurg.*, 1851.)

3° *Dictionnaire de méd. en 30 vol.*, t. XIX.

4° *Arch. génér. de méd.*, t. XIII, p. 526.

5° *Traité des maladies du sein et de la région mammaire*, 1851.

SMITH. *Hydatides de la mamelle.* (*Lond. med. Gaz.*, déc. 1848.)

COLEY (J). *On lymphatic tumour in the female Breast.* (In *the Lancet*, t. I, 1848, p. 579.)

ROBERT (A). *Considérations pratiques sur les kystes séreux profonds ou interstitiels de la mamelle.* (In *Bull. thérapeut.*, t. XXXVI, p. 159, 1849.)

LEBERT. 1° *De l'hypertrophie partielle de la glande mammaire.* (*Bullet. Soc. anat.*, p. 11, 1850.)

2° *Forme spéciale d'hypertrophie mammaire.* (*Bullet. Soc. anat.*, p. 122, 1852.)

3° *Physiologie pathologique*, t. II.

CAMPANA. *Tumeur du sein de nature complexe.* (*Bullet. Société anat.*, 1857.)

BOUCHACOUR. *De la galactocèle et de son traitement par l'incision, suivi de la cautérisation.* (*Gaz. méd.*, Lyon, 1857, p. 47.)

ESTEBLE C. *Storie di straordinario accrescimento del seno, e cenni generali sull' ipertrophia delle mamelle.* (In *Annali univ. de med.*, t. CLXII, p. 153; 1857.)

JOSEPH. *Cystosarcome de la gland. mam.* (*Klinik Bericht*, p. 335. Canstatt's., 1858.)

GOYRAND. *Études sur les tumeurs adénoïdes du sein.* (In *Bullet. thérapeut.*, t. LIII, p. 535; 1857.)

VERNEUIL. 1° *Kystes lacuneux du sein*, 1852, p. 536. (*Bullet. Société anat.*)

2° *Hypertrophie mammaire*, p. 102, 1854. (*Bullet. Société anat.*)

3° *Théorie de l'hypertrophie mammaire*, p. 73, 1855. (*Bullet. Société anat.*)

4° *Tumeurs du sein, évolutions successives*, p. 329, 1858. (*Bullet. Société anat.*)

MANEC. *Hypertrophie mammaire énorme chez une jeune fille de dix-sept ans.* (*Gaz. des hôpitaux*, 1859, p. 45.)

POREZ (Aug.). *Des tumeurs adénoïdes du sein.* (Thèses de Paris, 1858, n° 210.)

HARPECK (K.). *Beiträge zur pathologischen anat. des cystosarcoma*

mammæ, mit besonderer. (In *Studien der physiologischen Instit. zu Breslau*, 1858.)

LANCEREAUX. *Tumeur myeloplaxique du sein.* (*Bullet. Société anat.*, p. 292, 1860.)

ÉRICHSEN. *On the diagnosis of tumours of the Breast.* (In *British med. journ.*, 1868.)

CHABRELY. *Obs. de mammite et de tum. mam. chronique.* (*J. méd. Bordeaux*, juillet 59.)

BERMOND. *Tum. hydat. du sein. Énucléation de l'acéphalocyste.* (*Gaz. des hôpit.*, 1860.)

BILLROTH (Th.). 1° *Untersuchungen über den feineren Bau und die Entwicklung der Brustdrüsengeschwülste.* (In *Virchow's Arch.*, t. XXIII, p. 51; 1860.)

2° *Krankheiten der Brüste.* (In *Pitha und Billroth Handbuch der Chirurgie*, t. III, 2e partie.)

BROCA. 1° *Sur le traitement des adénomes et des tumeurs irritables de la mamelle par la compression.* Paris, 1862.

2° *Tumeur du sein hypertrophique, suintement par le mamelon.* (*Bulletin Société anat.*, 1855, p. 173.)

3° *Hypertrophie mammaire.* (Même ouvrage, p. 372, 1853.)

4° *Traité des tumeurs*, vol. II.

5° *Dictionnaire encyclopédique.* (Art. *Adénomes*, vol. Ier.)

SQUIRE. *Glandular cystic tumour of the mammæ* (*Transact. of the obstetric. Society of London*, p. 213, vol. III.)

GRAHS. *Hypertrophie der Brüste* (*Schmidt's Jahrbucher der gesammten Medicin.* Band CXVIII, Leipsig, 1863.)

LAUNAY (Cl.). *Des tumeurs adénoïdes ou tumeurs partielles de la mamelle.* (Th. Paris, 1863.)

CORNIL. *Tumeur du sein avec formations kystiques très-nombreuses.* (*Bullet. Société anat.*, p. 17, 1864.)

DUGUET. *Kyste séro-sanguin du sein* (*Bullet. Société anat.*, p. 218, 1863.)

HUVELIN. *Etude critique des tumeurs dites adénoïdes.* (Th. Strasbourg, 1865.)

DE ROTHMUND. *Krankh. der Brustdrüse* (*Bay. aerztl. intell. Bl.*, p. 34, 1866.)

SENFLEBEN. *Zur chirurgisch pathologischen Kenntniss der Brustdrusengeschwülste.* (In *Deutsche Klin.*, 1865.)

TOOT. *Remarks on gynecomazia.* (*Dublin Journal of medic.*, p. 451, 1866.)

COALES (W. M.). *Glandular tumour of mamma with cyst. Inject of compound tincture of iodine. Cure.* (*Lancet* n° 9, 1866.)

BRYANT (Th.). 1° *On the diagnostic value of the retreated Nipple as symptom of disease of the Breast.* (In *British med. journ.*, 1866, t. II, p. 635.)

2° *On the diagnosis of tumours of the Breast*, 1867.

3° *Diseases of the Breast in the Male.* (In *the Lancet*, 1868, t. I, p 285.)

COUTAGNE. *Hypertrophie de la mamelle d'origine traumatique.* (*Gaz. méd.*, Lyon, n° 5, 1867.)

REZZONICO (Antonio). *Delle malattie delle mamelle.* (*Annal. univers. de méd.*, vol CC, juin, 233, 1867.)

CASSAUBON. *Kystes multiples de la mamelle. Cholestérine* (*Gaz. des hôpit.*, n° 60, 1867.)

GOTZMANN (G.). *Ueber das intracanaliculaire Fibrom der weiblichen Brustdruse.* (*Inaug. dissertat.*, 1867.)

SACAZA (Rob). *Des tumeurs du sein au point de vue du diagnostic différentiel et du traitement.* (Th. doct., Paris, 1867.)

VIDAL. *Essai sur les kystes de la mamelle.* (Th. doct., Paris, 1867.)

LE FORT (L.) *Adéno-sarcome de la mamelle.* (*Gaz. des hôpit.*, 1869.)

DESGRANGES. *Tumeurs du sein.* (In *Leçons de clinique chirurgicale*, Paris, 1867.)

BREMARD (Paul). *Étude sur les tumeurs adénoïdes de la mamelle.* (Th. de Paris, 1868.)

HADDEN. *Cystic sarcoma of the breast.* (*Dublin Quarterl. journal*, mai, p. 500, 1868.)

RICHET. *Tum. bénigne du sein.* (*Union méd.*, n° 141, 1868.)

MARJOLIN. *Hypertrop. diffuse de la glande mammaire.* (*Gaz. des hôpit.*, n° 131, 1868.)

SEVESTRE. *Kystes mult. de la mamelle avec product. papill. à leur intérieur.* (*Gaz. des hôpit.*, 1868.)

PARONA. *Adenoma della mamella in un uomo.* (*Gaz. med. lomb.*, n° 31, 1868.)

MAC SWINEY. *Diffused hypertrophy of both mammæ; excisio of one organ.* (*Dublin Quarterly journ. of med.*, 11 novembre, p. 500, 1869.)

STOKES THORNBEY. *Enormous hypertrophy of breast necessitating removal of one organ, the operation followed by the reduction in size of the remaining breast.* (*Med. press. and circul.*, 25 août 1869.)

NAPHEYS. *Surgical clinic of prof. Gross, mammary tumour ade-*

noid tum. of the Breast. (*Philadelph. med. and surg. Report*, mars 13, p. 209, 1869.)

ERENHAUS. *Hochgradige hypertrophie der Bruste.* (*Berlin. klinisch. Wochenschrift*, n° 22, 1870.)

MULLER (Émile). *Cystosarcom proliferum der mammæ.* (Dissert, inaug. Dorpat, 1869.)

PIRRIE. *Cases of excision of mamm. tumour; employement of a acupressure.* (*Lancet*, 1er janvier 1870.)

DELBARRE. *Sarcome du sein et des ovaires.* (*Bullet. Société anat.*, p. 337, 1870.)

OBOLENSKY. *Ueber myxoadenom bei einer männlichen Brustdrüse.* (*Journ. d'histologie normale et pathologique*, 1870.)

PICK. *Adenoid tumour of the breast followed by cancerous enlargement of the gland of the axilla.* (*Transact of the patholog. Soc.*, vol. XX, p. 347, 1870.)

DE MORGAN. *Colloid of the Breast.* (*Transact. of the patholog. Society*, XX, p. 360, 1870.)

DOUTRELEPONT. *Ueber gallert krebs der Brustdrüse.* (*Arch. für klinisch. Chirurg.*, XII vol.)

FORSTER (John). *Tumour of the Breast.* (*Transact. of path. Soc. Lond.*, XXII.)

SMITH (Thom). *A large cystic tumour of the Breast in connection With a scirrhus carcinoma which had undergone calcareous degeneration.* (*Transact. of path. Soc.*, XXII, p. 267.)

THAON. *Sarcome du sein chez un homme.* (*Bullet. Société anat.*, 1871.)

GOODHART (J.). *Nature et développement des tumeurs kystiques de la mamelle.* (*Edinburgh med. Journ.* Analyse in *Arch. gén de médecine*, 1872.)

HORTELOUP (Paul). *Tumeurs du sein chez l'homme.* (*Th. agrégat.*, chirurgie. 1872.)

RINDFLEISCH. *Traité d'histologie pathologique*, Paris, 1873.

FOCHIER (A. D.). *De l'adénome vrai du sein.* (*Lyon médical*, p. 142, 1873.)

LEDENTU. *Sclérose temporaire phlegmasique du sein.* (*Bullet. Société de chirurgie*, 1874.)

CADIAT. 1° *Du développement des tumeurs cystiques du sein.* (In *Journ. d'anat. et de physiologie*, 1874.)

2° *Étude sur l'anat. normale et les tumeurs du sein chez la femme.* (Th. doct., 1875.)

BIBLIOGRAPHIE.

Behandlung bösartiger geschwülste der Brustdrüse. (*Deut-*
...e Zeitschrift für prakt. Med., 1874.)

EAU. *Sur une variété spéciale de kystes par rétention de la*
lande mammaire. (Th. doct., Paris, 1874.)

(Henri). *Étude clinique sur la compression employée comme*
.....ode de traitement dans les tumeurs du sein. (Th. doct.,
Paris, 1874.)

OD (Ch.). *Contribution à l'étude des tumeurs non carcinoma-*
-euses du sein. (*Archiv. gén. de méd.*, janv. 1875.)

ARRAQUE (Ed.). *Étude sur l'hypertrophie générale de la glande*
ire chez la femme. (*Th. doct.* 1875.)

RANVIER. *Manuel d'histologie pathologique.* 1re partie.

TABLE DES MATIÈRES

PREMIÈRE PARTIE

CONSIDÉRATIONS HISTORIQUES

CHAPITRE I. — Période clinique. — Astley Cooper. — Velpeau. — Cruveilhier. — Première discussion de l'Académie de médecine... 1

CHAP. II. — Lebert et ses élèves. — Robin. — Broca. — Verneuil. — Recherche des éléments spécifiques. — École anglaise. — Ses relations avec l'école française 27

CHAP. III. — Recherches allemandes. — Muller. — Virchow. — Billroth. — Véritables principes qui doivent guider dans l'étude des tumeurs du sein. — Détermination des tissus et relations des tissus néoformés avec les organes glandulaires simples ou composés. — Applications de ces principes par Cornil et Ranvier et leurs élèves. — Tentative de Cadiat pour ressusciter l'organule spécifique..... 58

DEUXIÈME PARTIE

DE LA GLANDE MAMMAIRE ET DE SES TUMEURS

1° Développement de la glande; ses rapports avec la peau. — Modifications qu'elle subit sous l'influence de la menstruation, de la lactation et de la vieillesse..... 77

2° Du lobule primitif et de l'acinus. — Sa structure. — Du tissu conjonctif péri-acineux et péri-lobulaire.....
3° Des vaisseaux lymphatiques glandulaires. Leurs rapports avec le lobule primitif et les zones conjonctives péri-acineuses.....
4° Application des notions précédentes au mode de formation des tumeurs glandulaires dans la mamelle.....

TROISIÈME PARTIE

ANATOMIE PATHOLOGIQUE

CHAPITRE I. — Généralités sur l'anatomie pathologique des tumeurs bénignes. — Couleur. — Volume. — Poids. — Densité, etc.... [illegible]
CHAP. II. — De l'origine glandulaire des tumeurs mammaires bénignes; de différentes régions où elles se développent; de leurs migrations ultérieures..... [illegible]
CHAP. III. — Des lacunes et des kystes de la mamelle; leur développement et leurs évolutions successives..... [illegible]
1° Différentes opinions sur l'origine de ces cavités..... [illegible]
2° Origine et développement des cavités lacunaires et kystiques étudiées à un point de vue général..... [illegible]
3° Des kystes d'origine exclusivement glandulaire; leur mode de formation..... [illegible]
1° Des kystes par régression granulo-graisseuse de l'épithélium intra-glandulaire et des produits sécrétés..... [illegible]
2° Kyste d'origine lacunaire..... [illegible]
A. Leur mode de formation; leurs rapports avec les cavités glandulaires..... [illegible]
B. Transformations successives de ces cavités lacunaires.... [illegible]
C. Variations de forme des cavités cystiques..... [illegible]
3° Kystes par rétention..... [illegible]
A. Kystes par rétention dus à une végétation papillaire endo-canaliculaire..... [illegible]
B. Kystes par rétention succédant à une rétraction cicatricielle. [illegible]
C. Du galactocèle ou kyste laiteux..... [illegible]
CHAP. IV. — Des fibromes du sein..... [illegible]
1° Généralités sur les fibromes du sein..... [illegible]
2° Du fibrome diffus..... [illegible]

3° De l'hypertrophie générale de la glande mammaire et de ses rapports avec le fibrome diffus..... 245
4° Du fibrome circonscrit..... 252
CHAP. V. — Des sarcomes du sein..... 282
CHAP. VI. — Des myxomes de la mamelle..... 318
CHAP. VII. — Des épithéliomas intra-canaliculaires de la glande mammaire..... 332

QUATRIÈME PARTIE

PATHOLOGIE DES TUMEURS BÉNIGNES

CHAPITRE I. — Étiologie. — De l'influence de la structure de la mamelle sur la nature des tumeurs qui s'y développent. — Importance de l'âge et des phénomènes sexuels. — Causes traumatiques. 360
CHAP. II. — Symptomatologie..... 380
1° Début des tumeurs glandulaires; vue d'ensemble de leur évolution clinique..... 381
2° De la douleur..... 385
3° Écoulement de sérosité par le mamelon..... 390
4° Troubles de la menstruation..... 403
5° Caractères physiques extérieurs..... 412
6° Caractères négatifs..... 415
7° Complications ultimes dues à l'évolution des tumeurs..... 415
8° Kystes par rétention..... 420
9° Épithélioma intra-canaliculaire..... 425
CHAP. III. — Marche et pronostic. — Évolution naturelle des tumeurs bénignes. — Conséquences pronostiques..... 428
CHAP. IV. — Diagnostic..... 441
1° Diagnostic différentiel avec la tumeur imaginaire..... 442
2° Diagnostic différentiel avec le cancer de la mamelle..... 444
3° Diagnostic différentiel avec les tumeurs de la région..... 468
CHAP. V. — Traitement..... 483
1° Expectation..... 485
2° Traitement palliatif..... 485
3° Traitement curatif..... 486
A. — Méthodes pour la résorption de la tumeur..... 486
α — Traitement médical..... 486

b. — Traitement chirurgical 492
1° Broiement et morcellement sous-cutané 492
2° Injections irritantes interstitielles 494
3° De la compression 495
B. — Méthodes pour l'ablation de la tumeur 504
a. Méthodes non-sanglantes. 1° Cautérisation 504
2° Écrasement linéaire 514
3° Ligature élastique 515
4° Galvano-cautère 516
b. Méthodes sanglantes 516
1° Enucléation et amputation partielle 517
2° Amputation totale 521
Traitement des kystes de la mamelle 527
Accidents de l'amputation du sein 528
Choix de la méthode 529

EXPLICATION DES PLANCHES

PLANCHE I.

Fig. 1. — Figure correspondant à l'observation XII, p. 259. — Fibrome récent péri-canaliculaire et endo-canaliculaire.

A. A. — Bosselures volumineuses, situées à la partie externe du mamelon, dues à l'existence de kystes glandulaires volumineux.

a. a. a. — Bosselures plus petites que les précédentes correspondant à des kystes également plus petits.

B. — Mamelon déprimé et comme avalé dans l'intérieur du sein.

Fig. 2. — Correspondant à l'observation V, p. 172. — Fibrome lacunaire du sein avec altération télangiectasique de quelques-unes des végétations intra-kystiques.

A. A. — Grandes cavités kystiques contenant des végétations polypeuses.

B. B. B. B. — Parois des cavités kystiques membraneuses, au niveau des régions où elles sont étalées.

C. C. Végétations sessiles des parois de ces mêmes cavités cystiques.

D. D. Végétations à long pédicule et très-vasculaires (présentant une altération télangiectasique).

E. E. — Végétations plus arrondies et moins bien pédiculées que les précédentes.

Fig. 3. — Correspondant à l'observation VII, p. 190. — Fibrome circonscrit endo-canaliculaire et péri-canaliculaire.

A. A. — Bosselures périphériques d'un fibrome lobulaire.

PLANCHE II.

Fig. 1. — Correspondant à l'observation XII, p. 259. — Fibrome récent péri-canaliculaire et endo-canaliculaire. — Kystes avec végétations.

A. A. A. Bosselures périphériques, correspondant à des kystes. Elles sont limitées par une capsule fibreuse dont on voit la face externe.

LABBÉ et COYNE, tumeurs du sein.

Fig. 1.

Fig. 2.

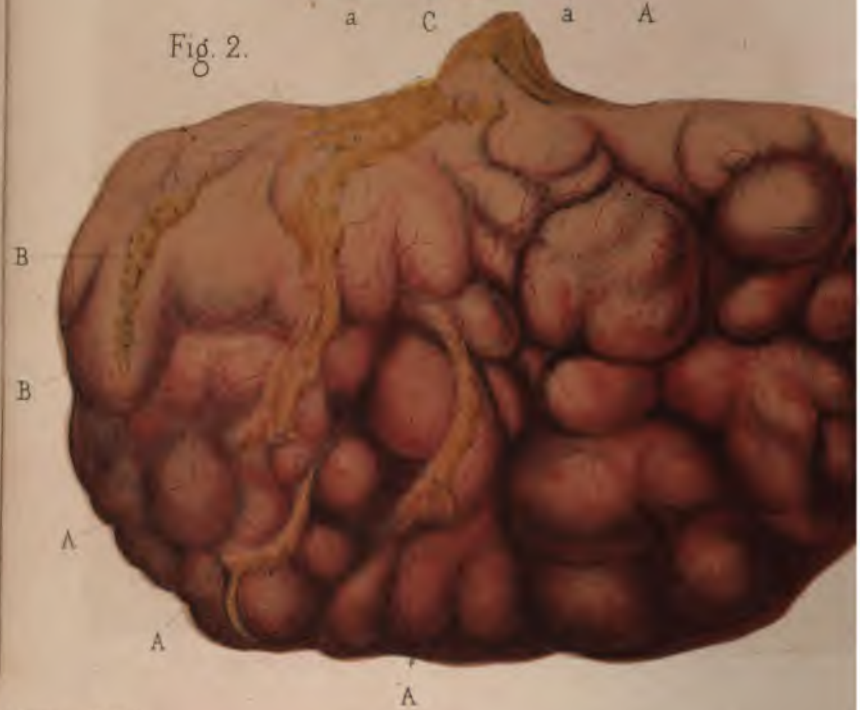

Barraud del.

G. Ma

Karmanski Chromolit

B

Paris.

ABBÉ et COYNE, tumeurs du sein.

Fig. 1.

Fig. 2.

Barraud del.

G. Mas

N597 Labbé,L. 14290
L11 Traité des tumeurs bé-
1876 nignes du sein, par Labbé
et Coyne

DATE DUE